

UBM 指导下眼挫伤睫状体脱离缝合术的应用

赵 宁¹,张瑞君¹,冯 浩¹,张劲松¹,任 红²,刘 畅²

作者单位:¹(110001)中国辽宁省沈阳市,中国医科大学附属第一医院眼科 中国医科大学眼科中心;²(110016)中国辽宁省沈阳市,辽宁省人民医院眼科

作者简介:赵宁,女,硕士,主治医师,研究方向:眼外伤、眼底病。

通讯作者:张瑞君,博士,教授,研究方向:眼外伤、眼眶病、眼整形. zhangwn1991@126.com

收稿日期:2012-04-20 修回日期:2012-08-14

Application of suturing contusion cyclodialysis cleft under ultrasound biomicroscopic

Ning Zhao¹, Rui-Jun Zhang¹, Hao Feng¹, Jin-Song Zhang¹, Hong Ren², Chang Liu²

¹Department of Ophthalmology, the First Hospital of China Medical University, Eye Center of China Medical University, Shenyang 110001, Liaoning Province, China; ²Department of Ophthalmology, the People's Hospital of Liaoning Province, Shenyang 110016, Liaoning Province, China

Correspondence to: Rui-Jun Zhang, Department of Ophthalmology, the First Hospital of China Medical University, Eye Center of China Medical University, Shenyang 110001, Liaoning Province, China. zhangwn1991@126.com

Received:2012-04-20 Accepted:2012-08-14

Abstract

• **AIM:** To evaluate the effect of suturing contusion cyclodialysis cleft under ultrasound biomicroscopic (UBM).

• **METHODS:** To analyze the clinical data of 57 cases with contusion cyclodialysis cleft sutured under UBM and evaluate its effects.

• **RESULTS:** In our study of 57 eyes with contusion cyclodialysis cleft sutured under UBM, the intraocular tension recovered to normal shortly after the operation in 53 eyes, the intraocular tension recovered to normal after second operation in 4 eyes. In our cases, we found the site and size of cyclodialysis in 42 eyes (74%) by UBM check before the operation, which were successfully sutured. In the 15 cases who were not found the site and size of cyclodialysis, the operation proved success by first suture in 11 cases, by second suture in 4 cases. Visual acuity improved in 48 cases.

• **CONCLUSION:** Suturing of the attachment of the ciliary body under UBM is an effective method to treat contusion cyclodialysis cleft.

• **KEYWORDS:** ultrasound biomicroscopic; ocular contusion; cyclodialysis; surgery

Citation: Zhao N, Zhang RJ, Feng H, et al. Application of suturing contusion cyclodialysis cleft under ultrasound biomicroscopic. *Guoji Yanke Zazhi (Int Eye Sci)* 2012;12(9):1731-1733

摘要

目的: 探讨超声生物显微镜 (ultrasound biomicroscopic, UBM) 指导下睫状体脱离缝合术的应用效果。

方法: 分析 UBM 指导下睫状体脱离缝合术治疗 57 例外伤性睫状体脱离的临床资料并评价其疗效。

结果: 睫状体脱离 57 眼缝合术后, 53 眼于术后眼压短暂增高后恢复正常; 4 眼经二次手术后眼压恢复正常。其中, 术前 UBM 检查 42 眼发现房角漏, 占 74%。这部分患者, 全部一次手术成功。15 例未发现房角漏者, 11 例一次手术成功, 4 例二次手术成功。48 例术后视力有不同程度提高。

结论: UBM 指导下睫状体缝合复位术是治疗眼挫伤后睫状体脱离的有效方法。

关键词: 超声生物显微镜; 眼挫伤; 睫状体脱离; 手术

DOI:10.3969/j.issn.1672-5123.2012.09.39

引用: 赵宁, 张瑞君, 冯浩, 等. UBM 指导下眼挫伤睫状体脱离缝合术的应用. *国际眼科杂志* 2012;12(9):1731-1733

0 引言

眼挫伤引起的睫状体脱离, 由于持续性低眼压可引起视网膜水肿、黄斑皱褶, 使视力下降。长期低眼压可引起眼底不可逆的损害。目前认为睫状体缝合复位术是治疗挫伤后睫状体脱离最有效的方法^[1]。术前对手术量的判断一直是困扰眼科医生的一大难题^[2]。虽然有多种方法可在术前预测手术量, 但精确性仍有待提高。超声生物显微镜 (ultrasound biomicroscopy, UBM) 作为非侵入性的检测手段, 能够提供较为全面的活体眼前段结构图像, 可诊断睫状体脱离的程度和范围^[3,4]。我们将这一技术应用用于术前手术部位和手术量的判断, 减轻了手术创伤, 取得了较好的一次手术成功率。现报告如下。

1 对象和方法

1.1 对象 选择 2008-09/2011-09 就诊于中国医科大学附属第一医院眼科和辽宁省人民医院眼科的 57 例眼挫伤及持续性低眼压的患者。其中, 男 48 例, 女 9 例, 年龄 19~56 (平均 35.2) 岁; 右眼 15 例, 左眼 42 例。拳击伤 35 例、木棍击伤 13 例、车祸 9 例。病史 1~6mo。术前均进行常规裂隙灯、眼底检查、眼压 (非接触眼压计)、前房角镜、UBM 和 VEP 检查。术前眼压 ≤6mmHg, 其中 6 眼眼压测不出。视力: 手动 ~0.4。所有患者由同一位检查者完成。所用检查仪器为天津索维电子技术有限公司 SW-3200 型 UBM 工作台。

1.2 方法

1.2.1 UBM 检查 UBM 检查时患者取仰卧位。表面麻醉下,结膜囊置 18~22mm 眼杯,耦合剂选用唯地息凝胶。每一病例常规探查中央、上、下、鼻侧、鼻上、鼻下、颞侧、颞上、颞下 9 个切面。观察前房、瞳孔、房角、虹膜和睫状体等组织的情况并采集图像。对可疑和发现损伤的部位进行详细观察和进一步的精细探测,记录损伤部位及其范围。57 例 57 眼 UBM 检查均证实睫状体脱离存在,脱离范围约 90°~360°。其中<90°者 6 眼,90°~180°者 13 眼,180°~270°者 21 眼,360°者 17 眼。42 眼发现房角漏。其中发现房角漏<30°者 16 眼,30°~90°者 23 眼,>90°者 3 眼。

1.2.2 手术方法 显微镜下做以穹隆部为基底的结膜瓣,角膜缘后 4mm 做 1/2~2/3 深板层巩膜瓣,在角膜缘后 1.5mm 深层巩膜床上切穿巩膜,一次约 3mm,切开后可见睫状体上腔液体流出,睫状体与巩膜已分离,以 10-0 单丝尼龙线穿过前唇进针,穿过一小块睫状体组织后唇出针,边逐渐切开边连续缝合,间距 1mm,尽量排尽睫状体上腔液体。最后连续缝合巩膜瓣,缝合结膜瓣。术毕球结膜下注射 2.5mg 地塞米松^[5]。在 UBM 检查发现房角漏的病例,依据 UBM 检查发现房角漏的部位和范围进行手术。手术量在发现的房角漏的范围基础上两侧各扩大 30°做为实施的手术范围;未发现房角漏的病例,术中依据患者仰卧位时房角的情况进行手术。以仰卧位时房角最深的部位为中心,切穿巩膜后可见睫状体上腔液体流出,睫状体与巩膜已分离,向两侧边逐渐切开间断缝合,直至无睫状体与巩膜分离处为止。

2 结果

2.1 手术成功率 术前 UBM 检查发现房角漏者 42 眼,占 74%。根据房角漏的部位和范围进行的手术,全部一次手术成功。15 例未发现房角漏,术中依据患者仰卧位时房角的情况进行的手术,11 例(占 15 例中的 73%)一次手术成功,4 例(27%)二次手术成功。

2.2 术后眼压 睫状体脱离 57 眼,术后 3d 眼压恢复正常 14 眼,高眼压患者 39 眼,4 例术后眼压仍低、前房仍浅者,术后 3wk 复查 UBM,再次手术,眼压及前房恢复正常。病例随访 3~24(平均 6.75)mo,随访期内眼压维持在正常范围。

2.3 术后视力 术后视力有不同程度提高 48 例,最好矫正视力达 1.0。矫正视力的提高程度明显与眼底改变和病程相关。9 例视力不提高者,眼底都有较严重的病理改变。病程>3mo 者仅 7 例视力提高 2 行。

2.4 并发症及处理 前房出血 11 眼,并都出现不同程度的虹膜睫状体炎反应。对于前房出血,除半坐位外,未予特殊处理。3~5d 全部自行吸收。对于发生较重虹膜睫状体炎反应的病例,给予强的松 1mg/kg 体质量,晨顿服,3d 后逐渐减量。高眼压者,给予 20g/L 卡替洛尔 bid 点眼,醋甲唑胺 50mg, bid, po 治疗,其中 28 例给予 200g/L 甘露醇 250mL, qd, ivgtt。200g/L 甘露醇静点最多 3d,乙酰唑胺最多 14d。3~14d 后,眼压恢复正常。

3 讨论

睫状体脱离多由眼挫伤引起,根据临床表现及眼压、房角镜、UBM 检查的典型改变可确诊^[2]。睫状体脱离通常引起顽固性低眼压,其原因主要是房水经脱离的睫状体裂隙流入脉络膜上腔和外伤后睫状体上皮功能减退,

房水生成减少,低眼压对眼球造成一系列的危害。长期低眼压、浅前房造成虹膜粘连于小梁区,可能引起继发性青光眼,导致视功能永久性损害,所以对挫伤性睫状体脱离所致的低眼压应早诊断、早治疗^[1,2,5]。目前低眼压的保守治疗手段极为有限和困难,药物治疗大多无效。尽管文献报道有经巩膜激光、眼内激光、睫状体透热、睫状体冷冻以及玻璃体注气等多种手段,目前在显微眼科手术广泛开展的情况下,直接缝合睫状体复位,方法简单,效果确实,损伤小^[6-8],被认为是治疗挫伤后睫状体脱离的有效方法。

目前,临床中眼挫伤后睫状体脱离的诊断尚不够规范。常泛指眼挫伤后引起视力下降、浅前房、低眼压的睫状体分离(cyclodialysis,图 1,2)和睫状体脱离(ciliary body detachment,图 3)。在 UBM 被应用于临床之前,难以区分睫状体分离和睫状体脱离。睫状体分离和睫状体脱离是有明确分别的^[9]。在病理生理学上睫状体脱离是指睫状体与巩膜之间分离,而睫状体分离在病理上特指睫状体与巩膜突分离,前房与睫状体上腔有交通口,即房角漏^[3,4,10]。睫状体分离和睫状体脱离的范围不一致,睫状体分离的范围常远小于睫状体脱离的范围。甚至,在部分病例中虽有广泛的睫状体脱离,但查不到睫状体分离。

手术的目的是把分离的睫状体缝合到巩膜内表面,关闭裂隙,阻止房水从裂隙处外流。所以,术前明确睫状体分离的准确部位和范围尤为重要。在 UBM 被应用于临床之前,睫状体脱离多根据临床表现及眼压、房角镜检查的典型改变来明确诊断。但由于睫状体脱离的患者处于低眼压状态,房角镜检查较为困难,并且难以发现睫状体分离的准确部位和范围,造成一定程度上的手术困难和盲目性,影响一次手术的成功率,或者手术的范围被盲目地扩大,加重不必要的损伤。UBM 是一种非侵入性的检查手段,诊断不受屈光间质混浊、低眼压和浅前房等因素的影响,对睫状体损伤具有较高的诊断率^[3,4]。UBM 的仰卧位检查有助于发现因重力原因而不易被房角镜检查显示的房角漏裂隙,显示出房角镜检查下难以发现的前房与睫状体脉络膜上腔的沟通或极窄的裂隙相通,并且可以显示房角漏裂隙的范围。因此,UBM 对于眼挫伤后低眼压病例的诊断具有较高的参考价值,为低眼压发生原因的理论推测提供形态学的有力证据^[10],同时,为手术治疗的精准性提供了很大帮助。本文 57 例 57 眼眼挫伤及持续性低眼压的患者全部经 UBM 检查明确睫状体脱离的诊断,其中 42 眼发现房角漏,占 74%。根据房角漏的部位和范围进行手术,全部一次手术成功。另外 15 例未发现房角漏的病例,术中依据患者仰卧位时房角的情况进行手术,11 例(占 15 例中的 73%)一次手术成功,4 例(27%)二次手术成功。本结果说明:术前明确房角漏的部位和范围对睫状体脱离手术的成功起到很大的影响,UBM 检查对睫状体脱离的手术治疗具有重要的指导意义。但 UBM 检查在睫状体脱离的病例中发现房角漏的情况还有待提高。

为了明确 UBM 检查对单纯睫状体脱离手术的指导意义,未将有虹膜根部离断、晶状体半脱位、前房玻璃体疝等并发症的病例纳入本组观察对象。睫状体脱离缝合手术的术中并发症主要表现为少数病例发生前房出血。本组病例中全部自行吸收。术后并发症主要表现为一过

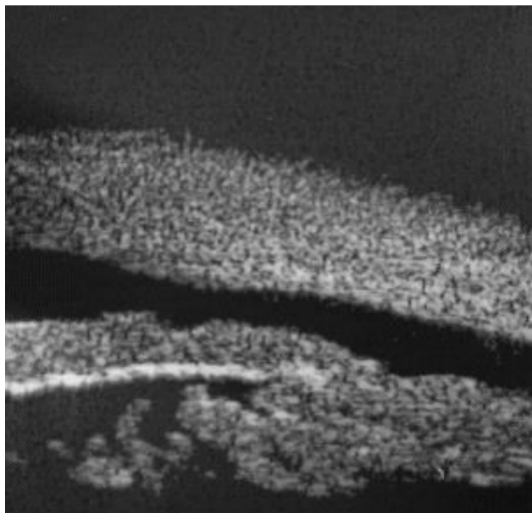


图1 前房与睫状体上腔有条带状交通口,虹膜睫状突向后移位。

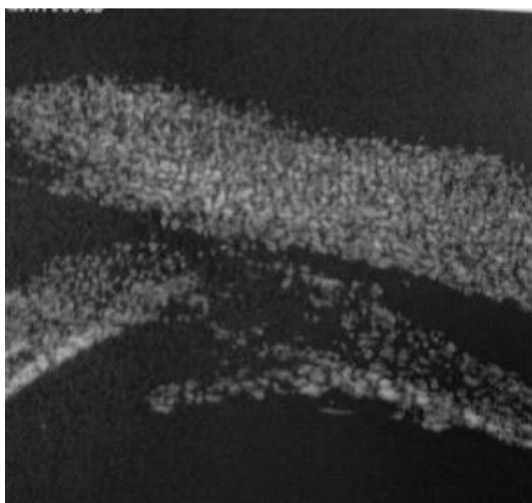


图2 前房与睫状体上腔有裂隙状交通口。

性高血压和虹膜睫状体炎反应。可以通过药物降低眼压和皮质类固醇激素控制炎症反应,最多14d在本组病例中均得到控制。在随访的时间里,未发现其他并发症的发生。

对于未发现房角漏的病例,本组采用术中依据患者仰卧位时房角的情况进行手术,也取得了一定的成效。一方面,术者已有多年睫状体手术的经验^[5],另一方面,手术的范围都达到了180°,可能有部分病例被扩大了手

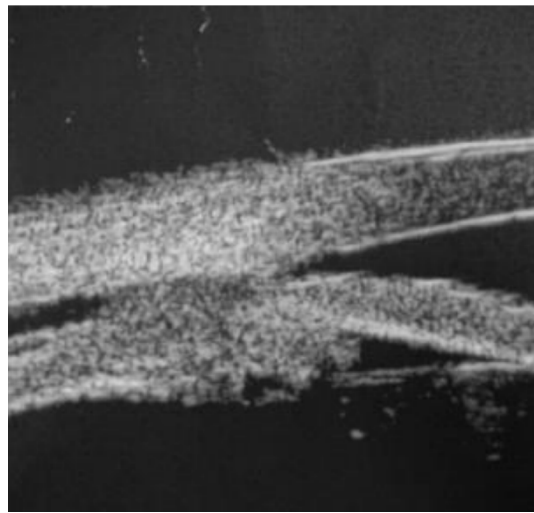


图3 前房与睫状体上腔未见交通口,睫状体前端与巩膜突仍相连。

术范围。对于UBM检查未发现房角漏的病例的治疗,尚需要进一步的观察和总结。

参考文献

- 1 张卯年. 眼外伤-理论与实践. 北京:人民军医出版社 2010; 167-180
- 2 Malandrini A, Balestrazzi A, Martone G, et al. Diagnosis and management of traumatic cyclodialysis cleft. *J Cataract Refract Surg* 2008;34:1213-1216
- 3 王宁利, 刘文. 活体超声显微镜眼科学. 北京: 科学出版社 2002; 44
- 4 Hwang JM, Ahn K, Kim C, et al. Ultrasonic biomicroscopic evaluation of cyclodialysis before and after cyclohexy. *Arch Ophthalmol* 2008; 126:1222-1225
- 5 张瑞君, 张百新, 张薇, 等. 睫状体脱离缝合术的应用. *中国实用眼科杂志* 2003; 21: 686-687
- 6 Ceruti P, Tosi R, Marchini G. Gas tamponade and cyclohexytherapy of a chronic cyclodialysis cleft. *Br J Ophthalmol* 2009; 93:414-416
- 7 Cerio - Ramsden CD, Munoz - Negrete FJ, Rebollade G. Post-traumatic cyclodialysis cleft treated with transscleral diode laser. *Arch Soc Esp Oftalmol* 2009;84:47-50
- 8 胡东燕, 贺冰. 睫状体缝合术治疗外伤性睫状体脱离临床观察. *眼外伤职业眼病杂志* 2010; 2: 129-131
- 9 Roters S, Szurman P, Engels BF, et al. Ultrasonic biomicroscopic in chronic ocular hypotony: its impact on diagnosis and management. *Retina* 2002;22:581-588
- 10 李桥, 王育良, 邢静, 等. 眼挫伤后睫状体脱离的UBM观察. *国际眼科杂志* 2011;11(11):2172-2175