

玻璃体腔首次注射 Ranibizumab 治疗视网膜静脉阻塞继发黄斑水肿

曹虹, 孙熠, 高清垚

作者单位: (730050) 中国甘肃省兰州市, 兰州军区兰州总医院眼科

作者简介: 曹虹, 毕业于兰州大学医学院, 副主任医师, 研究方向: 玻璃体视网膜疾病。

通讯作者: 孙熠, 毕业于第四军医大学, 主治医师, 研究方向: 视网膜病、视光学. endimion@163.com

收稿日期: 2015-05-10 修回日期: 2015-08-07

Efficacy of first Ranibizumab intravitreal injection on macular edema caused by retinal vein occlusion

Hong Cao, Yi Sun, Qing-Yao Gao

Department of Ophthalmology, General Hospital of Lanzhou Military Command, Lanzhou 730050, Gansu Province, China

Correspondence to: Yi Sun. Department of Ophthalmology, General Hospital of Lanzhou Military Command, Lanzhou 730050, Gansu Province, China. endimion@163.com

Received: 2015-05-10 Accepted: 2015-08-07

Abstract

• AIM: To observe the efficacy of first Ranibizumab intravitreal injection on macular edema caused by retinal vein occlusion (RVO).

• METHODS: Thirty-nine eyes of 39 patients with macular edema due to RVO were treated in our hospital during June 2014 to December 2014. Patients received intravitreal injection of 0.05mL ranibizumab. Best corrected visual acuity (BCVA), central macular thickness (CMT) and cube average thickness (CAT) were analyzed at 2d, 2, and 4wk after injection, respectively.

• RESULTS: The baseline BCVA (LogMAR), CMT and CAT were 0.82 ± 0.45 , $541 \pm 136 \mu\text{m}$ and $382 \pm 107 \mu\text{m}$ before treatment. After first ranibizumab intravitreal injection, mean BVCA significantly improved at 2d (0.56 ± 0.35 , $P < 0.01$), 2wk (0.48 ± 0.39 , $P < 0.01$), 4wk (0.51 ± 0.44 , $P < 0.01$), compared to baseline BCVA. Mean CMT also decreased at 2d ($372 \pm 86 \mu\text{m}$, $P < 0.01$), 2wk ($281 \pm 74 \mu\text{m}$, $P < 0.01$), 4wk ($286 \pm 97 \mu\text{m}$, $P < 0.01$), mean CAT also decreased at 2d ($331 \pm 46 \mu\text{m}$, $P < 0.01$), 2wk ($312 \pm 54 \mu\text{m}$, $P < 0.01$), 4wk ($319 \pm 68 \mu\text{m}$, $P < 0.01$), compared to baseline BCVA.

• CONCLUSION: First intravitreal injection of ranibizumab can improve macular edema caused by RVO in short-term, but long-term effects is needed further observed.

• KEYWORDS: retinal vein occlusion; macular edema; ranibizumab

Citation: Cao H, Sun Y, Gao QY. Efficacy of first Ranibizumab intravitreal injection on macular edema caused by retinal vein occlusion. *Guji Yanke Zazhi (Int Eye Sci)* 2015;15(9):1606-1608

摘要

目的: 观察玻璃体腔首次注射 ranibizumab (雷珠单抗) 治疗视网膜静脉阻塞继发黄斑水肿的疗效。

方法: 分析 2014-06/12 我院确诊为视网膜静脉阻塞伴有黄斑水肿 39 例 39 眼患者资料, 患眼给予玻璃体腔注射 0.05mL ranibizumab, 于注射后 2d, 2, 4wk 复查最佳矫正视力 (BCVA)、黄斑中心厚度 (CMT)、黄斑区平均厚度 (CAT)。

结果: 治疗前 BCVA (LogMAR 值) 为 0.82 ± 0.45 , CMT 为 $541 \pm 136 \mu\text{m}$, CAT 为 $382 \pm 107 \mu\text{m}$ 。玻璃体腔内首次注射 ranibizumab 后平均 BCVA 在治疗后 2d, 2, 4wk 后分别为 0.56 ± 0.35 , 0.48 ± 0.39 , 0.51 ± 0.44 , 与治疗前比较明显提高 ($P < 0.01$)。平均 CMT 在治疗后 2d, 2, 4wk 后分别为 372 ± 86 , 281 ± 74 , $286 \pm 97 \mu\text{m}$ ($P < 0.01$)。平均 CAT 在治疗后 2d, 2, 4wk 后分别为 331 ± 46 , 312 ± 54 , $319 \pm 68 \mu\text{m}$ ($P < 0.01$), 与治疗前比较得到了明显降低。

结论: 玻璃体腔首次注射 ranibizumab 能够改善视网膜静脉阻塞继发黄斑水肿, 提高视力, 短期疗效明确, 但远期疗效仍有待观察。

关键词: 视网膜静脉阻塞; 黄斑水肿; 雷珠单抗

DOI: 10.3980/j.issn.1672-5123.2015.9.31

引用: 曹虹, 孙熠, 高清垚. 玻璃体腔首次注射 Ranibizumab 治疗视网膜静脉阻塞继发黄斑水肿. 国际眼科杂志 2015; 15(9): 1606-1608

0 引言

黄斑水肿 (macular edema, ME) 可以造成中心视力丧失, 是导致视力丧失的重要原因。视网膜静脉阻塞 (retinal vein occlusion, RVO) 是一种常见视网膜血管疾病, 视网膜静脉阻塞继发黄斑水肿是其重要并发症, 发生率为 46.7%^[1]。近年来相关研究证实玻璃体腔内注射 ranibizumab 对视网膜静脉阻塞继发黄斑水肿有显著效果^[2,3]。我们对 2014-06/12 在我院眼科确诊的 39 例视网膜静脉阻塞继发黄斑水肿患者给予玻璃体腔内注射 ranibizumab, 对其治疗前后最佳矫正视力 (BCVA)、黄斑中心厚度 (CMT)、黄斑区平均厚度 (CAT) 进行观察, 评估 ranibizumab 对视网膜静脉阻塞继发黄斑水肿短期内的疗效。

1 对象和方法

1.1 对象 2014-06/12 在我院眼科确诊的视网膜静脉阻塞继发黄斑水肿患者 39 例 39 眼, 男 17 例 17 眼, 女 22 例

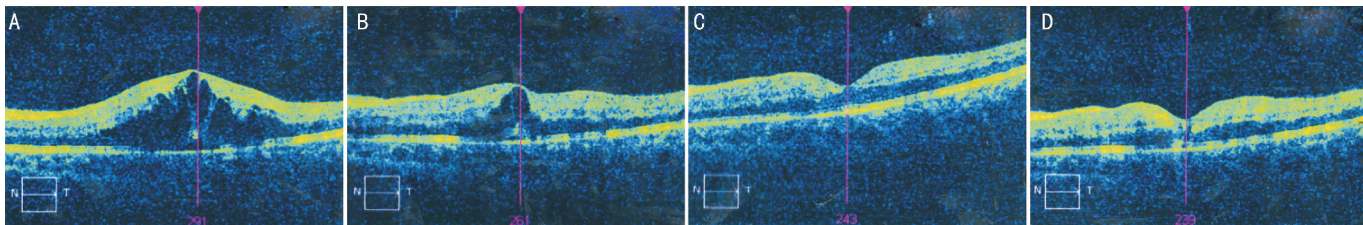


图1 视网膜静脉阻塞继发黄斑水肿患者玻璃体腔注射 ranibizumab 治疗前后黄斑区 OCT A:治疗前;B:治疗后 2d;C:治疗后 2wk;D:治疗后 4wk。

22 眼。治疗前平均 BCVA(LogMAR 值)为 0.82 ± 0.45 , 黄斑中心厚度为 $541 \pm 136 \mu\text{m}$, 黄斑区平均厚度为 $382 \pm 107 \mu\text{m}$ 。所有患者均除外全身基础性疾病、未曾接受视网膜激光光凝、糖皮质激素等治疗。纳入标准:(1)OCT 测黄斑中心厚度 $> 300 \mu\text{m}$;(2)FFA 示视网膜静脉阻塞及黄斑区水肿;(3)除外其他影响视力眼部疾病,如青光眼、屈光介质明显混浊等;(4)未接受过治疗,所有患者在治疗前均进行治疗沟通,告知应用该药物的风险,优点及替代治疗方案,自愿签署治疗同意书后执行治疗。排除标准:OCT 提示存在玻璃体黄斑牵引、活动性新生血管性眼部疾病、研究前 3mo 曾接受过玻璃体切割或其他内眼手术治疗。

1.2 方法

1.2.1 眼底荧光素血管造影和吲哚菁绿脉络膜血管造影

采用海德堡共焦激光血管造影系统检查,将 10g/L 荧光素钠 10mL 自肘静脉推入, $10 \sim 15\text{min}$ 后若患者无不适即开始造影。用 20% 荧光素钠 $3\text{mL} +$ 吲哚菁绿 25mg 溶于 2mL 无菌注射用水于 $4 \sim 5\text{s}$ 内注射完毕。同时进行眼底照相,动态观察造影全过程。

1.2.2 相干光断层成像仪 采用 Zeiss OCT 自动扫描测量方法记录黄斑中心厚度、黄斑区平均厚度。

1.2.3 视力 国际标准视力表检查最佳矫正视力。

1.2.4 玻璃体腔注射 ranibizumab 的方法 患眼治疗前左氧氟沙星滴眼液 6次/d , 连续 3d 。注药前冲洗泪道,清洁结膜囊。注药前 30min 复方托吡卡胺滴眼液散瞳。在手术室进行玻璃体内注射,结膜囊消毒后盐酸奥布卡因滴眼液表面麻醉,将过滤针头安装在 1mL 注射器上,抽取 ranibizumab,将滤过针头留在药瓶内, 30G 注射针头牢固安装到注射器上,排空注射器内空气至内芯尖端对准 0.05mL 的刻度线,于角膜缘后 $3.5 \sim 4\text{mm}$ 处垂直眼球壁向玻璃体内进针,缓慢推送 0.05mL 注射液。无菌棉签按压防止返流,查术眼光感,指测眼压正常,妥布霉素地塞米松眼膏涂术眼,包扎术眼。治疗后患眼左氧氟沙星滴眼液 6次/d , 连续 7d 。

1.2.5 随访观察 注射 ranibizumab 后 2d , $2,4\text{wk}$ 时复查 BCVA、黄斑中心厚度、黄斑区平均厚度。

统计学分析:采用 SPSS 16.0 做统计学分析。最佳矫正视力转换成 LogMAR 进行统计分析。治疗前后平均 BCVA、黄斑中心厚度、黄斑区平均厚度数据资料采用配对资料 t 检验,结果采用均数 \pm 标准差表示。 $P < 0.05$ 为差异有统计学意义。

2 结果

2.1 治疗前后最佳矫正视力 治疗后 2d , $2,4\text{wk}$ 平均最佳矫正视力 (BCVA) 分别为 0.56 ± 0.35 , 0.48 ± 0.39 , 0.51 ± 0.44 , 与治疗前 0.82 ± 0.45 相比,视力明显提高,差异均具

有显著统计学意义 ($t = 4.365, 7.559, 7.362; P < 0.01$)。治疗后 2d , $2,4\text{wk}$ 平均 BCVA 两两比较差异无统计学意义。

2.2 治疗前后黄斑中心厚度 治疗后 2d , $2,4\text{wk}$ 平均黄斑中心厚度 (CMT) 分别为 372 ± 86 , 281 ± 74 , $286 \pm 97 \mu\text{m}$, 与治疗前 $541 \pm 136 \mu\text{m}$ 相比,厚度明显降低,差异均具有显著统计学意义 ($t = 6.427, 10.172, 9.753; P < 0.01$)。治疗后 2d 与 $2,4\text{wk}$ 平均黄斑中心厚度比较差异具有统计学意义 ($t = 2.421, 2.278; P < 0.05$)。治疗后 $2,4\text{wk}$ 平均黄斑中心厚度比较差异无统计学意义。

2.3 治疗前后黄斑区平均厚度 治疗后 2d , $2,4\text{wk}$ 黄斑区平均厚度 (CAT) 分别为 331 ± 46 , 312 ± 54 , $319 \pm 68 \mu\text{m}$, 与治疗前 $382 \pm 107 \mu\text{m}$ 相比,厚度明显降低,差异均具有显著统计学意义 ($t = 2.982, 3.548, 3.313; P < 0.01$)。治疗后 2d , $2,4\text{wk}$ 黄斑区平均厚度两两比较差异无统计学意义。

2.4 治疗前后 OCT 结果 治疗前后 OCT 结果显示黄斑区水肿明显改善见图 1。

3 讨论

视网膜静脉阻塞是发病率仅次于糖尿病视网膜病变的常见视网膜血管性疾病,常见的并发症包括黄斑水肿、视网膜、视盘新生血管、玻璃体积血、新生血管等。视网膜静脉阻塞继发黄斑水肿可导致视力明显下降^[4],目前对于视网膜静脉阻塞继发黄斑水肿治疗为在病因治疗和严格控制全身危险因素的基础上积极处理眼部并发症,眼部局部处理主要包括视网膜格子样光凝,曲安奈德玻璃体内注射,抗 VEGF 药物玻璃体内注射等^[5-7]。玻璃体内注射抗 VEGF 药物从其发病机制方面治疗黄斑水肿是目前最有效的治疗方法,有研究表明玻璃体内注射抗 VEGF 药物能够有效改善视网膜静脉阻塞继发黄斑水肿^[7-9]。Ranibizumab 是专为眼科设计的人源化的重组单克隆抗体片段 (Fab),靶向抑制人 VEGF-A,可以阻断其所有活性亚型而抑制新生血管形成,减轻血管渗漏引起的渗出、水肿和炎症反应,是目前抗 VEGF 药物的代表药物,2011-06 欧盟委员会批准了雷珠单抗治疗视网膜静脉阻塞继发黄斑水肿^[10-11]。

对本研究 39 眼结果分析,与治疗前比较,在接受注射 ranibizumab 后 2d 时平均 BCVA 明显改善,LogMAR 视力降低 0.26 (EDTRS 相当改善约 12 个字母),治疗后 $2,4\text{wk}$ 患者平均 BCVA 进一步改善并维持,LogMAR 视力较治疗前分别降低 0.34 (EDTRS 相当改善约 16 个字母)、 0.31 (EDTRS 相当改善约 15 个字母)。在黄斑区视网膜厚度改变方面,治疗后 2d 时平均黄斑中心厚度、黄斑区平均厚度分别降低了 $169, 51 \mu\text{m}$, 治疗后 2wk 分别降低 $260, 70 \mu\text{m}$, 治疗后 4wk 分别降低 $255, 63 \mu\text{m}$ 。结果显示玻璃体内注射 ranibizumab 治疗视网膜静脉阻塞继发黄斑水肿起效快,治疗后 2d 患者平均 BCVA 明显改善,黄斑区视网

膜厚度明显降低,首次注射后4wk仍可观察到患者平均BCVA及视网膜厚度稳定改善。

治疗后2d,2,4wk随访:(1)治疗后2,4wk患者平均BCVA较治疗后2d进一步提高,但组间比较差异无统计学意义,提示玻璃体腔内首次注射ranibizumab后患者视力改善迅速,维持稳定。治疗后4wk平均BCVA较2wk降低,提示玻璃体腔内首次注射ranibizumab后部分患者可能在治疗4wk后视力降低。(2)治疗后2,4wk患者平均黄斑中心厚度较治疗后2d进一步降低,与治疗后2d比较差异具有统计学意义($t=2.421, 2.278; P<0.05$),但治疗后2,4wk平均黄斑中心厚度比较差异无统计学意义,提示玻璃体腔内首次注射ranibizumab后2wk内平均黄斑中心厚度逐渐降低且可在4wk内维持稳定。与BCVA结果类似,治疗后4wk平均黄斑中心厚度较2wk是略有升高,但变化差异无统计学意义。(3)治疗后2,4wk患者黄斑区平均厚度较治疗后2d进一步降低,但组间比较差异无统计学意义,黄斑水肿分为局限性水肿和弥漫性水肿,局限性黄斑水肿黄斑中心厚度升高明显,黄斑区平均厚度升高不明显,而弥漫性黄斑水肿黄斑中心厚度不明显,黄斑区平均厚度升高明显。玻璃体腔内首次注射ranibizumab后黄斑水肿明显减轻和局限,因此治疗后2d黄斑区平均厚度即较治疗前明显降低,并维持在稳定的水平。

通过4wk的随访,我们发现玻璃体腔首次注射ranibizumab对视网膜静脉阻塞继发黄斑水肿在4wk内能够维持稳定的治疗效果,所有病例黄斑中心凹水肿明显吸收,厚度明显减少,平均BCVA改善。因此,通过本次研究可以说明ranibizumab可以有效的治疗视网膜静脉阻塞继发黄斑水肿。但在治疗后4wk,BCVA较治疗后2wk降低,黄斑中心厚度及黄斑区平均厚度较治疗后2wk略升高,提示随着治疗时间的延长,部分视网膜静脉阻塞继发黄斑水

肿存在复发可能,因此玻璃体腔首次注射ranibizumab的疗效持续时间仍需长期进一步随访。

参考文献

- 1 张惠蓉,夏英杰. 视网膜静脉阻塞患者视力预后相关因素分析. 中华眼科杂志 2002;38(2):98-102
- 2 Varma R, Bressler NM, Suner I, et al. Improved vision-related function after ranibizumab for macular edema after retinal vein occlusion: results from the BRAVO and CRUISE trials. *Ophthalmology* 2012;119(10):2108-2118
- 3 Heier JS, Campochiaro PA, Yau L, et al. Ranibizumab for macular edema due to retinal vein occlusions: long-term follow-up in the HORIZON trial. *Ophthalmology* 2012;119(4):802-809
- 4 Mohamed Q, McIntosh RL, Saw SM, et al. Interventions for central retinal vein occlusion: an evidence-based systematic review. *Ophthalmology* 2007;114(3):507-517
- 5 赵明威,胡庆军,黎晓新. 玻璃体内注射曲安奈德治疗黄斑水肿临床研究的现状分析. 中华眼底病杂志 2005;21(4):220-223
- 6 刘株林,陈有信. 抗VEGF药物治疗视网膜中央静脉阻塞并发黄斑水肿的Meta分析. 中华实验眼科杂志 2014;32(1):56-61
- 7 陆秉文,吴兴伟. 视网膜静脉阻塞继发黄斑水肿的治疗进展. 中华眼底病杂志 2013;29(6):640-644
- 8 Iturralde D, Spaide RF, Meyerle CB, et al. Intravitreal bevacizumab (Avastin) treatment of macular edema in central retinal vein occlusion: a short-term study. *Retina* 2006;26(3):279-284
- 9 李婷婷,牛彤彤,王海林. 玻璃体腔注射雷珠单抗联合Tenon囊注射曲安奈德治疗CRVO继发黄斑水肿. 国际眼科杂志 2015;15(1):98-100
- 10 Ehlers JP, Decroos FC, Fekrat S. Intravitreal bevacizumab for macular edema secondary to branch retinal vein occlusion. *Retina* 2011;31(9):1856-1862
- 11 Figueroa MS, Contreras I, Noval S, et al. Results of bevacizumab as the primary treatment for retinal vein occlusion. *Br J Ophthalmol* 2010;94(8):1052-1056