

北部战区总医院军人眶壁骨折手术治疗的情况分析

代春萌^{1,2}, 周润海²

引用:代春萌,周润海. 北部战区总医院军人眶壁骨折手术治疗的情况分析. 国际眼科杂志 2019; 19(11):1994-1997

基金项目:辽宁省自然科学基金(No.201602806)

作者单位:¹(116044) 中国辽宁省大连市, 大连医科大学;
²(110016) 中国辽宁省沈阳市, 北部战区总医院眼科

作者简介:代春萌,女,大连医科大学在读硕士研究生,研究方向:眼外伤、眼眶病。

通讯作者:周润海,男,博士,副主任医师,硕士研究生导师,研究方向:眼眶病、眼外伤、眼肿瘤.runhaiZ@163.com

收稿日期:2019-06-10 修回日期:2019-10-11

摘要

目的:探讨军人发生眶壁骨折的临床特点与手术治疗效果。

方法:收集2015-01-01/2018-12-31因眶壁骨折就诊于我院行手术治疗的军人58例58眼,术后随访6mo,统计人口学特征、致伤原因、骨折部位、手术前后视力、眼球运动、眼球突出度、手术相关情况等等。

结果:眶壁骨折58例均为男性。年龄 P_{50} 为21岁,多发于20~29岁(78%)。45例(78%)在军事训练中致伤,拳击伤、外物撞击伤是主要致伤原因(74%)。单纯眶内壁、下壁以及二者联合骨折是临床常见的骨折形式(91%)。所有患者术后视力较术前未见明显改变,通过术后CT与术后随访相关临床资料,未发现植入物移位、感染及其他严重并发症,33例患者眼球运动障碍得到改善,7例患者颌面部知觉异常消失,3例眼球内陷得以矫正。

结论:年轻男性战士是军人眶壁骨折的主体人群,增强工作训练中的防护工作有重要意义,基层医院的基础诊治工作十分必要,手术修复治疗眶壁骨折具有显著治疗效果。

关键词:眶壁骨折;军人;临床特征;手术治疗

DOI:10.3980/j.issn.1672-5123.2019.11.42

Analysis of soldiers' orbital wall fracture surgical treatment in General Hospital of Northern Theater Command

Chun-Meng Dai^{1,2}, Run-Hai Zhou²

Foundation item: Liaoning Natural Science Foundation (No. 201602806)

¹Dalian Medical University, Dalian 116044, Liaoning Province, China; ²Department of Ophthalmology, General Hospital of Northern Theater Command, Shenyang 110016, Liaoning Province, China

Correspondence to: Run-Hai Zhou. Department of Ophthalmology, General Hospital of Northern Theater Command, Shenyang 110016, Liaoning Province, China. runhaiZ@163.com

Received:2019-06-10 Accepted:2019-10-11

Abstract

• **AIM:** To investigate the clinical characteristics and surgical treatment for orbital wall fracture of soldiers.

• **METHODS:** This study chose 58 soldiers (58 eyes) who had surgical treatments for orbital wall fracture in our hospital from January 1st, 2015 to December 31st, 2018. Their demographic characteristics, causes of injury, fracture sites, preoperative and postoperative visual acuity, eye movement, eye prominence, and operative conditions were recorded and statistically analyzed. The patients were followed up for 6mo after treatment.

• **RESULTS:** All patients in 58 cases of orbital wall fractures were male. The P_{50} age of them was 21, and most of them were 20-29 years old (78%). 45 cases (78%) were injured at work, in which boxing injury and impingement injury were the main causes (74%). Simple medial orbital wall, inferior wall and both of the medial and inferior wall fractures were the common types (91%). The visual acuity of all the patients did not change significantly after operation comparing with preoperative visual acuity. According to the clinical data of postoperative CT and postoperative follow up, no implant displacement, infection or other serious complications appeared. Eye movement disorder of 33 patients were improved. Abnormal suborbital perception of 7 patients disappeared. And enophthalmos of 3 patients were corrected.

• **CONCLUSION:** Young male soldiers are the main population of orbital wall fracture. It is of great significance to improve the protection in daily training. Surgical treatment for orbital wall fractures has significant therapeutic effect. Furthermore, it is very necessary for primary hospital to develop basic diagnosis and treatment.

• **KEYWORDS:** orbital wall fracture; soldier; clinical feature; surgical treatment

Citation: Dai CM, Zhou RH. Analysis of soldiers' orbital wall fracture surgical treatment in General Hospital of Northern Theater Command. *Guoji Yanke Zazhi (Int Eye Sci)* 2019; 19(11): 1994-1997

0 引言

眼外伤的预防与救治是军队卫生后勤保障的重要内容^[1]。近年来,因眶壁骨折来我院就诊的军人数目逐渐增多,占眼外伤的比重也逐年提高,我们对其防治工作也越来越重视。本研究以我院眼科收治并行手术治疗的军人眶壁骨折的情况进行分析,为体系军队医院诊治眶壁骨折提供实践参考,为基层部队军事训练眼外伤防护提供医学依据和科学方法。

1 对象和方法

1.1 对象 选取我院 2015-01-01/2018-12-31 住院行手术治疗的眶壁骨折军人 58 例 58 眼。纳入标准^[2]:骨折面积达到 2cm×2cm 或骨折范围大于所在眶壁的 50%、有 >2mm 明显的眼球内陷或眼球向下移位、持续存在的复视与眼球运动障碍(被动牵拉实验或 CT 检查证实存在眼外肌嵌顿)。记录住院军人的性别、年龄、眼别、致伤原因、颌面部与全身情况、既往眼部手术史、骨折类型、受伤距手术时间、手术方式、植入材料类型、术前与术后视力、眼球运动情况、眼球突出度、颌面部皮肤知觉减退等。

1.2 方法 所有患者在术前和术后均行眼眶三维 CT 检查(轴位、矢状位、冠状位、三维重建),以确定骨折的部位、范围与眼外肌嵌顿等情况,明确骨折区大小。利用 Hertel 眼球突出计测量眼球突出度,明确眼球运动情况,评估手术前后视力和伤侧面知觉异常等情况。手术在全身麻醉下进行。眶下壁骨折采用经下方穹窿部结膜入路,眶内壁上壁骨折经泪阜入路。手术开始前行牵拉试验,评估眶内容的嵌顿状况。术中充分暴露眶壁骨折区,充分显露出骨折区的四个边缘,将所有嵌顿在上颌窦和筛窦内的眶内组织进行充分松解并还纳回眶内。根据骨折区形态、术中测量眶深、术前 CT 扫描中所测量的缺损选择合适的植入材料,根据骨折区域的大小与眶腔的解剖结构进行裁剪处理后,放置骨折区域,调整位置,固定材料,观察眼位情况,行被动牵拉无阻力,缝合骨膜与结膜。术眼涂妥布霉素地塞米松眼膏,单眼加压包扎,每日换药一次,换药时注意查看患者眼球运动情况,全身给予抗炎、消肿药物治疗。3~5d 后,术眼无肿胀,无出血,使用左氧氟沙星滴眼液 4 次/d、氧氟沙星眼膏 1 次/晚于术眼,停全身用药,局部用药 14d。

统计学分析:采用 SPSS 23.0 统计软件进行统计学分析处理。术前、术后视力样本数据不符合正态分布,比较采用 Wilcoxon 符号配对秩和检验, $P < 0.05$ 认为差异有统计学意义。

2 结果

2.1 一般情况 本研究中 58 例均为男性。年龄 18~67 岁,年龄整体呈偏态分布, P_{50} 为 21 岁,45 例(78%)发生于 20~29 岁,其次 8 例(14%)发生于 10~19 岁。左眼 37 例,右眼 21 例。致伤原因情况:拳击肘击伤 25 例(43%),高处坠落伤 6 例(10%),被异物(撬棍、铁片、石块、足球)打击伤 18 例(31%),不慎撞伤 9 例(16%)。58 例中,45 例(78%)在军事训练中致伤,13 例(23%)在休闲娱乐期间致伤。

2.2 全身状况与既往眼部手术情况 58 例整体全身情况良好,无颅脑损伤意识不清的情况,4 例合并颌面部其他部位骨折,1 例下肢骨折。18 例(31%)曾行近视矫正术,1 例行泪小管断端吻合联合泪道支架置入术。

2.3 骨折类型与手术情况 眶内壁上壁骨折 20 例(34%),眶下壁骨折 15 例(26%),眶内下壁联合骨折 18 例(31%),下壁外壁联合骨折 3 例(5%),内壁上壁联合骨折 1 例(2%),外壁上壁联合骨折 1 例(2%)。受伤距手术为 6d~1a, P_{25} 为 11d, P_{50} 为 15d, P_{75} 为 27d,35 例(60%)患者在伤后 10~20d 得到手术治疗。在眶壁重建植入材料选择方面,植入可吸收网板 9 例(16%),预成型钛网 48 例(83%),羟基磷灰石骨板 1 例(2%)。

2.4 专科情况 患者术前 BCVA 整体情况较好,仅 10 例患者小数记录视力低于 0.5,1 例无光感,考虑患者外伤后发生视神经损伤未及时诊治。有 1 例患者无光感,因此将术前与术后视力转换为 LogMAR 视力,由于样本数据不符合正态分布(术前视力 P_{25} 为 0, P_{50} 为 0, P_{75} 为 0.2;术后视力 P_{25} 为 0, P_{50} 为 0.1, P_{75} 为 0.1;),样本数据行配对 Wilcoxon 秩和检验,差异无统计学意义($Z = -1.105, P = 0.269$),手术对视力改变情况无影响。术前 38 例存在眼球运动受限的情况,根据 Wemer 等^[3]对眼球运动受限程度的分级,术前 I 级 35 例,II 级 3 例。随着术后随访的进行,眼球运动受限制的人数逐渐减少,术后 6mo 时,I 级 6 例,II 级 1 例。术前 10 例存在颌面部皮肤知觉减退,术后随访至术后 6mo 3 例残留此症状。4 例因眼球凹陷就诊,术后 4 例眼球凹陷均得到纠正,但 1 例患者术后 6mo 时,再次出现眼球内陷的情况,双眼眼球突出度差距 4mm。术后复查 CT 可见修复材料位置放置理想,基本达到解剖复位。所有患者均未出现上睑下垂、下睑退缩、植入物排斥或移位、感染等情况。

3 讨论

从上述资料可知,20~29 岁青年男性官兵是眶壁骨折的主要群体,本研究未统计到女性军人,可能由于总院级别医院保障对象广泛,就诊军人数目较多,本研究仅统计住院接受手术治疗的患者的情况,对于骨折面积较小、未达到手术标准的患者情况并未纳入造成研究样本量有限,也与部队军人本身男性构成比例高有关。对于眶壁骨折军人年龄的观察结果与之前张颖等^[1]报道军人眼外伤的年龄水平情况相似。因为 18~29 岁年轻的战士是军事训练、演习的主体,也与年轻人活泼好动、竞争意识强有关。

引起军人眶壁骨折主要的致伤原因是训练中的拳击、肘击伤与工作外的外物撞伤,而引起地方患者眶壁骨折的主要致伤原因是车祸意外、打架斗殴损伤。因此军人患者的整体全身情况相对不重,眼部症状突出。本研究中无颅脑损伤意识不清的患者,4 例合并颌面部其他部位骨折,是由于外物撞伤主要集中在面部,范围与力量较大,我科联合口腔颌面外科行手术修复治疗,术后患者面部外观、生理功能恢复良好。1 例下肢骨折,由于高处坠落所致,先于骨科行下肢骨折内固定术,病情平稳后转入我科行眼眶修复手术治疗。军人的眼外伤中可有火器伤、爆炸伤,可伴有全身多发复合伤,此种情况应当首先维持生命体征平稳,再考虑眼部的检查与治疗。本研究发现,军人行屈光矫正手术的比例高于地方患者,这是由于入伍体检对视力有一定的要求,屈光矫正手术后 6mo 内仍处于角膜并发症的危险期,对于眼眶骨折合并眼球钝挫伤,伤及眼前节的患者一定要观察角膜瓣有无移位等情况。1 例眶壁骨折前 1a,由于外伤已行泪小管断端吻合联合泪道支架置入术,在此次手术治疗前,充分进行泪道冲洗,明确泪道阻塞情况,提前预防术后手术切口部位水肿,引起泪道相对性狭窄阻塞,本例患者并没有出现术后溢泪的情况。

单纯眶内壁、下壁以及二者联合骨折是临床常见的骨折形式(91%)。我们根据液压转移理论^[4]和眶壁屈曲学说^[5]可知,外力作用使眶内软组织流体压力升高,通过液压传导使眶壁薄弱处发生骨折或当外力直接作用于眶缘时,力量沿着眶壁向后传导,眶缘产生一过性的变形,这种变形挤压使眶底直接扭曲,眶下壁的瞬间骨折。而眶内壁

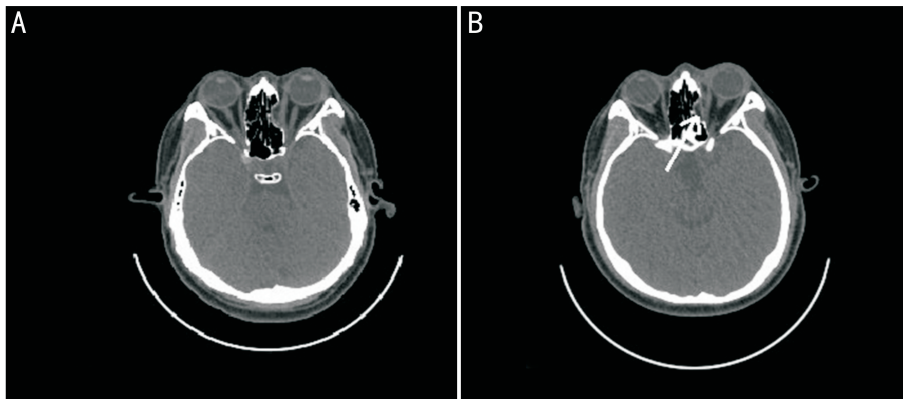


图1 可吸收材料修复情况 患者男,军人,28岁,左眼眶内壁骨折。A:术前水平位可见左眼眶内壁骨折;B:术后1mo可见可吸收网板植入位置良好(箭头所示)。

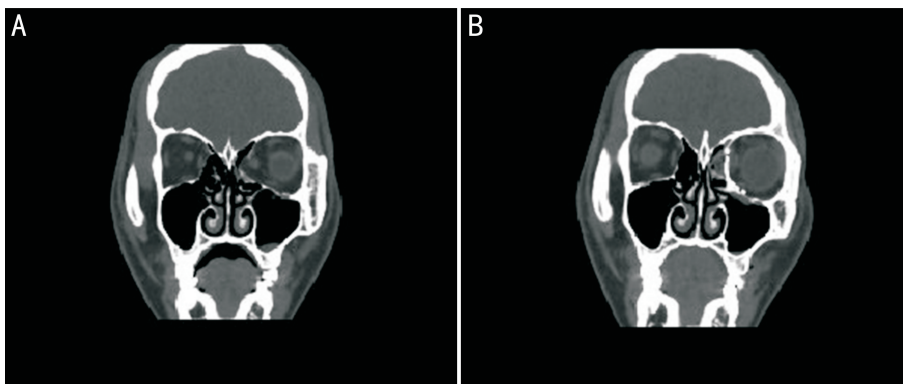


图2 预成型钛网修复情况 患者男,军人,20岁,左眼眶内壁骨折。A:术前冠状位可见左眼眶内壁骨折;B:术后1mo可见预成型钛网植入位置良好。

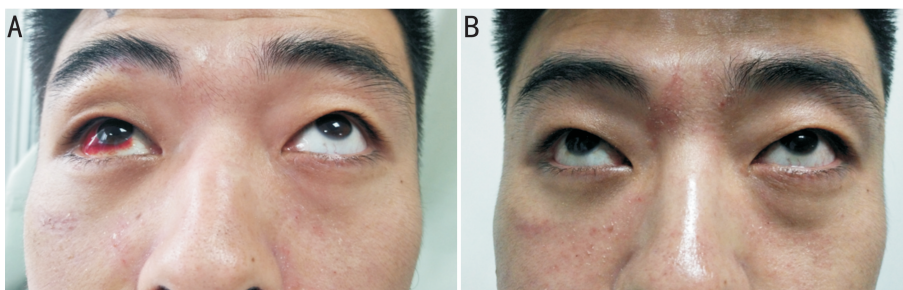


图3 术后眼球运动受限改善情况 A:患者术前右眼上转轻度受限,复视(+);B:术后1mo,右眼上转好转,复视(-)。

本身又是整个眼眶较薄弱的部分,最薄处仅为0.2~0.4mm。骨折修复手术禁忌证^[2]为前房积血、视网膜撕裂、眼球穿通伤、独眼、全身情况不稳定。伤后给予抗炎消肿治疗,术后时机选择在伤后10~14d,眶内组织出血停止且部分吸收,组织水肿、炎性反应减轻,骨折处未形成骨痂,骨折与周围组织未完全粘连形成瘢痕组织与纤维化,术中容易剥离出嵌顿组织。本研究中有4例手术时间小于10d,由于肌肉嵌顿于塌陷的骨折区,形成Trapdoor骨折,应尽早手术,防止肌肉嵌顿时间过长形成坏死功能损伤。3例患者受伤时间超过6mo,出现眼球内陷或下移就诊,术中因粘连及瘢痕收缩,分离时出血较多使手术难度增加,术后可影响矫正眼球凹陷和改善复视的综合治疗效果。

手术植入材料选择的方面,目前我们主要采用的修复材料是预成型钛网与可吸收网板。鉴于二者各自的特点与优势^[6-7]和眼眶骨折的情况,选择不同的材料进行修复。可吸收网板组织相容性好,作为一种修复材料封闭眼眶,刺激材料周围的组织长入,并逐渐降解吸收,由生长的

骨组织所替代,无需二次手术取出,适用于对于骨折面积小或眼球突出度相差小于2mm的骨缺损的修复,一般不适用于较大面积或眼球凹陷大于2mm的眶壁缺损,尤其眶内、下壁联合缺损(图1)。预成型钛网是目前在眼眶骨折修复中最常用的植入材料,良好的抗磁性、可塑性强、植入后不易变形、具有良好的支撑力(图2)。

手术对于患者的视力无明显影响。患者术前38例存在眼球运动受限的情况,出院时22例,随着术后随访的进行,眼球运动受限制的人数逐渐减少,术后6mo时,I级6例,II级1例,此7例患者手术距受伤时间超过60d,考虑与手术距受伤时间过长,肌肉损伤、组织粘连纤维化程度重有关。原本的3例II级运动障碍中2例恢复为I级,手术治疗可以达到纠正眼球运动障碍的作用(图3)。除了术中充分松解还纳嵌顿组织,术后消肿与眼外肌运动训练也是必不可少的。术后6mo仍有3例残留眶下皮肤知觉异常,此种情况均发生于眶下壁骨折或眶下壁联合上颌骨骨折的患者,术前麻木可能由于下壁骨折塌陷压迫眶下神经或骨折区组织水肿压迫所致,术后的麻木可

能是手术刺激眶下神经所致,应及时给予小剂量激素和维生素 B12 等神经营养药物治疗。4 例因眼球凹陷就诊,术后 4 例眼球凹陷均得到纠正,但 1 例患者术后 6mo 时,再次出现眼球内陷的情况,双眼眼球突出度差距 4mm。再次发生眼球内陷的原因考虑眶内软组织体积减少、眼球后方肌纤维内脂肪的萎缩与坏死、眼外肌、肌鞘和软组织瘢痕形成和瘢痕挛缩有关。但目前有钛网联合楔形体或钛网联合羟基磷灰石等方法来弥补眶容积的不足的情况。

军队医院的特点是层层转诊,可以进行手术治疗的医院有限。前期的诊断与基础治疗应得到重视。眶缘压痛、眶周淤血、眼球运动疼痛、眼球运动受限认为在诊断眶壁骨折方面有重要的提示意义^[8],可行眼眶三维 CT 检查明确。对于外伤后球后血肿的诊断要及时,尽早给予药物、手术干预治疗,防止视神经受到压迫视力丧失。伤后视神经挫伤的早期治疗应强调,根据情况采用大剂量的激素冲击治疗和视神经保护治疗,对于外伤性视神经病变的患者的愈后视力有重大影响^[9-10]。部队基层医务人员应当加强眼外伤的相关知识培训,对于一些疾病有一定的判断力,达到提早认识与处理治疗,及时会诊与转诊,从而达到最佳的治疗效果,减少对军队作战准备的影响,更好地保障部队官兵的身体健康。

在部队,一定数量的眶壁骨折是可以避免其发生的,在格斗训练中护具的配戴、劳动作业中护目镜的使用、装备器材的检查与维护、安全思想教育工作的进行、眼外伤与其他外伤情况的宣传与普及等都会在根源上减少意外伤害的发生。根据不同的军事活动环境特点,制定有针对性的防范方式也是十分必要的。

总之,年轻男性军人作为眶壁骨折的主体人群,增强工作训练中的防护工作有重要意义。军人的眶壁骨折有其特殊的就诊体系与临床特点,基层医院的基础诊治工作必不可少,及时转诊,手术修复眶壁骨折具有显著临床治疗效果。

参考文献

- 1 张颖, 张卯年, 张鲲, 等. 15 家部队医院军人眼外伤流行病学特征分析. 中华流行病学杂志 2009;30(7):740-742
- 2 Kim HS, Jeong EC. Orbital Floor Fracture. *Arch Craniofac Surg* 2016; 17(3):111-118
- 3 Wemer SC. Modification of the classification of the eye changes of Graves, disease ; recommendation of the Ad Hoc Committee of the American Thyroid Associatio. *Clin Endocrinol Metab* 1977; 44 (1): 203-204
- 4 Smith B, Regan WF. Blow-out fracture of the orbital floor. *Am J Ophthalmol* 1957;44(6):733-739
- 5 Fujin T. Experimental blowout fracture of the orbit. *Plast Reconstr Surg* 1974;54(1):81-82
- 6 Yasuhiro T, Shunsuke N, Maria SS. *et al.* Differences in Common Orbital Blowout Fracture Sites by Age. *Am Society Plastic Surg* 2018;141 (6):893-901
- 7 Fukuba M, Aoi N, Yamaoka H, *et al.* Possibility of Using Standard Plates for Orbital Fracture. *J Craniofacial Surg* 2016; 27(7):1735-1737
- 8 Paek SH, Jung JH, Kwak YH, *et al.* Clinical Decision Rule to Identify Orbital Wall Fracture Among Children. *Pediatr Emerg Care* 2017;1-5
- 9 Andrews BT, Jackson AS, Nazir N, *et al.* Orbit fractures: identifying patient factors indicating high risk for ocular and periocular injury. *Laryngoscope* 2016;126(suppl 4):S5-S11
- 10 Béogo R, Coulibaly TA, Dolo MT, *et al.* Facial Fracture-Associated Blindness. *J Craniofac Surg* 2018; 29(3): 751-753