

# 折叠式人工玻璃体球囊植入 73 例临床观察及体会

贾金辰, 王晓璇, 辛柳青, 韩少磊, 康焕君

引用: 贾金辰, 王晓璇, 辛柳青, 等. 折叠式人工玻璃体球囊植入 73 例临床观察及体会. 国际眼科杂志 2020;20(11):1975-1978

作者单位: (054001) 中国河北省邢台市, 河北省眼科医院眼外伤科 河北省眼科学重点实验室

作者简介: 贾金辰, 毕业于河北医科大学, 主任医师, 研究方向: 眼外伤。

通讯作者: 辛柳青, 硕士研究生, 主治医师, 研究方向: 眼外伤. 496542649@qq.com

收稿日期: 2020-05-14 修回日期: 2020-10-14

## 摘要

**目的:** 探讨折叠式人工玻璃体球囊植入术的手术方法, 并对其治疗效果进行评价。

**方法:** 回顾性分析 2018-04/2020-03 于我院行人工玻璃体球囊植入手术治疗的严重眼球破裂伤及眼外伤玻璃体切除术后硅油依赖患者 73 例 73 眼。术后随访 1~20mo, 观察患者的视力、角膜、前房深度、眼压、眼底情况、人工玻璃体球囊状态及对外观满意度等。

**结果:** 本组患者 73 例均顺利完成手术, 术中玻璃体球囊内硅油注入量 2.4~4.2 (平均  $3.5 \pm 0.36$ ) mL。术后随访视力无光感 22 眼, 光感及手动 46 眼, 眼前指数 5 眼; 角膜清亮或基本清亮 19 眼, 角膜局限性混浊 31 眼, 角膜灰白色明显混浊 23 眼; 前房深度基本正常 32 眼, 浅前房 23 眼, 前房完全消失 18 眼; 眼压由于角膜原因不能测试者 22 眼, 眼压 < 8mmHg 者 17 眼, 眼压 8~21mmHg 者 34 眼; 裂隙灯显微镜检查示人工玻璃体球囊位置均无明显偏位; 对术后外观满意和基本满意者 52 例 (71%); 所有患者均未见球囊排斥、交感性眼炎及其他明显手术并发症。

**结论:** 折叠式人工玻璃体球囊植入治疗严重的眼球破裂伤和硅油依赖眼, 可使患者免于眼球摘除, 手术安全、有效, 能够较好地维持眼球形态和眼内压。

**关键词:** 严重眼球破裂伤; 硅油依赖; 玻璃体手术; 人工玻璃体球囊; 玻璃体替代物

DOI:10.3980/j.issn.1672-5123.2020.11.30

## Clinical observation and perception of foldable capsular vitreous body implantation in 73 cases

Jin-Chen Jia, Xiao-Xuan Wang, Liu-Qing Xin, Shao-Lei Han, Huan-Jun Kang

Hebei Key Laboratory of Ophthalmology; Ocular Trauma Section of Hebei Eye Hospital, Xingtai 054001, Hebei Province, China

**Correspondence to:** Liu-Qing Xin. Hebei Key Laboratory of Ophthalmology; Ocular Trauma Section of Hebei Eye Hospital, Xingtai 054001, Hebei Province, China. 496542649@qq.com

Received:2020-05-14 Accepted:2020-10-14

## Abstract

• **AIM:** To discuss the surgical method of foldable capsular vitreous body (FCVB) implantation and evaluate its therapeutic effect.

• **METHODS:** We retrospectively analysis of 73 cases with severe ocular rupture injury after FCVB implanted and silicone oil dependence after vitrectomy in our Hospital from April 2018 to March 2020. The visual acuity, corneal, anterior chamber depth, intraocular pressure, retina, FCVB status, their satisfaction with appearance is observed after treated from 1-20mo.

• **RESULTS:** All the 73 patients in this group were successfully operated. The amount of silicone oil injected into the FCVB during the operation was 2.4-4.2mL, with an average of  $3.5 \pm 0.36$ mL. There were 22 eyes with light perception, 46 eyes with manual perception and 5 cases with immediate index; 19 eyes during postoperative follow-up. Corneal clarity or basic clarity was observed in 19 eyes, corneal local opacity in 31 eyes, and corneal grayish white opacity in 23 eyes. There were 32 eyes with normal anterior chamber, 23 eyes with shallow anterior chamber, and 18 eyes with completely disappeared anterior chamber. The intraocular pressure (IOP) could not be tested in 22 eyes due to cornea, 17 eyes with IOP less than 8mmHg, and 34 eyes with IOP between 8 and 21mmHg. Slit-lamp microscope examination showed no obvious deviation of the position of FCVB. The postoperative appearances were satisfactory and basically satisfactory in 52 eyes (71%). No balloon rejection, sympathetic ophthalmitis or other obvious surgical complications were observed in all cases.

• **CONCLUSION:** For the patients with severe eyeball rupture and silicone-oil-dependent eyes, the FCVB implantation can prevent from eyeball extraction. The operation is safe and effective, and the eyeball shape and intraocular pressure can be well maintained.

• **KEYWORDS:** severe rupture of the eye; silicone oil-dependent; vitrectomy; foldable capsular vitreous body; vitreous replacement

**Citation:** Jia JC, Wang XX, Xin LQ, et al. Clinical observation and perception of foldable capsular vitreous body implantation in 73 cases. *Guoji Yanke Zazhi (Int Eye Sci)* 2020;20(11):1975-1978

## 0 引言

玻璃体视网膜手术的开展使许多严重的眼外伤患者得到了救治,但极其严重的眼球破裂伤可造成眼内容物大量脱出,并伴有睫状体、视网膜及脉络膜的严重损伤,这类患者以往常无有效的治疗方法,而需要眼球摘除,即使进行玻璃体切除手术,术后需要眼内硅油长期填充及定期置换,最终可能发生硅油乳化、角膜带状变形及眼球萎缩<sup>[1-2]</sup>。折叠式人工玻璃体球囊(foldable capsular vitreous body,FCVB)是目前治疗严重眼球破裂伤的一种新的手术方法,能够使患者免于眼球摘除<sup>[3-5]</sup>。2018-04以来,本院对73例严重眼球破裂伤及眼外伤玻璃体切除术后硅油依赖患者行折叠式FCVB植入联合球囊内硅油填充术,取得了较为满意的治疗效果,现报告如下。

## 1 对象和方法

### 1.1 对象

回顾性分析2018-04/2020-03我院眼外伤科施行FCVB植入术患者73例73眼的临床资料,其中男60例,女13例;年龄8~75(平均 $44.99\pm 13.55$ )岁。严重的眼球破裂伤患者I期进行眼球裂伤缝合,伤后9~28(平均 $14.22\pm 2.66$ )d进行玻璃体切除联合FCVB植入60眼;硅油依赖眼行硅油取出并解除眼内增殖和牵拉联合FCVB植入13眼。伴有睫状体脱离43眼,角膜明显血染7眼,无虹膜及大面积虹膜缺损34眼。纳入标准:(1)严重眼球破裂伤伴睫状体视网膜及脉络膜严重损伤者;(2)外伤后眼球出现轻度萎缩者;(3)玻璃体切除术后硅油依赖无法取出者。排除标准:(1)硅胶过敏;(2)瘢痕体质;(3)术中见有较多视网膜残留者;(4)独眼患者;(5)合并有眼内炎、严重葡萄膜炎、眶内感染者。本研究通过医院伦理委员会批准(伦理批文号:HBSYKYLL2018-02)。术前向患者及其家属或监护人详细告知手术与植入物的相关事项,签署知情同意书。

### 1.2 方法

#### 1.2.1 手术方法

所有患者均行FCVB植入术,手术均由同一医生完成。术中植入的FCVB由1个玻璃体形状的薄膜硅胶球囊、引流管和引流阀组成,球囊的主要材料为医用高分子聚合物(硅胶),无色透明,透光率 $>92\%$ ,手术时根据眼轴的大小选择相应的型号。手术过程(图1):(1)行常规玻璃体切除或硅油取出术,尽量切除玻璃体腔内的积血、解除视网膜及脉络膜牵拉,睫状体分离者同时行睫状体缝合术,残留的视网膜尽量复位,必要时进行激光光凝,虹膜完整者下方做虹膜周切孔;(2)在鼻上或颞上角膜缘后4.5mm处做与角膜缘平行的切口(尽量避开眼球破裂伤口部位),长度5mm,两侧向前延伸1mm;(3)FCVB折叠后用推注器或人工晶状体植入镊将其送入眼内,间断缝合巩膜切口;(4)用19G硅油注入针头刺入球囊的引流阀内,缓慢推入硅油,用虹膜恢复器调整FCVB位置使其正位,避免倾斜,冲洗前房积血,指测巩膜压力,继续注入硅油至正常眼压,前房注入黏弹剂恢复前房深度;(5)将球囊引流阀沿巩膜表面放置于赤道后,结扎球囊引流管;(6)分层缝合筋膜和球结膜,覆盖引流阀。术后全身及局部使用抗炎和皮质类固醇药物治疗。

#### 1.2.2 随访观察

术后随访1~20mo,观察患者的视力、角

膜、前房深度、眼压、眼底情况、FCVB状态及对外观满意度等。术后外观满意度评定标准:(1)满意:睑裂大小基本正常,眼球饱满,角膜色泽基本正常;(2)基本满意:睑裂轻度变小,眼球轻度凹陷,角膜局限性混浊;(3)满意度差:睑裂变小,眼球萎缩凹陷,角膜完全混浊。

## 2 结果

### 2.1 手术情况

本研究纳入患者73例73眼均顺利植入FCVB,所有患者术中见视网膜均严重脱离及大面积缺损,残留的视网膜均进行复位,43眼视网膜边缘进行了光凝术。术中人工玻璃体球囊内硅油注入量2.4~4.2(平均 $3.5\pm 0.36$ )mL。所有患者均未见球囊排斥、引流管暴露、交感性眼炎、大泡性角膜病变及其他严重的手术并发症。术后相关检查结果见图2。

### 2.2 视力情况

术前视力无光感32眼,光感及手动39眼,眼前指数2眼(均为硅油依赖眼)。末次随访时无光感22眼,光感及手动46眼,眼前指数5眼。

### 2.3 角膜情况

术前角膜清亮或基本清亮25眼,角膜局限性混浊32眼,角膜明显混浊及角膜血染16眼。末次随访时角膜清亮或基本清亮19眼,角膜局限性混浊31眼,角膜灰白色明显混浊23眼(术前均为严重的角膜损伤、睫状体损伤、低眼压及眼球轻度萎缩者)。

### 2.4 前房及球囊情况

术后发生前房积血17眼,经药物治疗后吸收。末次随访时前房深度基本正常者32眼,浅前房者23眼,前房完全消失者18眼。所有患者FCVB位置均无明显偏斜,球囊前表面有薄层渗出膜及虹膜后粘连者52眼。

### 2.5 眼压情况

术后暂时性眼压升高8眼,眼压25~30mmHg,经药物治疗后均在术后7d内恢复正常。术后复诊时眼压由于角膜原因不能测试者22眼,眼压 $<8$ mmHg者17眼,眼压8~21mmHg者34眼。

### 2.6 术后外观满意度

本组患者术后对外观满意者24例(33%),基本满意者28例(38%),满意度差者21例(29%)。

## 3 讨论

严重的眼球破裂伤常伴有睫状体、视网膜及脉络膜的严重损伤,手术时可见视网膜大面积缺损、增殖皱缩的视网膜难以展平、脱离的脉络膜无法复位、术后持续性低眼压等,故术后眼内硅油难以取出而形成硅油依赖眼<sup>[6-7]</sup>。硅油在眼内长期存留并与眼内组织接触,就会产生眼内毒性、硅油乳化等一系列并发症,需要定期置换硅油,最终产生角膜带状变性及眼球萎缩,而需眼球摘除<sup>[8-9]</sup>。常给患者带来较大的精神负担及经济负担,严重影响患者的工作及生活。

FCVB具有优良的力学性能、光学性能、生物相容性,模拟人自然玻璃体腔形状设计,手术时将其植入玻璃体腔内,球囊内注入硅油后可以较好地维持眼球的形态和眼内压力,术后不需要特殊体位,因球囊内硅油不与房水接触,故硅油一般不会乳化<sup>[10-11]</sup>。国内已有学者通过临床应用证明了其安全性及有效性<sup>[12]</sup>。本研究观察发现,73例FCVB植入术后均未见球囊排斥、引流管暴露、交感性眼炎、大泡性角膜病变及其他严重的手术并发症发生。

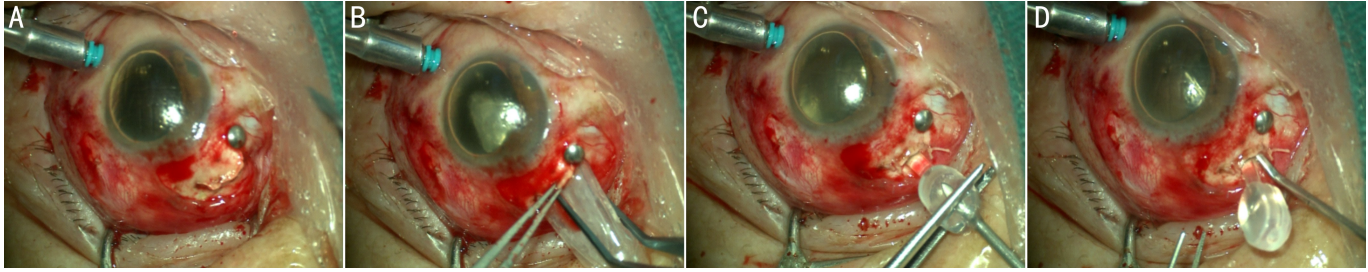


图1 FCVB 植入手术过程 A:巩膜 一形切口;B:植入 FCVB;C:FCVB 内注入硅油;D:显微虹膜恢复器调整 FCVB 位置。

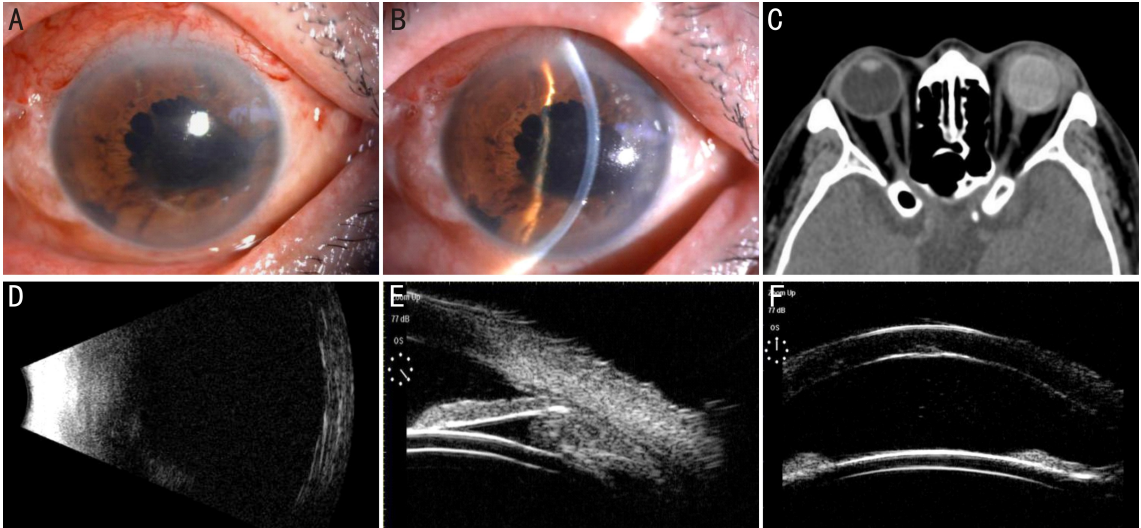


图2 FCVB 植入术后相关检查结果 A、B:术后 2wk, 结膜轻度充血, 角膜清亮, 无明显水肿, 前房深浅正常, 根切孔可见; C: 术后 2mo, 眼眶 CT 示眼球外形基本正常, 球囊内充满硅油; D: 术后 2mo, B 超示眼后壁内侧反射平滑, 球囊形态完整; E、F: 术后 2mo, UBM 检查示前房深度大致正常, 房角开放, 球囊前表面平滑。

本组患者术前为严重眼球破裂伤, 手术主要目的是为患者保留眼球, 但术中应尽量平复残留的视网膜, 必要时可行视网膜光凝。术后早期患者尽量采用俯卧位, 以便在硅油及球囊的顶压下使残留的视网膜复位, 以期恢复一定的视力<sup>[13-14]</sup>。本组患者术前无光感者 32 眼, 术后有 10 眼出现光感及手动视力。影响术后视力的主要原因是严重的眼球组织损伤, 特别是视神经及后极部视网膜的损伤<sup>[1, 15]</sup>。

较大的角膜及角膜缘伤口, 均可造成角膜内皮的严重损伤, 术后发生局限性角膜混浊。如对于术前有严重的角膜水肿, 同时伴有严重的睫状体损伤及极低眼压, 已经发生轻度眼球萎缩的患者, FCVB 术后常出现持续性低眼压, 前房变浅或消失, 角膜混浊进一步加重直至完全混浊。明显的角膜混浊严重影响患者美观, 随访中有 6 眼配戴了美容性角膜接触镜, 5 眼进行了结膜遮盖术后配戴薄型义眼片(均为 45 岁以下对外观要求较高的患者)。本组患者中术后角膜明显混浊者 23 眼, 高于国内临床报告<sup>[16]</sup>, 分析可能与纳入严重眼球破裂伤伴角膜混浊的患者较多有关。

本研究纳入患者术后浅前房者 23 眼, 前房完全消失者 18 眼, 分析主要与睫状体损伤, 房水生成减少有关; 3 眼由于球囊的晶状体面向前膨隆所致, 故术中硅油注入时, 应注意观察前房深度, 术毕时应用黏弹剂维持前房。有睫状体分离者, 术中应进行睫状体复位缝合<sup>[17]</sup>。对于无虹膜患者, 可用聚丙烯线于睫状沟部位做拦截缝线<sup>[18]</sup>。

如房水分泌功能不佳, 眼球处于萎缩状态, 拦截线则不能阻止其前房变浅。

我们观察发现, FCVB 植入术后前房出血较为常见, 主要原因是残留的视网膜血管出血, 亦可为脉络膜及睫状体出血。因此, 术中应注意止血, 在注油结束之前, 可用眼内冲洗的方法将沉积于眼球后极部的积血通过球囊与眼球壁的间隙置换出来, 然后补充注油至眼压正常。部分脉络膜上腔积血可通过睫状体分离的裂隙进入前房, 故术中及注油时用直肌钩反复顶压巩膜使脉络膜上腔积血排出。此外, 硅油注入量也是 FCVB 植入术的关键步骤之一, 应根据不同的眼轴大小选择不同型号的 FCVB。术中应边注油边测量眼内压力(指测巩膜), 同时观察前房深度。硅油注入量过少难以支撑眼球外形, 最终眼球萎缩, 眼窝凹陷, 患者术后对外观不满意; 注入量过多可造成眼压升高、前房变浅, 甚至眼内组织缺血坏死, 患者可有剧烈的眼部疼痛及头痛, 故必要时通过球囊的阀门放出部分硅油<sup>[19]</sup>。本组患者术中硅油注入量 2.4~4.2mL, 无再次补注和部分硅油取出者。

研究发现, FCVB 偏位可造成球囊对眼球壁的顶压力量发生改变及前房深浅不一<sup>[4]</sup>。在眼内植入球囊时应注意其方向, 硅油注满之前拔出注油针头, 通过观察注油阀的平面判断球囊有无倾斜, 用显微虹膜恢复器调整球囊位置, 直至球囊前表面(晶状体面)完全水平, 继续注入硅油, 至眼内压达 Tn, 通过此方法, 本组患者均未发生明显的球囊偏斜。

综上所述,本研究结果表明 FCVB 植入术治疗严重的眼球破裂伤和硅油依赖眼安全、有效,可以较好地维持眼球形态和眼内压,术后不需要特殊体位,可使患者免于眼球摘除,但应严格掌握手术适应证。

#### 参考文献

- 1 马志中, 封康. 外伤性无光感眼救治观点和方法的改变. 中华眼科杂志 2019; 55(9): 645-646
- 2 Teke MY, Elgin U, Sen E, et al. Intravitreal silicone oil induced changes in corneal biomechanics. *Int Ophthalmol* 2014; 34(3): 457-463
- 3 薛超, 王雁. 折叠式人工玻璃体. 国际眼科纵览 2018; 42(2): 111-114
- 4 林舒曼, 李金瑛. 折叠式人工玻璃体球囊的研究进展. 国际眼科纵览 2019; 43(2): 105-110
- 5 张贵森, 巩慧, 惠延年, 等. 折叠式人工玻璃体球囊植入的初步临床实践. 国际眼科杂志 2018; 18(3): 578-580
- 6 董方田, 戴荣平, 贾岩. 硅油依赖眼的临床特征. 中华眼科杂志 2008; 44(11): 998-1001
- 7 张兰, 王海燕, 苗景鹏. 外伤性无光感眼玻璃体视网膜联合手术临床分析. 眼外伤职业眼病杂志 2008; 30(10): 761-763
- 8 Ni Y, Fang H, Zhang X, et al. Analysis of the causative factors related to earlier emulsification of silicone oil. *Int J Ophthalmol* 2019; 12(3): 517-519
- 9 Abrams GW, Azen SP, Barr CC, et al. The incidence of corneal abnormalities in the Silicone Study. Silicone Study Report 7. *Arch*

*Ophthalmol* 1995; 113(6): 764-769

- 10 Liu Y, Jiang Z, Gao Q, et al. Technical standards of a foldable capsular vitreous body in terms of mechanical, optical, and biocompatible properties. *Artif Organs* 2010; 34(10): 836-845
- 11 Gao QY, Fu Y, Hui YN. Vitreous substitutes; challenges and directions. *Int J Ophthalmol* 2015; 8(3): 437-440
- 12 延艳妮, 田蓓, 刘倩, 等. 折叠式人工玻璃体治疗严重增生性玻璃体视网膜病变伴早期眼球萎缩的临床研究. 中华眼科杂志 2019; 55(4): 259-266
- 13 颜华. 外伤性无光感眼的玻璃体视网膜手术. 中华眼科杂志 2019; 55(9): 644
- 14 张威, 王文战. 硅油填充眼发生视网膜脱离的原因及治疗效果. 中华眼外伤职业眼病杂志 2019; 41(3): 165-168
- 15 Feng K, Hu YT, Ma Z. Prognostic indicators for no light perception after openglobe injury: eye injury vitrectomy study. *Am J Ophthalmol* 2011; 152(4): 654-662
- 16 李晓丹, 张百珂, 贾雍, 等. 折叠式人工玻璃体球囊植入在玻璃体视网膜疾病治疗中的应用. 眼科新进展 2020; 40(7): 670-673
- 17 李海波, 颜华, 蔡锦红, 等. 30G 针头辅助下连续褥式缝合治疗外伤性睫状体离断. 眼科新进展 2019; 39(7): 640-644
- 18 杜伟, 陈放, 朱俊, 等. 硅油拦截缝线在外伤性无晶状体无虹膜的硅油填充眼患者中的应用一例. 中华眼外伤职业眼病杂志 2018; 40(8): 638-639
- 19 李如龙, 毛平安, 谢阳, 等. 硅油填充术后继发高眼压的原因及处理. 国际眼科杂志 2011; 11(9): 1617-1618