

增殖性糖尿病视网膜病变患者视力预后不良的影响因素分析

沈朝兰, 黄孔乾, 崔凌, 吕明良, 唐芬, 钟海彬, 赵昕

引用: 沈朝兰, 黄孔乾, 崔凌, 等. 增殖性糖尿病视网膜病变患者视力预后不良的影响因素分析. 国际眼科杂志 2020; 20(4): 703-706

基金项目: 广西壮族自治区科技厅科技攻关计划 (No. 桂科攻 1598012-17)

作者单位: (530021) 中国广西壮族自治区南宁市, 广西壮族自治区人民医院眼科

作者简介: 沈朝兰, 毕业于中山大学, 硕士, 主治医师, 研究方向: 玻璃体视网膜疾病。

通讯作者: 赵昕, 毕业于广西医科大学, 学士, 主任医师, 研究方向: 玻璃体视网膜疾病. zhao6268@163.com

收稿日期: 2019-10-31 修回日期: 2020-03-18

摘要

目的: 分析微创玻璃体切割术 (PPV) 治疗增殖性糖尿病视网膜病变 (PDR) 视力预后不良的影响因素。

方法: 回顾性分析 2016-01/2018-12 就诊于我院眼科的 PDR 患者 90 例 90 眼的临床资料, 根据术后 3mo 最佳矫正视力情况分为预后良好组 (72 眼) 和预后不良组 (18 眼), 对可能影响预后的术前临床相关因素进行分析, 探讨其与疾病预后转归的关系。

结果: 纳入性别、年龄、糖尿病视网膜病变病程及术前全视网膜光凝 (PRP) 治疗史、糖化血红蛋白 (HbA1c)、眼部 B 超 (牵引性视网膜脱离、视网膜水肿情况)、光学相干断层扫描 (黄斑区视网膜脱离、视网膜椭圆体带完整性及视网膜外层高反射灶情况) 检查结果进行分析, 两组患者术前 PRP 治疗史、HbA1c、OCT 检查黄斑区视网膜脱离和视网膜外层高反射灶情况均有差异 ($P < 0.05$), 其中术前 HbA1c ($OR = 1.439, P = 0.009$) 和 OCT 检查黄斑区视网膜脱离情况 ($OR = 4.007, P = 0.040$) 为 PDR 术后视力预后不良的独立危险因素。

结论: 术前 HbA1c 水平和黄斑区视网膜脱离是 PDR 术后短期视力预后不良的独立危险因素。

关键词: 光学相干断层扫描; 增殖性糖尿病视网膜病变; 糖化血红蛋白; 预后; 危险因素

DOI: 10.3980/j.issn.1672-5123.2020.4.28

Risk factors influencing prognosis in surgical patients with proliferative diabetic retinopathy

Chao-Lan Shen, Kong-Qian Huang, Ling Cui, Ming-Liang Lyu, Fen Tang, Hai-Bin Zhong, Xin Zhao

Foundation item: Key Technologies R & D Program of Guangxi

Zhuang Autonomous Region (No.1598012-17)

Department of Ophthalmology, the People's Hospital of Guangxi Zhuang Autonomous Region, Nanning 530021, Guangxi Zhuang Autonomous Region, China

Correspondence to: Xin Zhao. Department of Ophthalmology, the People's Hospital of Guangxi Zhuang Autonomous Region, Nanning 530021, Guangxi Zhuang Autonomous Region, China. zhao6268@163.com

Received: 2019-10-31 Accepted: 2020-03-18

Abstract

• AIM: To investigate the clinical and imaging data of proliferative diabetic retinopathy (PDR) treated by pars plana vitrectomy (PPV), and to further explore the risk factors associated with poor prognosis.

• METHODS: Data of 90 eyes of 90 patients at Guangxi Zhuang Autonomous Region People's Hospital from January 2016 to December 2018 were retrospectively reviewed. According to the postoperative visual acuity, the patients were divided into favorable prognosis group (group A) and unfavorable prognosis group (group B). To explore the clinical and image risk factors and prognosis of disease outcome. Univariate analysis uses Chi-square analysis, while multivariate analysis takes Logistic regression analysis.

• RESULTS: Univariate analysis showed that there was much more difference between good prognosis and those with poor prognosis; the preoperational PRP treatment experience ($P = 0.042$), HbA1c ($P = 0.008$), OCT-TRD ($P = 0.004$), OCT-HRF ($P = 0.005$). Multivariate logistic regression analysis showed that HbA1c ($OR = 1.439, P = 0.009$) and OCT-TRD ($OR = 4.007, P = 0.040$) were independent risk factors for poor prognosis after proliferative diabetic retinopathy.

• CONCLUSION: HbA1c and OCT-TRD are independent predictors of poor prognosis in PDR patient.

• KEYWORDS: OCT; proliferative diabetic retinopathy; hemoglobin A1c; prognosis; risk factor

Citation: Shen CL, Huang KQ, Cui L, et al. Risk factors influencing prognosis in surgical patients with proliferative diabetic retinopathy. *Guji Yanke Zazhi (Int Eye Sci)* 2020; 20(4): 703-706

0 引言

糖尿病视网膜病变 (diabetic retinopathy, DR) 发病率逐年攀升, 是严重的致盲性眼病^[1]。增殖性糖尿病视网膜病变 (proliferative diabetic retinopathy, PDR) 最严重的并发症是累及黄斑区的牵引性视网膜脱离 (tractional retinal

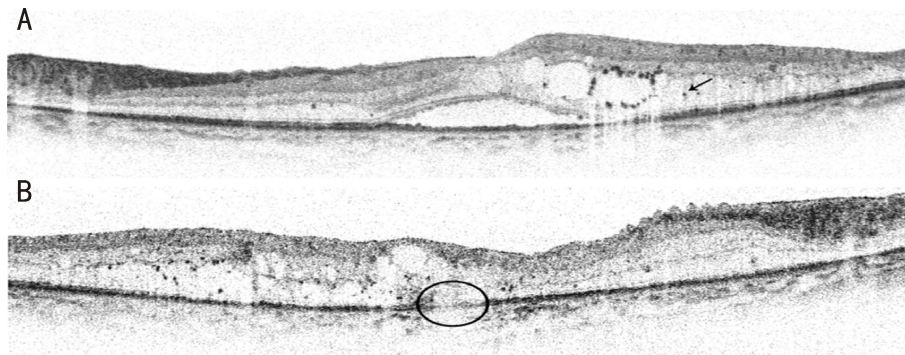


图1 术前黄斑区 OCT 检查图像 A:视网膜外层高反射灶(箭头示),中心凹局限性视网膜脱离;B:视网膜外界膜光带不连续即椭圆体带不完整(圆圈区域)。

detachment, TRD)。严重的 PDR 是玻璃体切割术 (pars plana vitrectomy, PPV) 的适应证, PPV 术可以剥离视网膜前纤维血管牵引膜,但由于部分病例手术复杂且难度高,患者术后仍可能会失去视力^[2]。2016 年英国皇家眼科医师学会研究报告将 0.3LogMAR 视力值增益定义为预后良好,该报告纳入 519 例手术患者,结果发现 15% 患者术后视力仍会继续下降^[3]。以往的研究已经发现多种临床因素,如糖化血红蛋白(HbA1c)、高血压、血清肌酐和肾小球清除率(eGFR)等与 DR 关系密切^[4-6]。此外,血糖控制不佳、视网膜外层高反射灶(hyper-reflective foci, HRF)等与抗血管内皮生长因子(vascular endothelial growth factor, VEGF)药物注射的较差反应有关^[7-8]。因此,系统性了解临床影响因素不仅有助于预测临床疗效,而且有助于预测未来治疗的方向,有利于制定个性化治疗方案,并提供更加简化、优质的医疗服务。本研究旨在评估行抗 VEGF 联合 PPV 治疗的 PDR 患者视力预后不良的潜在关联因素,以期临床治疗提供参考。

1 对象和方法

1.1 对象

回顾性分析 2016-01/2018-12 就诊于我院眼科的 PDR 患者 90 例 90 眼,其中男 58 例,女 32 例,年龄 38~74(平均 53.98±8.40)岁,DR 病程 6.74±7.38mo,术前平均 HbA1c 7.90%±2.14%,平均空腹血糖 6.52±2.78mmol/L,餐后 2h 血糖 8.87±4.11mmol/L。纳入标准:(1)符合国际眼科协会 2016 年发布的 PDR 诊断标准^[9];(2)术前进行视力、间接眼底镜、B 超、光相干断层扫描(OCT)、Goldman 三面镜、眼底照相等检查,符合 PDR 手术指征(进行性纤维血管增殖,牵拉性视网膜脱离,伴不吸收的玻璃体积血)。排除标准:(1)玻璃体积血继发于 PDR 以外的其他眼部病变;(2)任一眼患有眼压控制不理想的青光眼;(3)既往接受眼部药物治疗(如贝伐单抗、曲安奈德等)和/或 PPV 术治疗;(4)患有严重的精神、神经、呼吸、心血管系统疾病以及恶性肿瘤者。本研究经医院伦理委员会批准。

1.2 方法

1.2.1 治疗方法

所有患者均对治疗方案知情同意并签署知情同意书,手术均由同一医师完成。(1)玻璃体腔内注药术:患眼自术前 3d 起局部使用抗生素眼液点眼,4 次/d。术前生理盐水冲洗结膜囊,5% 聚维酮碘浸泡消毒结膜囊,时间至少 30s,然后妥布霉素溶液冲洗结膜囊。于颞上方角巩缘后 4mm 处垂直进针,玻璃体腔注入雷珠单抗 0.5mg,术毕棉签压迫止血片刻,涂氧氟沙星眼膏后

包术眼。(2)玻璃体切割联合视网膜光凝术:玻璃体腔内注药术后 1wk 行 25G 玻璃体切割联合视网膜光凝术。利用 25G 套管针距角巩缘 3.5~4.0mm 在扁平部做 3 个平行于角膜缘方向的标准巩膜切口—眼内灌注切口、导光纤进出切口和玻璃体切割头进出切口,留置套管于巩膜切口内,采用 Constellation 高速玻璃体切割头,切割频率 3000~5000 次/min,吸力 300~500mmHg(1kPa=7.5mmHg),完成玻璃体全切及剥离视网膜前增殖膜,平复视网膜,封闭裂孔,532 激光行全视网膜光凝(PRP),根据眼部情况选择硅油、惰性气体、空气或者灌注液填充。

1.2.2 观察指标

收集患者的临床资料,包括年龄、性别、DR 病程、HbA1c 等一般资料及治疗前后 BCVA、术前眼部 B 超和黄斑区 OCT 检查等临床检查结果。BCVA 检查由同一位经验丰富的验光师采用国际标准视力表进行检查,结果转换为最小分辨角对数(LogMAR)视力进行分析,治疗后若 LogMAR 视力值减少 0.3 及以上则视为好转,LogMAR 视力值无变化或者增加则视为无变化。眼部 B 超检查采用 MD-2000 超声仪检查,设置探头频率为 10MHz,患者取仰卧位,闭合双眼,应用探头对眼球进行扫描,注意观察术眼玻璃体及视网膜病变情况,选取清晰成像图片由 2 名临床医师对牵拉性视网膜脱离(B-TRD)及视网膜水肿(B-RE)的征象进行观察,并结合患者临床表现进行综合评估。黄斑区 OCT 检查前使用复方托吡卡胺眼液散瞳,患者取坐位,确保其头位于镜头前,并注视镜头内的指引点,选择眼底病模式 B-scan,以黄斑为中心进行水平及垂直扫描,扫描范围 6mm×6mm,根据获取的清晰度和信号强度较高的有效图像对眼底病变进行评估,观察指标包括黄斑区视网膜脱离(OCT-TRD)、视网膜椭圆体带完整性(OCT-EZ 完整)及视网膜高反射灶(OCT-HRF)。椭圆体带(EZ)为视网膜外界膜外的第一条强反射光带,黄斑中心凹 1mm×1mm 范围内 EZ 连续,则视为 EZ 完整;若不连续则视为 EZ 不完整。视网膜高反射灶(HRF)的判断方法参考文献[10-11],均采用 3D-OCT 进行检查,判读黄斑中心凹 1mm 范围内的 HRF 情况(图 1)。

统计学分析:采用 SPSS 19.0 软件进行统计学分析。计量资料以均数±标准差($\bar{x} \pm s$)表示,两组间比较采用独立样本 *t* 检验。计数资料用 *n*(%)表示,两组间比较采用 χ^2 检验。对单因素分析中有意义的因素,纳入 Logistic 回归方程,采用逐步前进法进行多因素分析。以 *P*<0.05 为差异有统计学意义。

表 1 临床资料分析

临床资料	预后良好组(72 例 72 眼)	预后不良组(18 例 18 眼)	t/χ^2	<i>P</i>
年龄($\bar{x}\pm s$,岁)	54.23±8.55	52.94±7.89	0.582	0.562
女(例,%)	26(36)	6(33)	0.048	0.826
DR 病程($\bar{x}\pm s$,mo)	8.06±13.0	8.89±11.10	0.247	0.806
HbA1c($\bar{x}\pm s$,%)	7.61±2.24	9.09±1.92	2.721	0.008
PRP 治疗史(眼,%)	25(35)	2(11)	-	0.042
B-TRD(眼,%)	7(10)	3(17)	-	0.318
B-RE(眼,%)	38(53)	10(56)	0.045	0.833
OCT-TRD(眼,%)	10(14)	8(44)	8.403	0.004
OCT-HRF(眼,%)	16(22)	10(56)	7.788	0.005
OCT-EZ 完整(眼,%)	40(56)	13(72)	1.652	0.199

注:-;采用 Fisher 确切概率法。

表 2 多因素 Logistic 回归分析

因素	OR	回归系数	SE	Walds	95%CI	<i>P</i>
HbA1c	1.439	0.342	0.131	6.839	0.977~2.426	0.009
OCT-TRD	4.007	1.371	0.666	4.237	1.07~14.52	0.040
OCT-HRF	2.221	0.981	0.644	2.324	0.756~9.417	0.127
PRP 治疗史	0.246	-1.402	0.991	2.001	0.035~1.717	0.157

2 结果

2.1 临床资料分析 本研究纳入 PDR 患者 90 例 90 眼,治疗后 3mo,其中 72 例 72 眼视力好转者纳入预后良好组,18 例 18 眼视力无变化者纳入预后不良组。两组患者年龄、性别构成比、DR 病程比较,差异均无统计学意义($P>0.05$),预后良好组患者术前 HbA1c 水平明显低于预后不良组,曾接受 PRP 治疗的患者比例多于预后不良组,差异均有统计学意义($P<0.05$)。术前,B 超检查结果显示,两组患者牵引性视网膜脱离和视网膜水肿情况差异均无统计学意义($P>0.05$);OCT 检查结果显示,预后良好组患者发生牵引性视网膜脱离及出现视网膜外层高反射灶的比例均低于预后不良组,差异均有统计学意义($P<0.05$),但两组患者椭圆体带完整性情况差异无统计学意义($P>0.05$),见表 1。

2.2 多因素 Logistic 回归分析 将上述差异有统计学意义的临床资料纳入 Logistic 回归方程,结果显示,HbA1c ($OR = 1.439, P = 0.009$),OCT-TRD ($OR = 4.007, P = 0.040$)是抗 VEGF 联合 PPV 治疗 PDR 术后视力预后不良的独立危险因素,见表 2。

3 讨论

随着眼底筛查及视网膜激光治疗的普及,DR 早期的病情控制率较以往大大提高。但是在交通不便的欠发达地区,仍有许多患者首诊已是增殖期,其相对预后不良。玻璃体积血、纤维血管增殖膜和牵引性视网膜脱离是 PDR 患者严重视力下降的主要原因,微创玻璃体切割常被用于清除难以吸收的积血、剥离增殖膜及平复视网膜,但手术的处理方式不同,其预后也不一样。术前对病情的评估及对预后预判有助于手术医生制定治疗方案,也能帮助患者合理调整心理预期。本研究旨在分析 PDR 患者行 PPV 术后视力预后不良的影响因素。

本研究结果显示,术后视力预后不良的患者术前 HbA1c 平均值 $>8.6\%$,这部分患者术前血糖控制不良是发生视网膜微小血管并发症的危险因素之一。多项研究表

明,HbA1c 与糖尿病并发症关联密切,包括微小血管病变及大血管病变^[12-14]。也有研究发现,HbA1c $<6.5\%$ 时不增加 DR 的发生风险,而 HbA1c 为 $6.5\% \sim 6.9\%$ 时风险随之增加,严重并发症主要发生在 HbA1c $>8.6\%$ 的患者^[15]。HbA1c 的水平与糖尿病微血管病变的发生风险呈正相关关系,虽然在 HbA1c 控制良好的患者仍然会发生 DR,但是这些患者往往都是轻症的,不会损害视力。因此,HbA1c 水平可以作为 DR 患者激光治疗的生物指标之一。此外,本研究发现视力预后良好和预后不良的患者术前接受 PRP 治疗情况差异有统计学意义。PRP 是防控 DR 进展中具有里程碑意义的治疗手段之一,以往研究表明,PRP 能显著降低 PDR 患者发生严重视力下降的风险^[16-17]。但本研究进行 Logistic 回归分析发现其并非患者视力预后的危险因素,分析原因可能与本研究纳入患者接受 PRP 次数不等及样本量不足有关。

本研究纳入患者术前采用眼科 B 超及 OCT 测量视网膜结构的破坏程度。由于部分患者术前存在严重的玻璃体积血,无法获得清晰的 OCT 成像,故选取术前 1mo 内曾获得的黄斑区 OCT 成像进行分析,主要征象包括视网膜脱离、黄斑部牵拉性改变、视网膜外层高反射灶及椭圆体带完整性等,其中有 30 眼患者因屈光间质混浊而无法获取眼底结构图像。OCT 能高分辨显示黄斑部牵引性视网膜脱离及中心凹视网膜层间高反射小体,我们发现,预后良好组患者发生牵引性视网膜脱离及出现视网膜外层高反射灶的比例均低于预后不良组,表明上述两项指标可能与术后视力预后不良相关。视网膜高反射灶是脂质渗出、蛋白质和炎症细胞聚集的形态学标志,是硬性渗出物的前体^[18]。近年来,视网膜疾病中的硬性渗出物和高反射灶被广泛研究,以分析其与视力下降的关系。有研究利用 OCT 图像分析与糖尿病黄斑水肿(DME)相关的高反射灶或硬性渗出物,发现高反射灶可能是 DR 早期诊断和随访的有用的标记之一^[19-20]。本研究中对所有患者的 OCT 图像进行分析发现,预后良好组患者术前视网膜外层高反射

灶阳性率(22%)均低于预后不良组(56%),但多因素 Logistic 回归分析显示其并非视力预后不良的危险因素。分析硬性渗出物和高反射病灶可能是由其它病变引起,如棉絮斑、斑点噪声或血管等,这也许导致相关分析不准确。

Sakamoto 等^[21]研究表明,视盘纤维血管增生和黄斑疾病为 DR 术后低视力的相关因素。术后复发的纤维增殖膜、视网膜前膜和视网膜脱离是 PDR 患者视力预后不良的原因。有研究表明 31%~50% 累及黄斑区的牵引性视网膜脱离,PPV 术后即便解剖复位也存在黄斑囊样水肿^[22-23]。由于黄斑区牵引性视网膜脱离而伴发的黄斑裂孔及黄斑水肿均能显著影响 PPV 术后视力恢复。本研究发现,术前 OCT 检测的黄斑区视网膜脱离是 PDR 术后视力预后不良的独立危险因素。PDR V 期及 VI 期患者由于玻璃体混浊或机化物牵拉出现牵引性视网膜脱离,病变若累及黄斑,引起黄斑裂孔或黄斑脱离,术后视力恢复会受到很大影响。OCT 具有无创、非接触探测视网膜及脉络膜各层结构,成像清晰等优势,在黄斑区结构分析方面较 B 超有更强的评估效力。本研究中,视力预后良好和预后不良患者术前 B 超检查视网膜水肿及视网膜脱离情况无明显差异。B 超成像分辨率低,对检查医生有一定技术要求,临床上联合 B 超和 OCT 检查辅助判读有助于提高病变阳性检出率。

综上所述,术前 HbA1c 及黄斑区牵引性视网膜脱离是 PDR 术后短期视力预后不良的独立危险因素。由于本研究是单中心、回顾性研究,样本量较小,在对危险因素选择方面可能存在遗漏,故研究结果仍需要进一步验证。此外,如何对 PDR 患者进行个性化治疗,还需要未来进一步研究和探讨,后续研究将继续增加样本进行观察,拟为 PDR 治疗的预后评估建立一种多指标联合预测模型。

参考文献

- 1 Stewart MW, Browning DJ, Landers MB. Current management of diabetic tractional retinal detachments. *Indian J Ophthalmol* 2018; 66(12): 1751-1762
- 2 Yorston D, Wickham L, Benson S, et al. Predictive clinical features and outcomes of vitrectomy for proliferative diabetic retinopathy. *Br J Ophthalmol* 2008; 92(3): 365-368
- 3 Jackson TL, Johnston RL, Donachie PH, et al. The Royal College of Ophthalmologists' National Ophthalmology Database Study of Vitreoretinal Surgery: Report 6, Diabetic Vitrectomy. *JAMA Ophthalmol* 2016; 134(1): 79-85
- 4 Chou TH, Wu PC, Kuo JZ, et al. Relationship of diabetic macular oedema with glycosylated haemoglobin. *Eye (Lond)* 2009; 23(6): 1360-1363
- 5 Klein R, Klein BE, Moss SE, et al. The Wisconsin Epidemiologic Study of Diabetic Retinopathy: XVII. The 14-year incidence and progression of diabetic retinopathy and associated risk factors in type 1 diabetes. *Ophthalmology* 1998; 105(10): 1801-1815
- 6 Varma R, Bressler NM, Doan QV, et al. Prevalence of and risk factors for diabetic macular edema in the United States. *JAMA Ophthalmol* 2014; 132(11): 1334-1340
- 7 Matsuda S, Tam T, Singh RP, et al. The impact of metabolic

parameters on clinical response to VEGF inhibitors for diabetic macular edema. *J Diabetes Complications* 2014; 28(2): 166-170

- 8 Warid Al-Laftah FA, Elshafie M, Alhashimi M, et al. Pretreatment clinical variables associated with the response to intravitreal bevacizumab (Avastin) injection in patients with persistent diabetic macular edema. *Saudi J Ophthalmol* 2010; 24(4): 133-138
- 9 Wilkinson CP, Ferris FL 3rd, Klein RE, et al. Proposed international clinical diabetic retinopathy and diabetic macular edema disease severity scales. *Ophthalmology* 2003; 110(9): 1677-1682
- 10 Mo B, Zhou HY, Jiao X, et al. Evaluation of hyperreflective foci as a prognostic factor of visual outcome in retinal vein occlusion. *Int J Ophthalmol* 2017; 10(4): 605-612
- 11 Nagasaka Y, Ito Y, Ueno S, et al. Number of Hyperreflective Foci in the Outer Retina Correlates with Inflammation and Photoreceptor Degeneration in Retinitis Pigmentosa. *Ophthalmol Retina* 2018; 2(7): 726-734
- 12 Matuleviciene - Anagen V, Rosengren A, Svensson AM, et al. Glycaemic control and excess risk of major coronary events in persons with type 1 diabetes. *Heart* 2017; 103(21): 1687-1695
- 13 Nordwall M, Abrahamsson M, Dhir M, et al. Impact of HbA1c, followed from onset of type 1 diabetes, on the development of severe retinopathy and nephropathy: the VISS Study (Vascular Diabetic Complications in Southeast Sweden). *Diabetes Care* 2015; 38(2): 308-315
- 14 Wang SY, Andrews CA, Herman WH, et al. Incidence and Risk Factors for Developing Diabetic Retinopathy among Youths with Type 1 or Type 2 Diabetes throughout the United States. *Ophthalmology* 2017; 124(4): 424-430
- 15 Lind M, Pivodic A, Svensson AM, et al. HbA1c level as a risk factor for retinopathy and nephropathy in children and adults with type 1 diabetes: Swedish population based cohort study. *BMJ* 2019; 366: 14894
- 16 Moutray T, Evans JR, Lois N, et al. Different lasers and techniques for proliferative diabetic retinopathy. *Cochrane Database Syst Rev* 2018; 3: CD012314
- 17 Photocoagulation for diabetic macular edema: Early Treatment Diabetic Retinopathy Study Report no. 4. The Early Treatment Diabetic Retinopathy Study Research Group. *Int Ophthalmol Clin* 1987; 27(4): 265-272
- 18 Niu S, Yu C, Chen Q, et al. Multimodality analysis of Hyperreflective Foci and Hard Exudates in Patients with Diabetic Retinopathy. *Sci Rep* 2017; 7(1): 1568
- 19 De Benedetto U, Sacconi R, Pierro L, et al. Optical coherence tomographic hyperreflective foci in early stages of diabetic retinopathy. *Retina* 2015; 35(3): 449-453
- 20 Frizziero L, Parozzani R, Midena G, et al. Hyperreflective intraretinal spots in radiation macular edema on spectral domain optical coherence tomography. *Retina* 2016; 36(9): 1664-1669
- 21 Sakamoto T, Fujisawa K, Kinukawa N, et al. Re-worsening factor after successful vitrectomy for diabetic retinopathy: optic disc fibrovascular proliferation and macular disease. *Ophthalmologica* 2002; 216(2): 101-107
- 22 Im JC, Kim JH, Park DH, et al. Structural Changes of the Macula on Optical Coherence Tomography after Vitrectomy for Proliferative Diabetic Retinopathy. *Ophthalmologica* 2017; 238(4): 186-195
- 23 Yang CM, Yeh PT, Cheng SF, et al. Macular appearance after diabetic vitrectomy for fibrovascular proliferation: an optical coherence tomography study. *Acta Ophthalmol* 2010; 88(2): 193-198