

不同程度近视患者 SMILE 术后有效光学区的研究

陈敬旺^{1,2}, 柯慧敏¹, 凌玲¹, 周文天¹

引用: 陈敬旺, 柯慧敏, 凌玲, 等. 不同程度近视患者 SMILE 术后有效光学区的研究. 国际眼科杂志 2021;21(11):1968-1973

基金项目: 江西省教育厅科学技术研究项目 (No.190162)
作者单位: ¹(330006) 中国江西省南昌市, 南昌大学附属眼科医院; ²(434000) 中国湖北省荆州市第一人民医院眼科
作者简介: 陈敬旺, 毕业于南昌大学, 硕士, 住院医师, 研究方向: 屈光手术。
通讯作者: 周文天, 毕业于中山大学, 硕士, 主任医师, 教授, 研究方向: 角膜病、屈光手术. 2424917422@qq.com
收稿日期: 2021-04-19 修回日期: 2021-10-12

摘要

目的: 探究不同程度近视患者飞秒激光小切口角膜基质透镜取出术 (SMILE) 术后有效光学区 (EOZ) 的变化情况及其影响因素。

方法: 回顾性研究。选择 2019-10/2020-10 于南昌大学附属眼科医院接受 SMILE 手术且术前光学区直径设计为 6.5mm 的近视患者 50 例 92 眼。根据术前等效球镜度数 (SE) 进行分组, 低度近视组: $-0.50D < SE \leq -3.00D$ 18 例 34 眼; 中度近视组: $-3.00D < SE \leq -6.00D$ 20 例 36 眼; 高度近视组: $SE > -6.00D$ 12 例 22 眼。收集 3 组患者术前, 术后 3mo 裸眼视力、最佳矫正视力、SE、光学区直径、角膜 Q 值及高阶像差。

结果: 低、中及高度近视组患者术后 3mo EOZ 分别为 5.07 ± 0.69 , 5.08 ± 0.43 , 4.50 ± 0.58 mm; 角膜 Q 值分别为 0.22 ± 0.17 , 0.57 ± 0.34 , 0.63 ± 0.73 , 三组间比较差异均有统计学意义 ($P < 0.05$)。三组患者术后 EOZ 直径均低于术前的 6.5mm 预计光学区 ($P < 0.001$)。三组患者术后角膜总高阶像差、球差、垂直彗差比较有差异 ($P < 0.05$)。SMILE 术后 EOZ 直径与术前 SE、剩余角膜基质床厚度均呈正相关 ($r = 0.357, 0.275$, 均 $P < 0.05$), 与中央角膜切削深度、术后角膜 Q 值均呈负相关 ($r = -0.316, -0.353$, 均 $P < 0.05$), 术后 3mo 角膜球差变化量与 EOZ 变化量成负相关 ($r = -0.336, P < 0.05$)。

结论: SMILE 术后 EOZ 均低于术前预计光学区, 且术前 SE 越高, 术后光学区越小, 术后角膜球差增加越多。另外, 角膜切削深度、剩余角膜基质床厚度、角膜非球面性改变均可影响术后 EOZ 大小。

关键词: 飞秒激光小切口角膜基质透镜取出术; 近视; 光学区; Q 值; 像差

DOI:10.3980/j.issn.1672-5123.2021.11.27

Study on the effective optical zone after SMILE in patients with different degrees of myopia

Jing - Wang Chen^{1,2}, Hui - Min Ke¹, Ling Ling¹, Wen-Tian Zhou¹

Foundation item: Science and Technology Research Project of

Jiangxi Provincial Department of Education (No.190162)
¹Affiliated Eye Hospital of Nanchang University, Nanchang 330006, Jiangxi Province, China; ²Department of Ophthalmology, the First People's Hospital of Jingzhou, Jingzhou 434000, Hubei Province, China

Correspondence to: Wen - Tian Zhou. Affiliated Eye Hospital of Nanchang University, Nanchang 330006, Jiangxi Province, China. 2424917422@qq.com

Received:2021-04-19 Accepted:2021-10-12

Abstract

• **AIM:** To explore the changes and influencing factors of effective optical zone (EOZ) after femtosecond laser small incision lenticule extraction (SMILE) in patients with different degrees of myopia.

• **METHODS:** Retrospective study. From October 2019 to October 2020, fifty patients (92 eyes) with myopia who underwent SMILE surgery in the Affiliated Eye Hospital of Nanchang University and whose preoperative optical zone diameter was designed to be 6.5mm were selected. According to the preoperative equivalent spherical diopter, the patients were divided into three groups: low myopia group ($-0.50D$ to $-3.00D$, 18 cases, 34 eyes), moderate myopia group ($>-3.00D$ to $-6.00D$, 20 cases, 36 eyes) and high myopia group ($>-6.00D$, 12 cases, 22 eyes). The uncorrected visual acuity, best corrected visual acuity, manifest refraction spherical equivalent, optical zone diameter, corneal Q-value and high-order aberrations (HOA) were collected before and 3mo after operation.

• **RESULTS:** The postoperative 3mo EOZ of patients with low, moderate and high myopia were 5.07 ± 0.69 , 5.08 ± 0.43 and 4.50 ± 0.58 mm, respectively, and the corneal Q-values were 0.22 ± 0.17 , 0.57 ± 0.34 and 0.63 ± 0.73 , there were significant differences among the three groups (all $P < 0.05$). The diameter of effective optical zones after operation in all three groups was lower than that predicted by 6.5mm before operation ($P < 0.001$). There were significant differences in postoperative total HOA, spherical aberration (Z40) and vertical coma (Z3-1) among the three groups ($P < 0.05$). The diameter of effective optical zone after SMILE was positively correlated with preoperative manifest refraction spherical equivalent and residual corneal thickness ($r = 0.357, 0.275$, all $P < 0.05$), and negatively correlated with central corneal ablation depth and postoperative corneal Q-value ($r = -0.316, -0.353$, all $P < 0.05$). After operation, $\Delta Z40$ was negatively correlated with ΔEOZ ($r = -0.336, P < 0.05$).

• **CONCLUSION:** The EOZ after SMILE was lower than that expected before operation, and the higher the myopia was, the smaller the optical area was and the more the postoperative corneal spherical aberration increased. In addition, the depth of corneal ablation, residual corneal thickness and aspheric changes of cornea can affect the size of EOZ after operation.

• **KEYWORDS:** femtosecond laser small incision lenticule extraction; myopia; optical zone; Q-value; aberration

Citation: Chen JW, Ke HM, Ling L, *et al.* Study on the effective optical zone after SMILE in patients with different degrees of myopia. *Guoji Yanke Zazhi(Int Eye Sci)* 2021;21(11):1968-1973

0 引言

近年来,屈光手术迅速发展,手术方式也不断改进,飞秒激光小切口角膜基质透镜取出术(femtosecond laser small incision lenticule extraction, SMILE)以其微创、无瓣等特点受到越来越多患者的青睐。许多研究表明,SMILE 矫正屈光不正具有较高的安全性及有效性^[1]。但有部分患者在行 SMILE 手术后可能会出现夜间视力下降、对比敏感度降低、眩光等症状,有学者认为这些症状与术后有效光学区(effective optical zone, EOZ)大小有关^[2-3]。故本研究拟比较不同程度近视患者 SMILE 术后 EOZ 的变化情况及其影响因素,并研究术后 EOZ 的变化对患者视觉质量的影响,为临床上 SMILE 手术光学区的选择提供参考依据。

1 对象和方法

1.1 对象 回顾性研究。选择 2019-10/2020-10 于我院接受 SMILE 手术且术前光学区直径设计为 6.5mm 的近视患者 50 例 92 眼。纳入标准:(1)年龄 ≥ 18 岁;(2)术前验光球镜度数 $\leq -10.00D$,柱镜度数 $\leq -0.50D$;(3)最近 2a 内等效球镜度数(spherical equivalent, SE)稳定,且每年 SE 变化在 0.5D 范围内;(4)术前检查时配戴软性角膜接触镜者停戴至少 2wk,配戴硬性角膜接触镜者停戴至少 1mo;(5)所有患者均无任何眼部疾病史。排除标准:(1)术前验光球镜度数 $> -10.00D$,柱镜度数 $> 0.5D$ 的患者;(2)患有其他眼科疾病或眼部有活动性感染病变者;(3)患有自身免疫性疾病及全身结缔组织疾病者;(4)患有眼部外伤史或手术病史者。本研究遵循《赫尔辛基宣言》并经南昌大学附属眼科医院伦理委员会批准。所有患者均在术前签署知情同意书。

1.2 方法 术前检查包括裸眼视力(uncorrected visual acuity, UCVA)、最佳矫正视力(best corrected visual acuity, BCVA)、SE、眼压、裂隙灯显微镜、中央角膜厚度、验光及眼底检查,应于暗室下用 Pentacam 眼前节分析系统测得角膜地形图、非球面参数 Q 值及角膜高阶像差等检查,其中角膜高阶像差检查包括全角膜总高阶像差、角膜球差、角膜垂直彗差和水平彗差。有手术均由一名熟练的屈光外科医生使用 VisuMax 飞秒激光系统进行。患者取仰卧位,术眼常规消毒麻醉后,术者操作手柄调整手术床位置,使术眼对准接触镜,嘱患者术眼注视正上方指示灯,通过显微镜使透镜中心与角膜顶点对位满意后,启动负压抽吸




图 1 Pentacam 术前与术后切向曲率差异图。

固定眼球,然后进行激光扫描。所有患者的透镜直径均设计为 6.5mm,角膜帽厚度设定为 120 μm ,角膜帽的直径 7.5mm,边切口宽度为 2mm。扫描完成后解除负压吸引,显微镜下分离并取出透镜,检查透镜的完整性,手术完成。术后均需局部滴用 0.5%左氧氟沙星滴眼液,每天 4 次,持续 2wk;0.1%氟米龙滴眼液,每天 4 次,每周减量 1 次,持续 1mo;0.1%玻璃酸钠滴眼液,每天 4 次,持续 1mo。所有患者术后 3mo 均需复查 UCVA、眼压、验光、裂隙灯检查及 Pentacam 角膜地形图。同时根据术前及术后 Pentacam 切向曲率差异图测 EOZ 大小。手术前后 EOZ、Q 值及角膜高阶像差变化量用 Δ 表示,其计算方法为术后 3mo 数值-术前数值。

选取 Pentacam 眼前节分析系统中成像质量结果显示 OK,并且角膜分析直径 $> 9mm$ 的检测结果进行分析。在切向曲率差异图上沿着 0°~180°子午线移动,当角膜曲率差值显示为 0 时停止,记录两端的坐标分别为 (x, y) 和 (x_1, y_1) ,用同一子午线的半径求和,然后根据公式 $D = \sqrt{x^2 + y^2} + \sqrt{x_1^2 + y_1^2}$,计算出光学区在 0°~180°子午线上的直径,并分别求出另外 6 条子午线(30°~210°、60°~240°、90°~270°、120°~300°、150°~330°)上光学区直径,每条子午线取值 3 次,6 条子午线端点距离平均值即为光学区直径(图 1)^[4]。

统计学分析:采用 SPSS24.0 进行数据处理与分析。计量资料采用 Kolmogorov-Smirnov 法检验数据是否符合正态分布。三组患者计量资料符合或近似正态分布者采用均数 \pm 标准差表示,三组间比较采用单因素方差分析。若存在差异,进一步两两比较使用 LSD-*t* 检验。手术前后资料比较采用配对样本 *t* 检验。采用 Pearson 相关性分析法进行相关性分析。以 $P < 0.05$ 为差异有统计学意义。

2 结果

2.1 三组患者临床资料比较 本研究入组的所有患者均顺利完成手术,术后未发生并发症。共纳入患者 50 例 92 眼,其中男 24 例 43 眼,女 26 例 49 眼,年龄 18~35(平均 23.17 \pm 4.06)岁。根据术前 SE 进行分组^[5]:低度近视组: $-0.50D < SE \leq -3.00D$ 18 例 34 眼;中度近视组: $-3.00D < SE \leq -6.00D$ 20 例 36 眼;高度近视组: $SE > -6.00D$ 12 例 22

表1 三组患者临床资料比较

组别	眼数	年龄 (岁)	术前 SE(D)	术前 UCVA (LogMAR)	术前 BCVA (LogMAR)	术前角膜 厚度(μm)	角膜切削 深度(μm)	剩余角膜 基质床厚度(μm)
低度近视组	34	22.53±4.02	-2.50±0.43	0.77±0.24	0.007±0.021	552.68±32.25	68.79±5.09	364.00±33.34
中度近视组	36	23.42±4.35	-4.48±0.86	1.02±0.24	0.003±0.011	547.36±26.22	98.78±15.11	328.47±25.70
高度近视组	22	23.64±3.85	-7.03±0.74	1.09±0.19	0.008±0.018	574.23±22.84	133.95±12.72	320.27±22.92
<i>F</i>		0.615	281.282	15.867	0.994	6.652	207.604	20.681
<i>P</i>		0.543	<0.001	<0.001	0.374	0.002	<0.001	<0.001

注:低度近视组:-0.50D<SE≤-3.00D;中度近视组:-3.00D<SE≤-6.00D;高度近视组:SE>-6.00D。

表2 三组患者手术前后 EOZ 比较

组别	眼数	术前预计光学区	术后 3mo($\bar{x}\pm s$)	<i>t</i>	<i>P</i>
低度近视组	34	6.5	5.07±0.69	-12.058	<0.001
中度近视组	36	6.5	5.08±0.43	-19.673	<0.001
高度近视组	22	6.5	4.50±0.58	-16.236	<0.001

注:低度近视组:-0.50D<SE≤-3.00D;中度近视组:-3.00D<SE≤-6.00D;高度近视组:SE>-6.00D。

表3 三组患者手术前后角膜 Q 值比较

组别	眼数	术前	术后 3mo	<i>t</i>	<i>P</i>
低度近视组	34	-0.22±0.10	0.22±0.17	-15.338	<0.001
中度近视组	36	-0.23±0.10	0.57±0.34	-16.905	<0.001
高度近视组	22	-0.23±0.14	0.63±0.73	-5.958	<0.001
<i>F</i>		0.069	8.066		
<i>P</i>		0.934	0.001		

注:低度近视组:-0.50D<SE≤-3.00D;中度近视组:-3.00D<SE≤-6.00D;高度近视组:SE>-6.00D。

眼。三组患者年龄、术前 BCVA 比较差异均无统计学意义 ($P>0.05$),术前 UCVA、术前 SE、术前角膜厚度、切削深度及剩余角膜基质床厚度比较差异均有统计学意义 ($P<0.05$),见表1。

2.2 三组患者手术前后 EOZ 比较 三组患者术后 3mo EOZ 比较差异有统计学意义 ($F=8.445, P<0.05$),其中低度、中度近视组与高度近视组比较差异均有统计学意义 ($P<0.05$),低度近视组与中度近视组比较差异无统计学意义 ($P>0.05$)。低、中、高度近视组患者手术前后有效光学区变化量 (Δ EOZ) 分别为 -1.43 ± 0.69 、 -1.42 ± 0.43 、 -2.00 ± 0.58 mm。三组患者术后 3mo EOZ 均低于术前预计光学区,差异均有统计学意义 ($P<0.001$),见表2。

2.3 三组患者手术前后角膜 Q 值比较 术前三组患者角膜 Q 值比较差异无统计学意义 ($P=0.934$),术后 3mo 三组间比较差异有统计学意义 ($P=0.001$)。三组间两两比较,低度近视组患者角膜 Q 值与中度、高度近视组比较差异均有统计学意义 ($P<0.05$)。中度近视组与高度近视组比较差异无统计学意义 ($P>0.05$)。低、中、高度近视组患者手术前后角膜 Q 值变化量 (Δ Q) 分别为 0.44 ± 0.17 、 0.80 ± 0.28 、 0.85 ± 0.67 mm。低、中、高度近视组患者术后 3mo 角膜 Q 值均较术前明显增加,差异均有统计学意义 ($P<0.001$),见表3。术后角膜 Q 值与术前 SE 呈负相关 ($r=-0.342, P<0.05$)。

2.4 三组患者手术前后角膜高阶像差比较 三组患者术前角膜总高阶像差、球差、垂直彗差及水平彗差比较差异均无统计学意义 ($P>0.05$)。三组患者术后 3mo 角膜总高阶像差、球差及垂直彗差比较差异均有统计学意义

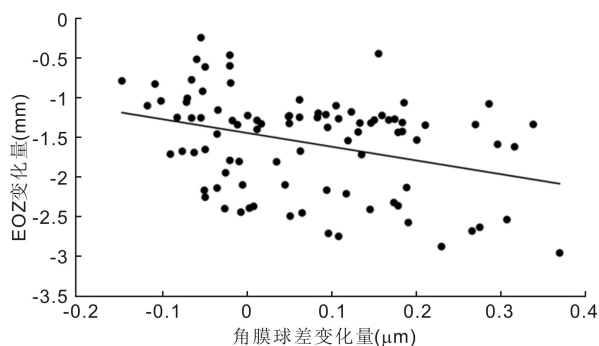


图2 术后角膜球差变化量与 EOZ 变化量相关性。

($P<0.05$),水平彗差比较差异无统计学意义 ($P>0.05$)。三组患者术后角膜总高阶像差、垂直彗差均较术前明显增加,中、高度近视组患者球差较术前增加,中度近视组患者水平彗差较术前增加,差异均有统计学意义 ($P<0.05$),三组患者其余指标手术前后比较差异均无统计学意义 ($P>0.05$),见表4。低、中、高度近视组患者手术前后角膜总高阶像差变化量分别为 0.094 ± 0.121 、 0.245 ± 0.207 、 0.224 ± 0.328 μm;球差变化量分别为 0.007 ± 0.086 、 0.115 ± 0.116 、 0.099 ± 0.130 μm;垂直彗差变化量分别为 -0.166 ± 0.178 、 -0.305 ± 0.172 、 -0.188 ± 0.299 μm;水平彗差变化量分别为 -0.009 ± 0.153 、 -0.073 ± 0.166 、 -0.023 ± 0.279 μm。术后 3mo 角膜球差变化量与 EOZ 变化量成负相关 ($r=-0.336, P<0.05$),见图2。SMILE 术后总高阶像差、垂直彗差及水平彗差变化量与有效光学区变化量无相关性(均 $P>0.05$)。

2.5 EOZ 与手术参数的相关性分析 术后 EOZ 直径与术

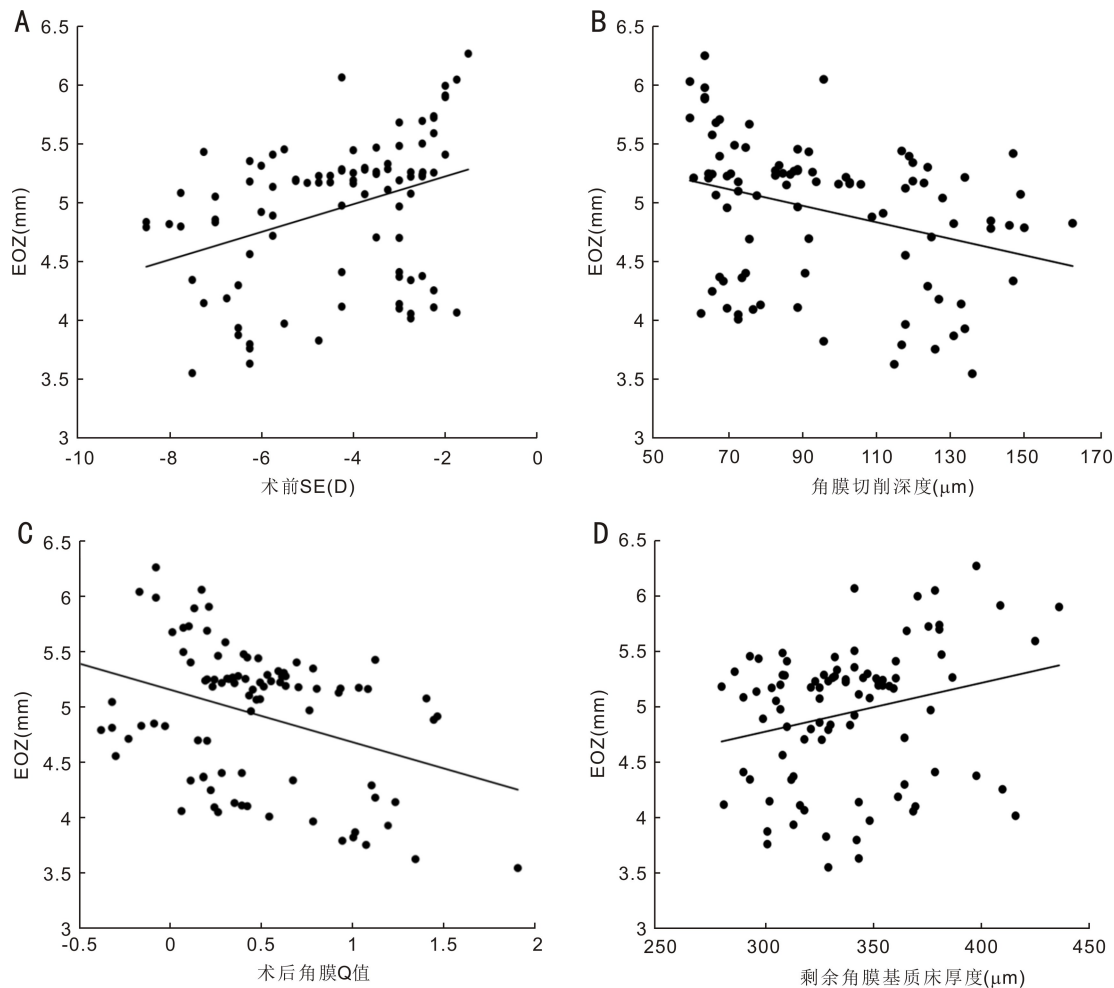


图3 各手术参数与EOZ相关性分析 A:术前SE与EOZ相关性;B:角膜切削深度与EOZ相关性;C:术后角膜Q值与EOZ相关性;D:剩余角膜基质床厚度与EOZ相关性。

表4 三组患者手术前后角膜高阶像差比较

($\bar{x} \pm s, \mu\text{m}$)

组别	眼数	总高阶像差				球差			
		术前	术后 3mo	<i>t</i>	<i>P</i>	术前	术后 3mo	<i>t</i>	<i>P</i>
低度近视组	34	0.381±0.136	0.475±0.139	-4.531	<0.001	0.178±0.120	0.185±0.172	-0.462	0.647
中度近视组	36	0.369±0.122	0.614±0.206	-7.111	<0.001	0.197±0.132	0.312±0.172	-5.923	<0.001
高度近视组	22	0.422±0.171	0.646±0.256	-3.199	0.004	0.221±0.108	0.321±0.153	-3.573	0.002
<i>F</i>		1.035	6.371			0.833	7.094		
<i>P</i>		0.360	0.003			0.438	0.001		
组别	眼数	垂直彗差				水平彗差			
		术前	术后 3mo	<i>t</i>	<i>P</i>	术前	术后 3mo	<i>t</i>	<i>P</i>
低度近视组	34	-0.004±0.220	-0.171±0.259	5.442	<0.001	0.158±0.103	0.006±0.193	0.357	0.724
中度近视组	36	-0.010±0.174	-0.315±0.230	10.622	<0.001	-0.004±0.105	-0.077±0.206	2.632	0.013
高度近视组	22	-0.123±0.203	-0.311±0.254	2.942	0.008	-0.152±0.109	-0.039±0.278	0.396	0.696
<i>F</i>		2.856	3.570			0.643	1.262		
<i>P</i>		0.063	0.032			0.528	0.288		

注:低度近视组: $-0.50\text{D} < \text{SE} \leq -3.00\text{D}$;中度近视组: $-3.00\text{D} < \text{SE} \leq -6.00\text{D}$;高度近视组: $\text{SE} > -6.00\text{D}$ 。

前SE呈正相关($r=0.357, P<0.05$),与中央角膜切削深度呈负相关($r=-0.316, P<0.05$),与剩余角膜基质床厚度呈正相关($r=0.275, P<0.05$),与术后角膜Q值呈负相关($r=-0.353, P<0.05$),见图3。术后角膜Q值变化量与EOZ变化量成负相关($r=-0.339, P<0.05$),见图4。SMILE术后EOZ与术前角膜厚度无相关性($P>0.05$)。

3 讨论

SMILE作为一种新型的角膜屈光手术,近年来受到临床上广泛的关注。然而SMILE手术也有一些不足之处,有些患者术后会出现夜间视力不佳、重影等症状,有研究发现这些症状的产生与患者术后EOZ有关^[3, 6]。当光学区设计不当或术后光学区过小,光线就可以通过瞳孔穿过

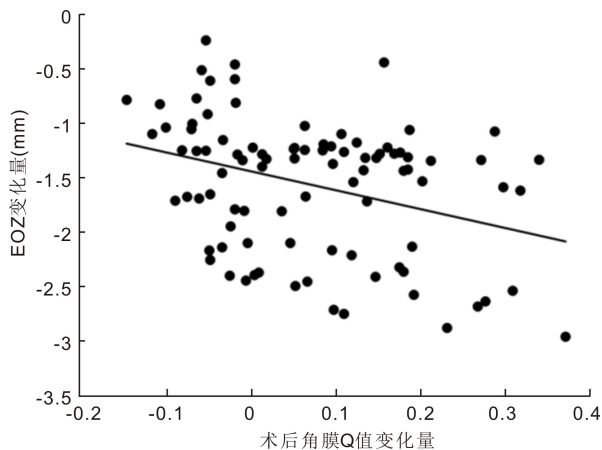


图4 术后角膜Q值变化量与EOZ变化量相关性。

角膜切削区域周边的过渡区,增加角膜像差,导致患者术后视觉质量下降。而当光学区设计过大时,切削角膜组织过多,角膜生物力学稳定性降低,就会降低屈光手术的安全性^[7]。

EOZ是指在激光切削角膜之后提供功能性视力的角膜前表面区域,也是视觉质量最好的区域。目前EOZ的测量由于测量方法、参照点等因素影响,还没有一个统一的标准。临床上主要是通过角膜地形图和光线追踪原理等方法来测量术后EOZ^[8-9]。有学者通过对比角膜地形图及调制传递函数测量两种方法测量EOZ直径,发现用角膜地形图上切向曲率差异图可以直观测量术后光学区大小,且重复性高^[10]。故本文使用切向曲率差异图测量术后EOZ直径。

本研究中低、中、高度近视患者术后EOZ分别为 5.07 ± 0.69 、 5.08 ± 0.43 、 4.50 ± 0.58 mm,三组间比较差异有统计学意义。其中高度近视组较低、中度近视组术后EOZ明显缩小。以往的研究中,Hou等^[4]研究发现术前球镜度数不超过-8.00D,柱镜度数不超过-0.50D的近视患者,行SMILE术后3mo EOZ为 5.34 ± 0.23 mm,稍高于本研究结果,考虑是其纳入对象不同及样本近视程度没有分组影响的。Qian等^[8]研究显示在术前预计光学区6.5mm组,所有患者术后EOZ为 5.09 ± 0.83 mm,其中 $SE < -6.00D$ 患者术后EOZ为 5.23 ± 0.97 mm, $SE \geq -7.50D$ 患者术后EOZ为 4.67 ± 0.70 mm,与本研究结果相似。

本研究发现患者术后EOZ均较术前预计光学区偏小,以往的研究认为可能是跟角膜形态改变、伤口愈合、激光在周边切削的能耗降低及角膜生物力学改变等因素有关,其中术后角膜扁平化是影响术后EOZ的重要因素^[11-13]。本研究中低、中、高度近视患者角膜Q值分别为 0.22 ± 0.17 、 0.57 ± 0.34 、 0.63 ± 0.73 ,都较术前明显增加。结果显示SMILE手术后角膜Q值由负值向正值化改变,表明SMILE手术可以改变术后角膜形态,由术前的椭球形变为术后的扁平形。Yu等^[14]研究表明SMILE术后3mo在6mm范围内的角膜Q值为 0.46 ± 0.27 。Zhang等^[15]研究结果也发现屈光手术后,角膜前表面Q值由负值向正值偏移,由术前的 -0.22 ± 0.09 变为术后的 0.81 ± 0.35 。这些结果基本与本研究结果大致相同。本研究中SMILE术后角膜Q值与术前SE呈负相关,即术前需要矫正的SE

越大,角膜切削组织越多,角膜Q值变化越显著。有研究表明可能与角膜中央切削组织过多,剩余中央角膜组织张力降低,周边角膜的张力对中央角膜组织有一定的牵拉作用。同时,中央角膜垂直方向的受力也会随着角膜组织的切削而变化,从而导致角膜非球面性发生改变^[16]。

本研究结果显示SMILE术后EOZ直径与术前SE、剩余角膜基质床厚度呈正相关,与中央角膜切削深度、术后角膜Q值呈负相关。即术前需要矫正的SE越大,角膜切削深度越大,剩余角膜基质床厚度越小,术后越扁平,EOZ越小。Hou等^[4]认为术后EOZ与角膜非球面性改变有关,角膜中央切削组织过多,剩余角膜组织张力降低,周边角膜的张力对中央角膜组织牵拉增强,导致术后EOZ变小。

本研究结果发现三组患者角膜总高阶像差、球差、垂直彗差比较差异有统计学意义,进一步研究发现,SMILE术后角膜球差变化量与EOZ变化量成负相关,即术前需要矫正的SE数越大,术后光学区越小,术后角膜像差增加越明显。以往也有学者通过研究发现屈光手术后光学区越小,瞳孔过大时,光线则可以穿过光学区周边的过渡区,引起角膜像差的增加^[17-18]。有研究发现,当术后光学区超过瞳孔的16.5%,可以有效降低术后角膜高阶像差的产生,当光学区比瞳孔小9%,会导致术后角膜高阶像差增加50%^[19]。

综上所述,SMILE术后EOZ均低于术前预计光学区,且术前SE越高,术后光学区越小,术后角膜球差增加越多。另外,角膜切削深度、剩余角膜基质床厚度、角膜非球面性改变均可影响术后EOZ大小。因此手术医师在临床上需要综合考虑患者术前SE、瞳孔直径、角膜厚度等因素合理的设计光学区大小及切削深度,使患者术后可以获得良好的视觉质量。

参考文献

- 1 Taneri S, Kiefler S, Rost A, et al. Small-incision lenticule extraction for the correction of myopic astigmatism. *J Cataract Refract Surg* 2019;45(1):62-71
- 2 Zhang JH, Wang SR, He YX, et al. The best optical zone for small-incision lenticule extraction in high myopic patients. *J Cataract Refract Surg* 2020;46(9):1302-1307
- 3 Özüiken K, Kaderli A. The effect of different optical zone diameters on the results of high-order aberrations in femto-laser-assisted *in situ* keratomileusis. *Eur J Ophthalmol* 2020;30(6):1272-1277
- 4 Hou J, Wang Y, Lei Y, et al. Comparison of effective optical zone after small-incision lenticule extraction and femtosecond laser-assisted laser *in situ* keratomileusis for myopia. *J Cataract Refract Surg* 2018;44(10):1179-1185
- 5 杨倩琪, 廖妙云, 张玉明. 近视儿童中心凹下脉络膜厚度的相关性. *国际眼科杂志* 2019;19(12):2080-2083
- 6 Wu Y, Huang Z. Comparison of early visual quality in patients with moderate myopia using different optical zones in small incision lenticule extraction (SMILE). *BMC Ophthalmol* 2021;21(1):46
- 7 Woodcock M, Shah S, Mandal N, et al. Small optical zones with aspheric profiles in laser refractive surgery for myopia: a surgical outcome and patient satisfaction study. *Contact Lens Anterior Eye* 2013;36(5):259-264
- 8 Qian YS, Huang J, Zhou XT, et al. Corneal power distribution and functional optical zone following small incision lenticule extraction for

myopia. *J Refract Surg Thorofare N J* 2015;31(8):532-538

9 Tabernero J, Klyce SD, Sarver EJ, et al. Functional optical zone of the cornea. *Invest Ophthalmol Vis Sci* 2007;48(3):1053

10 侯杰, 雷玉琳, 饶丰, 等. 角膜地形图与调制传递函数测量 SMILE 矫治近视术后有效光学区的比较. *中华实验眼科杂志* 2021;39(2):126-132

11 Ding X, Fu D, Wang L, et al. Functional optical zone and visual quality after small - incision lenticule extraction for high myopic astigmatism. *Ophthalmol Ther* 2021;10(2):273-288

12 El Danasoury AM, Holladay J, Waring GO, et al. A contralateral, randomized comparison of optimized prolate ablation and conventional LASIK for myopia with the NIDEK excimer laser platform. *J Refract Surg* 2012;28(7):453-461

13 Plaza-Puche AB, Vargas V, Yébara P, et al. Stability of corneal topography and aberrometry after hyperopic laser *in situ* keratomileusis with a 500-Hz excimer laser platform: a 3-year follow-up study. *Eur J Ophthalmol* 2020;30(6):1238-1245

14 Yu M, Chen M, Liu W, et al. Comparative study of wave-front

aberration and corneal Asphericity after SMILE and LASEK for myopia: a short and long term study. *BMC Ophthalmol* 2019;19(1):80

15 Zhang H, Wang Y, Li H. Corneal spherical aberration and corneal asphericity after small incision lenticule extraction and femtosecond laser-assisted LASIK. *J Ophthalmol* 2017;2017:1-7

16 郑燕, 周跃华, 柳静, 等. LASIK 手术前后近视散光患者角膜前、后表面 Q 值的变化分析. *中华眼视光学与视觉科学杂志* 2012;14(2):109-113

17 Fu D, Wang L, Zhou X, et al. Functional optical zone after small-incision lenticule extraction as stratified by attempted correction and optical zone. *Cornea* 2018;37(9):1110-1117

18 Qian Y, Chen X, Naidu RK, et al. Comparison of efficacy and visual outcomes after SMILE and FS-LASIK for the correction of high myopia with the sum of myopia and astigmatism from -10.00 to -14.00 dioptres. *Acta Ophthalmol* 2020;98(2):e161-e172

19 Bühren J, Kühne C, Kohnen T. Influence of pupil and optical zone diameter on higher - order aberrations after wavefront - guided myopic LASIK. *J Cataract Refract Surg* 2005;31(12):2272-2280