

# OCT 影像人工智能读片与医生读片对识别年龄相关性黄斑变性的一致性分析

蒋 炎<sup>1</sup>, 许斐平<sup>1</sup>, 汪竞成<sup>2</sup>, 王莎莎<sup>1</sup>, 刘 瑞<sup>1</sup>, 曹婷怡<sup>1</sup>, 袁 雯<sup>1</sup>, 陈新建<sup>2</sup>, 陈吉利<sup>1</sup>

引用: 蒋炎, 许斐平, 汪竞成, 等. OCT 影像人工智能读片与医生读片对识别年龄相关性黄斑变性的一致性分析. 国际眼科杂志 2022;22(5):741-745

基金项目: 上海市医学重点专科建设项目 (No.ZK2019B27); 上海市卫生健康委员会科研项目 (No.202140224, 20204Y0039); 上海市卫生健康委先进适宜技术推广项目 (No.2019SY012); 上海市静安区卫生科研课题 (No.2020QN05); 上海市静安区市北医院院级科研课题 (No.2020SBMS01); 上海市静安区市北医院新技术和新项目孵化 (No.2022XJSC10)

作者单位:<sup>1</sup> (200040) 中国上海市静安区市北医院眼科; <sup>2</sup> (215004) 中国江苏省苏州市, 苏州比格威医疗科技有限公司

作者简介: 蒋炎, 硕士, 住院医师, 研究方向: 玻璃体视网膜疾病的发病机制。

通讯作者: 陈吉利, 本科, 主任医师, 研究方向: 眼表疾病、青光眼、白内障以及眼底疾病的诊治、AI 技术对常见眼底疾病的筛查. corneachen@163.com

收稿日期: 2021-12-31 修回日期: 2022-03-29

## 摘要

目的: 探讨在临床进行年龄相关性黄斑变性 (ARMD) 患者眼底光学相干断层扫描 (OCT) 图像人工智能 (AI) 读片的可行性。

方法: 收集 2019-11/2021-11 上海市静安区市北医院眼科门诊患者 1579 眼 OCT 图像共 1579 张, 并收集眼科医生及 AI 的读片结果。通过 Kappa 值进行无 ARMD 和有 ARMD 分类结果的一致性分析。

结果: 两名眼科医生之间在无 ARMD 和有 ARMD 读片结果的 Kappa 值为 0.934; AI 结果与眼科医生在无 ARMD 和有 ARMD 读片结果的 Kappa 值为 0.738。AI 对 ARMD 识别的灵敏度为 73.08%, 特异度为 95.07%, 曲线下区域面积 (AUC) 为 0.841。

结论: AI 在基于 OCT 图像的 ARMD 识别上与眼科医生有较高的一致性, 适用于基层医院完成对 ARMD 的早期筛查和早期转诊工作。

关键词: 年龄相关性黄斑变性; 光学相干断层扫描 (OCT); 人工智能; 一致性分析

DOI: 10.3980/j.issn.1672-5123.2022.5.09

## Consistency analysis of OCT image by artificial intelligence recognition and ophthalmologist's recognition for age-related macular degeneration

Yan Jiang<sup>1</sup>, Fei-Ping Xu<sup>1</sup>, Jing-Cheng Wang<sup>2</sup>, Sha-Sha Wang<sup>1</sup>, Rui Liu<sup>1</sup>, Ting-Yi Cao<sup>1</sup>, Wen Yuan<sup>1</sup>, Xin-Jian Chen<sup>2</sup>, Ji-Li Chen<sup>1</sup>

Foundation items: Project of Shanghai Medical Key Specialty

Construction (No.ZK2019B27); Scientific Research Project of Shanghai Municipal Health Commission (No. 202140224, 20204Y0039); Advanced Appropriate Technology Promotion Project of Shanghai Municipal Health Commission (No. 2019SY012); Project of Shanghai Jing'an District Health Research (No. 2020QN05); College-level Project of Shanghai Jing'an District Shibe Hospital (No. 2020SBMS01); Project of Shanghai Jing'an District Shibe Hospital New Technology and New Project Incubation (No.2022XJSC10)

<sup>1</sup>Department of Ophthalmology, Shanghai Jing'an District Shibe Hospital, Shanghai 200040, China; <sup>2</sup>Suzhou Big Vision Medical Technology Co., Ltd., Suzhou 215004, Jiangsu Province, China

Correspondence to: Ji-Li Chen. Department of Ophthalmology, Shanghai Jing'an District Shibe Hospital, Shanghai 200040, China. corneachen@163.com

Received: 2021-12-31 Accepted: 2022-03-29

## Abstract

• AIM: To investigate the feasibility of artificial intelligence (AI) in reading retinal optical coherence tomography (OCT) images of age-related macular degeneration (ARMD) in clinic.

• METHODS: From November 2019 to November 2021, a total of 1579 OCT images were collected in the outpatient department, and the imaging results of ophthalmologist and AI were collected. The Kappa consistency test of classification results without ARMD and with ARMD were analyzed.

• RESULTS: The Kappa coefficients of the judgement of ophthalmologists about ARMD was 0.934. The Kappa coefficients between AI and ophthalmologists was 0.738. The sensitivity, specificity and area under curve (AUC) of AI to ARMD were 73.08%, 95.07% and 0.841 respectively.

• CONCLUSION: AI has a high consistency with ophthalmologists in the recognition of ARMD based on OCT images, which is suitable for primary hospitals to complete the early screening and early referral of ARMD.

• KEYWORDS: age-related macular degeneration; optical coherence tomography (OCT); artificial intelligence; consistency analysis

Citation: Jiang Y, Xu FP, Wang JC, et al. Consistency analysis of OCT image by artificial intelligence recognition and ophthalmologist's recognition for age-related macular degeneration. *Guoji Yanke Zazhi (Int Eye Sci)* 2022;22(5):741-745

## 0 引言

年龄相关性黄斑变性 (age-related macular degeneration, ARMD)<sup>[1]</sup>、糖尿病视网膜病变 (diabetic

retinopathy, DR)<sup>[2]</sup>和病理性近视(pathologic myopia, PM)<sup>[3]</sup>等常见的视网膜疾病已成为全球视力障碍和失明的主要原因。ARMD患者年龄多大于50岁,与年龄、遗传、吸烟、营养、光损伤等多种因素有关,可导致不可逆的中心视力下降。ARMD主要影响黄斑功能,而黄斑是与精细视觉和色觉相关的视网膜中心区域。临床上ARMD分为干性和湿性ARMD。干性ARMD的特征性表现为玻璃膜疣(drusen)的出现,一种由蛋白质和脂质组成的白色或淡黄色物质。干性ARMD由于地图样萎缩损害感光细胞的功能从而导致视力丧失。在湿性ARMD中,视网膜色素上皮(retinal pigment epithelium, RPE)细胞诱导血管生成因子的合成,刺激脉络膜新生血管(choroidal neovascularization, CNV)的形成。这些新生血管穿透Bruch膜-RPE复合体,导致感光细胞死亡,某些情况下可出现视网膜下大面积出血,从而造成严重的视力丧失<sup>[4-6]</sup>。许多视网膜病变可通过眼科专业检查早期发现。因此,早期诊断和治疗有利于防止视力丧失。然而,眼科检查资源的缺乏大大降低了视网膜疾病早期发现的可能性,尤其是在欠发达的国家和地区<sup>[7-8]</sup>。眼底疾病研究的最大阻碍就是很多疾病的发病原因不明确,病例特征不清楚,因为研究者难以在活体获得疾病不同发展时期的病理切片。虽然眼底照相、血管造影等影像技术能在一定程度上帮助研究者了解眼底疾病可能的病理改变,但在光学相干断层扫描(optical coherence tomography, OCT)出现之前,没有一项眼科检查技术能够观察到视网膜的内部结构。

OCT是20世纪90年代初发展起来的新的影像学检查方法,90年代中应用于眼科临床。OCT的工作原理类似超声波,但其用光波代替声波。OCT利用低相干光对生物组织进行横截面扫描,并将所获取的信息转化为数字,经计算机处理,再以图形或数字形式显示,清楚地显示视网膜各层的病理改变,提供量化诊断指标。由于OCT是非接触性、非创伤性检测工具,可以多次重复检查而不会给患者带来痛苦,且OCT所具有的高分辨率( $<10\mu\text{m}$ )、实时、能在活体上动态观察疾病的发展过程,因此得以广泛应用于临床,为眼底疾病及青光眼的临床诊断、鉴别诊断、疗效观察及一些疾病的发病机制等提供了客观依据和精确的定量测量数字<sup>[9-10]</sup>。ARMD病变首先累及黄斑区视网膜色素上皮、Bruch膜及脉络膜毛细血管,在OCT图像上可表现为玻璃膜疣、视网膜外层结构萎缩、CNV、息肉样病灶以及色素上皮脱离(pigment epithelial detachment, PED)。

近年来,随着计算机处理速度的提高,人工智能(artificial intelligence, AI)被广泛地应用于医学疾病的辅助诊断和管理,特别是在眼科领域。AI在眼科的应用目前主要集中在DR、ARMD等发病率较高的疾病上<sup>[11]</sup>。目前一些研究表明,AI对DR的筛查具有较高的准确性、敏感性和特异性<sup>[12-14]</sup>。在以往的研究中,我们发现基于AI的眼底照相筛查系统对糖尿病视网膜病变识别的敏感度、特异度及AUC分别达到90.79%、98.5%和0.946<sup>[15]</sup>。AI技术凭借其阅片速度快、对病变识别准确性高的优点,可能成为解决现有的眼底筛查巨大需求与医疗资源缺乏和

分布不均矛盾的途径。目前AI技术对于眼底疾病的筛查更多地应用于眼底彩色照片,而关于基于AI的OCT影像筛查眼底疾病的准确性的报道很少。因此,我们对2019-11/2021-11上海市静安区市北医院门诊患者的OCT图像进行了回顾性研究,比较了眼科医生及AI的读片结果,探讨OCT的AI读片结果的准确性及对ARMD筛查的可行性。

## 1 对象和方法

**1.1 对象** 收集2019-11/2021-11上海市静安区市北医院门诊患者1661眼的OCT图像共计1661张,排除因屈光介质混浊、图像捕捉期间固定失败、严重的伪影以及其他原因造成的不清晰图像,对眼底图像清晰可辨的1579张图像进行了分析。本研究仅对眼底OCT图像结果进行分析,不涉及个人隐私信息。本研究经上海市静安区市北医院伦理委员会批准(No.YL-20180503-01)。

## 1.2 方法

**1.2.1 OCT图像采集** 本研究的所有图像均由全自动人工智能OCT BV1000采集<sup>[16]</sup>。所有图像均为 $6\text{mm}\times 6\text{mm}$ ,每秒捕获50000个轴向扫描,产生 $20\mu\text{m}$ 横向和 $6\mu\text{m}$ 轴向的分辨率,每眼得到100张连续的OCT图像。

**1.2.2 读片与识别** ARMD在OCT上可有以下特征性改变,根据这些特征由眼科医生及AI作出初步诊断,判断是否可能为ARMD。(1)玻璃膜疣:硬性玻璃膜疣为多个小的色素上皮隆起,反射增强。软性玻璃膜疣为多个大小不等、驼峰状的色素上皮隆起(小的PED),较大的为融合病灶,脱离的色素上皮下方可见中等反射信号,并且可见纤细的连续的Bruch膜。(2)萎缩病灶:视网膜外层结构萎缩,脉络膜毛细血管、色素上皮、IS/OS、外核层等反射光带部分或全部消失,视网膜变薄。(3)脉络膜新生血管:色素上皮层增厚、隆起,连续性破坏,反射增强。纤维血管性PED。周围组织可以出现视网膜下或色素上皮出血,视网膜层间或视网膜下积液。(4)息肉样脉络膜血管病变(polypoidal choroidal vasculopathy, PCV):分支状血管网OCT表现为色素上皮层反射带结节状,或有双层征;息肉样病灶表现为色素上皮呈陡峭的穹窿状隆起,顶部比较尖,色素上皮高反射,其下方中等反射,病灶旁边有时可见血液浆液性色素上皮脱离。(5)视网膜血管瘤样增生(retinal angiomatous proliferation, RAP):色素上皮脱离,病灶处色素上皮反射条带中断。

**1.2.3 眼科医生读片** 由上海市静安区市北医院眼科医生从每眼的100张OCT图像中找出1~2张黄斑区OCT图像,以此模拟临床工作中技师挑选异常图像的过程。挑选出的图像再由两名眼科医生独立评判。两名眼科医生均为高年资主治医师,长期从事眼底疾病的诊治,擅长眼科影像学检查。两名医生之间为双盲审阅读片,得出结论。当两名医生读片结果不一致时,由一名副高及以上眼底病专家做出最终结论。

**1.2.4 AI读片** 所有OCT图像上传至AI读片中心,由软件对每眼的100张OCT图像进行自动分析,识别具有特征的视网膜图像,做出病变的识别结论。AI软件的核心算法采用深度学习的卷积神经网络,在OCT切片图像上

对 ARMD 的相关病灶进行位置检测,并综合检测到的病灶结果,做出是否患有 ARMD 的判断。

统计学分析:使用 SPSS 16.0 软件对数据进行统计分析。对于 ARMD 的识别,开展两名眼科医生之间、人工读片和 AI 算法之间的一致性检验的 Kappa 值<sup>[17]</sup>。Kappa 值的意义如下:0.21~0.40,一致性一般;0.41~0.60,一致性中等;0.61~0.80,一致性较高;0.81~1.0,高度一致<sup>[18]</sup>。以眼科医生读片结果为参考,计算 AI 对于 ARMD 识别的灵敏度、特异度以及曲线下区域面积 (area under curve, AUC)。

## 2 结果

**2.1 两名眼科医生读片结果一致性分析** 以无 ARMD 和有 ARMD 二分类,对两名眼科医生的读片结果进行一致性分析。结果显示无 ARMD 和有 ARMD 的 Kappa 值在两名眼科医生之间为 0.934(表 1)。两名眼科医生的读片结果高度一致,可将眼科医生读片结果作为参考,判断 AI 读片对 ARMD 的筛查情况。

**2.2 AI 与眼科医生读片结果一致性分析** 以是否患有 ARMD 二分类,对眼科医生和 AI 的读片结果(图 1~4)进行一致性分析(图 5)。结果显示是否患有 ARMD 的 Kappa 值在两者之间为 0.738(表 2),AI 读片与眼科医生读片结果之间一致性中等。以眼科医生的读片结果为参考,AI 对 ARMD 识别的灵敏度为 73.08%,特异度为 95.07%,AUC 为 0.841。

## 3 讨论

本研究评估针对 ARMD 这一眼底疾病,OCT 图像 AI 自动识别结论与眼科医生读片结果的一致性,发现在基层医院使用基于 AI 的 OCT 对 ARMD 进行筛查是可行的。

在传统诊疗过程中,临床医生需要基于患者的临床症状、体征、病史、眼科检查等多个方面对疾病作出诊断。在本研究中,眼科医生并未与受检者进行沟通,无法得知受检者的症状、体征、病史等信息,仅通过眼底 OCT 图像进行评估,因此,眼科医生的读片结果仅作为参考,不作为临床诊断。相比眼科医师意见作为标准,判断 AI 读片结果的准确率、特异度、敏感度等值,采用一致性 Kappa 分析可以更好地反映 AI 的性能<sup>[19]</sup>。在我们的研究中,与眼科医师读片结果相比,AI 对 OCT 图像识别存在一定的差别。回顾相关病例的所有 OCT 图像,我们发现,造成这些差别的原因一方面由于 ARMD 患者大多为老年人,屈光介质存在不同程度的混浊,从而影响眼科医师及 AI 的读片结果。另一方面,我们模拟临床工作中技师挑选异常 OCT 图像的过程,从每个病例的 100 张 OCT 图像中选出异常图像后再进行读片,而 AI 则对所有 100 张图像进行读片,从而出现眼科医师读片结果为“无 ARMD”,而 AI 读片结果为“有 ARMD”的情况。由此我们认为,由 AI 对 ARMD 进行筛查,可能较人工读片更容易发现周边处的微小病灶,更早地引起医师及患者的重视。

眼底疾病是不可逆致盲的首位原因,是世界卫生组织防盲心动中的重点。其中,ARMD 是工业化国家 65 岁以上人群发生不可逆转的视力丧失的最常见原因<sup>[20]</sup>。到 2020 年,全球约有 2 亿人患有 ARMD,约占所有失明性疾

表 1 两名眼科医生读片结果一致性分析

医生 B	医生 A(眼)		Kappa 值
	无 ARMD	有 ARMD	
无 ARMD	1299	20	0.934
有 ARMD	9	251	

表 2 AI 与眼科医生对 ARMD 读片结果一致性分析

AI 结果	眼科医生(眼)		Kappa 值
	无 ARMD	有 ARMD	
无 ARMD	1254	70	0.738
有 ARMD	65	190	

病的 9%<sup>[21]</sup>。更重要的是,ARMD 的患病率近年来显著上升<sup>[22-25]</sup>。ARMD 是一种后天获得性黄斑疾病,其特征是由于光感受器-视网膜色素上皮复合体的迟发性神经变性导致的进行性视觉障碍<sup>[26]</sup>。RPE 在衰老过程中会发生各种变化,导致 RPE 与 Bruch 膜内胶原区交界面上出现一种细胞外的黄色物质,成为玻璃膜疣。黄斑内出现玻璃膜疣是 ARMD 的标志<sup>[27]</sup>。

OCT 是无接触、无创成像技术,以较高分辨率快速对眼部结构进行可视化,清晰地提供横轴位成像<sup>[28-29]</sup>。在 OCT 图像上,硬性玻璃膜疣为多个小的色素上皮隆起,反射增强。软性玻璃膜疣为多个大小不等、驼峰状的色素上皮隆起,较大的为融合病灶,脱离的色素上皮下方可见中等反射信号,并且可见纤细的连续的 Bruch 膜。OCT 是眼底疾病临床诊疗的权威检查设备,但传统 OCT 操作步骤复杂,读片依赖高水平专业医生,限制了 OCT 在基层的普及应用。

近年来,AI 的不断发展使其在医疗领域得到广泛的应用。当 OCT 图像上传至云端由 AI 进行读片时,仅需 5s 便可对一个患者一只眼的 100 张图像完成读片,且不受时间地点的限制,与人工读片相比(约 60 秒/100 张),大大提高了读片的效率,缩短了时间,适用于社区及基层医院对于眼底疾病的大规模筛查。利用先进的眼科 AI 技术,是解决我国基层医院眼科医疗资源不足的有效途径,既可以为基层医院对眼底疾病的筛查提供便利,又可以缓解二、三级医院的压力,更好地实现分级诊疗。通过对 ARMD 的早期筛查后早期转诊到上级医院进行充分的规范化治疗,可以有效挽救 ARMD 患者视力,改变患者的治疗结局。AI 在眼科具有巨大的潜力,然而多数的研究仍处于初级阶段,AI 的应用仍面临结果可解释性欠缺、数据标准化缺乏及临床适应性不足等诸多挑战<sup>[30]</sup>。通过对 AI 读片结果的分析,进一步优化算法,为实现 AI 从研究到应用的转化提供支持。

综上所述,AI 在基于 OCT 图像的 ARMD 识别上与眼科医师有较高的一致性,适用于基层医院对 ARMD 的早期筛查和早期转诊的工作。然而,本研究中也存在一些不足之处,AI 对于 ARMD 的筛查灵敏度偏低,需进一步完善 AI 算法,提高灵敏度,降低漏诊率。另外,本研究所研究的眼底疾病病种单一,部分病种样本量不足无法进行进一步统计分析。因此,我们将继续增大样本量,并对其余眼底病种进行分析,以期更加全面地评估 AI 对眼底疾病识别的敏感度和准确率。

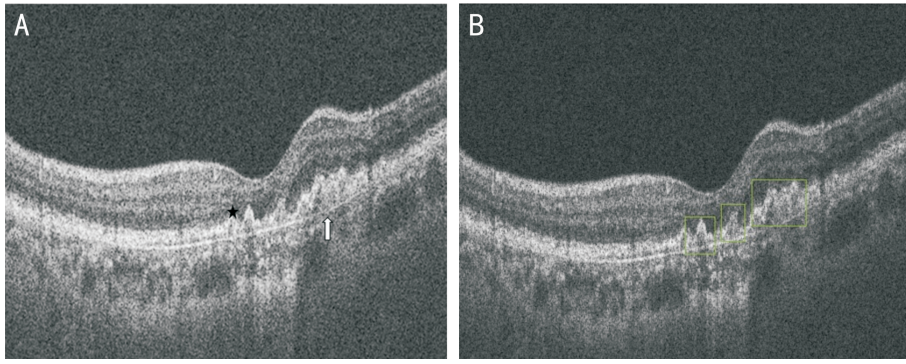


图1 ARMD OCT 图像 A:医生读片:多个玻璃膜疣(黑色五角星),下方 Bruch 膜连续完整(白色箭头);B:AI 读片:多个玻璃膜疣(绿色方框)。

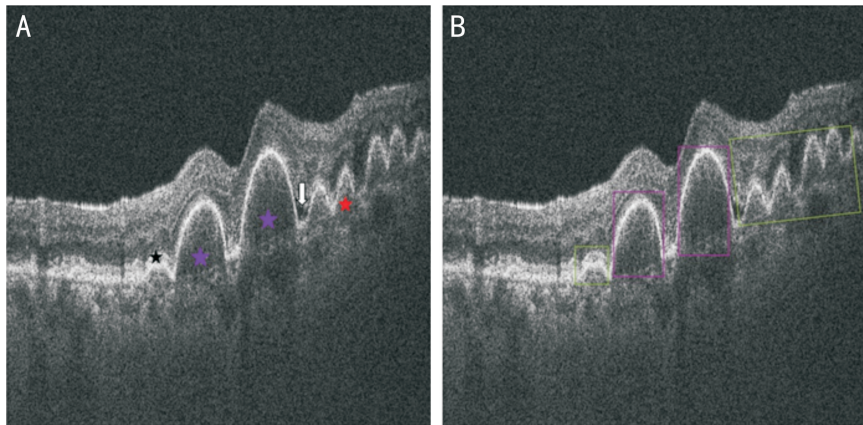


图2 湿性 ARMD OCT 图像 A:医生读片:局部色素上皮水平可见中反射信号隆起病灶(玻璃膜疣,黑色五角星),局部色素上皮连续性破坏,局部隆起呈中等反射(色素上皮脱离,紫色五角星)。局部隆起呈中高反射,Bruch 膜连续性破坏(脉络膜新生血管,红色五角星),两侧可见视网膜下积液(白色箭头);B:AI 读片:玻璃膜疣(绿色方框)及色素上皮脱离(紫色方框)。

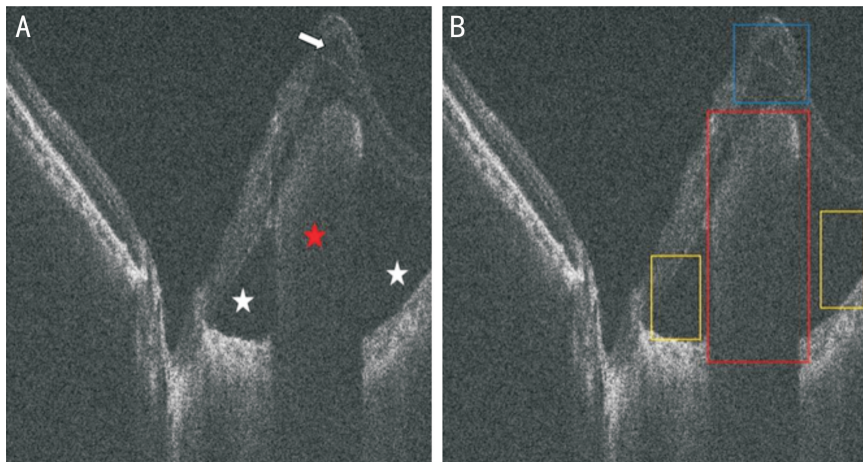


图3 湿性 ARMD OCT 图像 A:医生读片:局部隆起呈中高反射,Bruch 膜连续性破坏(脉络膜新生血管,红色五角星),两侧可见视网膜下积液(白色五角星),病灶上方可见囊样水肿(白色箭头);B:AI 读片:脉络膜新生血管(红色方框)、视网膜下积液(黄色方框)及囊样水肿(蓝色方框)。

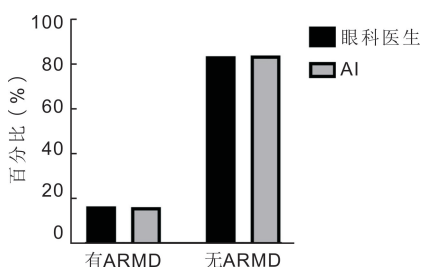


图4 眼科医生与 AI 对 ARMD 识别的比较。

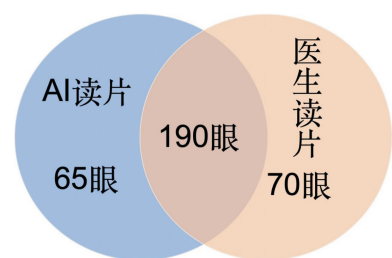


图5 医生读片与 AI 读片结果比较。

参考文献

- 1 Pennington KL, DeAngelis MM. Epidemiology of age-related macular degeneration (AMD); associations with cardiovascular disease phenotypes and lipid factors. *Eye Vis (Lond)* 2016;3:34
- 2 Lee R, Wong TY, Sabanayagam C. Epidemiology of diabetic retinopathy, diabetic macular edema and related vision loss. *Eye Vis (Lond)* 2015;2:17
- 3 Wong YL, Saw SM. Epidemiology of pathologic myopia in Asia and worldwide. *Asia Pac J Ophthalmol (Phila)* 2016;5(6):394-402
- 4 Blasiak J, Pawlowska E, Sobczuk A, et al. The aging stress response and its implication for AMD pathogenesis. *Int J Mol Sci* 2020; 21(22):E8840
- 5 Johnen S, Koutsonas A. Dry AMD-cellular and genetic therapies. *Klin Monbl Augenheilkd* 2019;236(9):1096-1102
- 6 Khanna S, Komati R, Eichenbaum DA, et al. Current and upcoming anti-VEGF therapies and dosing strategies for the treatment of neovascular AMD: a comparative review. *BMJ Open Ophthalmol* 2019;4(1):e000398
- 7 Foot B, MacEwen C. Surveillance of sight loss due to delay in ophthalmic treatment or review: frequency, cause and outcome. *Eye (Lond)* 2017;31(5):771-775
- 8 Bourne RRA, Stevens GA, White RA, et al. Causes of vision loss worldwide, 1990-2010; a systematic analysis. *Lancet Glob Heal* 2013;1(6):e339-e349
- 9 刘杏, 黄晶晶. 光学相干断层扫描仪在我国眼科临床的应用(一). *眼科* 2004;13(4):196-199
- 10 刘杏, 黄晶晶. 光学相干断层扫描仪在我国眼科临床的应用(二). *眼科* 2004;13(5):260-263
- 11 Padhy SK, Takkar B, Chawla R, et al. Artificial intelligence in diabetic retinopathy; a natural step to the future. *Indian J Ophthalmol* 2019;67(7):1004-1009
- 12 Shah P, Mishra DK, Shanmugam MP, et al. Validation of Deep Convolutional Neural Network-based algorithm for detection of diabetic retinopathy - Artificial intelligence versus clinician for screening. *Indian J Ophthalmol* 2020;68(2):398-405
- 13 Voets M, Møllersen K, Bongo LA. Reproduction study using public data of; development and validation of a deep learning algorithm for detection of diabetic retinopathy in retinal fundus photographs. *PLoS One* 2019;14(6):e0217541
- 14 Gargeya R, Leng T. Automated identification of diabetic retinopathy using deep learning. *Ophthalmology* 2017;124(7):962-969
- 15 He J, Cao TY, Xu FP, et al. Artificial intelligence-based screening for diabetic retinopathy at community hospital. *Eye* 2020; 34(3):572-576
- 16 Ren SQ, HeKM, Girshick R, et al. Faster R-CNN: towards real-time object detection with region proposal networks. *IEEE Trans Pattern Anal Mach Intell* 2017;39(6):1137-1149
- 17 Landis JR, Koch GG. The measurement of observer agreement for categorical data. *Biometrics* 1977;33(1):159-174
- 18 MacLure M, Willett WC. Misinterpretation and misuse of the kappa statistic. *Am J Epidemiol* 1987;126(2):161-169
- 19 Krause J, Gulshan V, Rahimy E, et al. Grader variability and the importance of reference standards for evaluating machine learning models for diabetic retinopathy. *Ophthalmology* 2018;125(8):1264-1272
- 20 Stahl A. The diagnosis and treatment of age-related macular degeneration. *Dtsch Arztebl Int* 2020;117(29-30):513-520
- 21 Wong WL, Su XY, Li X, et al. Global prevalence of age-related macular degeneration and disease burden projection for 2020 and 2040; a systematic review and meta-analysis. *Lancet Glob Health* 2014;2(2):e106-e116
- 22 Korb CA, Kottler UB, Wolfram C, et al. Prevalence of age-related macular degeneration in a large European cohort: results from the population-based Gutenberg Health Study. *Graefes Arch Clin Exp Ophthalmol* 2014;52(9):1403-1411
- 23 Brandl C, Breinlich V, Stark KJ, et al. Features of age-related macular degeneration in the general adults and their dependency on age, sex, and smoking: results from the German KORA study. *PLoS One* 2016;11(11):e0167181
- 24 Brandl C, Zimmermann ME, Günther F, et al. On the impact of different approaches to classify age-related macular degeneration: results from the German AugUR study. *Sci Rep* 2018;8(1):8675
- 25 Schuster AK, Wolfram C, Pfeiffer N, et al. Ophthalmology 2019-where do we stand? : An analysis of the treatment situation in Germany. *Ophthalmologie* 2019;116(9):829-837
- 26 Al-Zamil WM, Yassin SA. Recent developments in age-related macular degeneration; a review. *Clin Interv Aging* 2017;12:1313-1330
- 27 Ferris FL, Davis MD, Clemons TE, et al. A simplified severity scale for age-related macular degeneration. *Arch Ophthalmol* 2005; 123(11):1570
- 28 何佳雯, 王莉菲, 张如如, 等. 基于深度学习光学相干断层扫描辅助诊断常见眼底疾病. *中国医学影像技术* 2021;37(8):1229-1233
- 29 陆冬筱, 房文汇, 李玉瑶, 等. 光学相干层析成像技术原理及研究进展. *中国光学* 2020;13(5):919-935
- 30 张明, 周思睿. 把握挑战和机遇:人工智能与眼科诊疗. *中华眼底病杂志* 2021;37(2):93-97