

眼轮匝肌切除联合眼轮匝肌缩短下睑缩肌复位术治疗老年性下睑内翻

方琦琦, 吴婷婷, 邢健强

引用: 方琦琦, 吴婷婷, 邢健强. 眼轮匝肌切除联合眼轮匝肌缩短下睑缩肌复位术治疗老年性下睑内翻. 国际眼科杂志 2022; 22(9):1578-1582

作者单位: (571100) 中国海南省海口市, 海南爱尔新希望眼科医院

作者简介: 方琦琦, 本科, 主治医师, 研究方向: 眼科临床。

通讯作者: 方琦琦. 282245203@qq.com

收稿日期: 2021-10-16 修回日期: 2022-08-11

摘要

目的: 探究眼轮匝肌切除联合眼轮匝肌缩短下睑缩肌复位术治疗老年性下睑内翻患者疗效。

方法: 回顾性分析。选取 2019-06/2021-06 我院收治老年性下睑内翻患者 97 例 175 眼, 依据治疗方式分两组: 对照组 47 例 82 眼接受眼轮匝肌切除术进行治疗, 联合组 50 例 93 眼接受眼轮匝肌切除联合眼轮匝肌缩短下睑缩肌复位术进行治疗。比较两组患者近期疗效、围手术相关指标、手术前后症状与体征评分、手术前后睑裂宽度、睫毛朝向、泪阜显露率、并发症、患者满意度。

结果: 术后 3mo 联合组患者总有效率显著高于对照组 (95% vs 80%, $P=0.004$); 联合组患者手术出血量、手术时间以及住院时间均明显高于对照组 ($P<0.001$); 联合组术后流泪、异物感、畏光以及刺激感症状体征评分均低于对照组 (均 $P<0.001$); 联合组患者手术后睑裂宽度、睫毛朝向、泪阜显露率均高于对照组 (均 $P<0.001$); 联合组患者术后并发症发生率低于对照组 (8% vs 18%, $P=0.032$); 联合组患者术后舒适度、倒睫矫正、瘢痕外观、双眼对称以及外形美观患者满意度评分均高于对照组 (均 $P<0.001$)。

结论: 应用眼轮匝肌切除联合眼轮匝肌缩短下睑缩肌复位术治疗老年性下睑内翻患者安全有效, 可以满足患者美容要求。

关键词: 眼轮匝肌切除; 眼轮匝肌缩短下睑缩肌复位术; 老年性下睑内翻; 近期效果

DOI: 10.3980/j.issn.1672-5123.2022.9.32

Orbicularis oculi muscle resection combined with orbicularis oculi muscle shortening and lower eyelid retractor reduction in the treatment of elderly lower eyelid entropion

Qi-Qi Fang, Ting-Ting Wu, Jian-Qiang Xing

Hainan Aier New Hope Eye Hospital, Haikou 571100, Hainan Province, China

Correspondence to: Qi-Qi Fang. Hainan Aier New Hope Eye Hospital, Haikou 571100, Hainan Province, China. 282245203@qq.com

Received: 2021-10-16 Accepted: 2022-08-11

Abstract

• **AIM:** To investigate the efficacy of orbicularis oculi muscle resection combined with orbicularis oculi muscle shortening and lower eyelid retractor reduction in the treatment of elderly lower eyelid entropion.

• **METHODS:** A retrospective study was conducted among 97 elderly patients (175 eyes) with lower eyelid entropion who admitted to the hospital from June 2019 to June 2021. According to the treatment method, the patients were divided into control group (47 patients of 82 eyes treated with orbicularis oculi muscle resection) and combination group (50 patients of 93 eyes treated with orbicularis oculi muscle resection combined with orbicularis oculi muscle shortening and lower eyelid retractor reduction). The two groups were compared in terms of short-term curative effect, perioperative indexes, scores of symptoms and signs before and after surgery, width of palpebral fissure before and after surgery, direction of eyelashes, exposure rate of lacrimal caruncle, complications, and patient satisfaction.

• **RESULTS:** The total response rate in the combination group was significantly higher than that in the control group (95% vs 80%, $P=0.004$). The intraoperative blood loss, operation time and hospital stay of the combination group were significantly more/longer than those of the control group ($P<0.001$). The scores of symptoms and signs such as lacrimation, foreign body sensation, photophobia and irritation in the combination group after the surgery were significantly lower than those in the control group (all $P<0.001$). After surgery, the width of palpebral fissure, direction of eyelashes and exposure rate of lacrimal caruncle in the combination group were higher than those in the control group ($P<0.001$). The incidence of postoperative complications in the combination group was lower than that in the control group (8% vs 18%, $P=0.032$). The patient satisfaction scores of comfort level, trichiasis correction, scar appearance, eyes symmetry and appearance in the combination group were higher than those in the control group (all $P<0.001$).

• **CONCLUSION:** Orbicularis oculi muscle resection combined with orbicularis oculi muscle shortening and lower eyelid retractor reduction is effective and safe in the treatment of elderly lower eyelid entropion, which can

meet the requirements of the patients.

• **KEYWORDS:** orbicularis oculi muscle resection; orbicularis oculi muscle shortening and lower eyelid retractor reduction; elderly lower eyelid entropion; short-term effect

Citation: Fang QQ, Wu TT, Xing JQ. Orbicularis oculi muscle resection combined with orbicularis oculi muscle shortening and lower eyelid retractor reduction in the treatment of elderly lower eyelid entropion. *Guoji Yanke Zazhi (Int Eye Sci)* 2022; 22(9): 1578-1582

0 引言

老年性睑内翻为老年群体高发眼部疾病之一,其主要发生在下眼睑,其主要是由下睑皮肤松弛与肌无力、眶隔皮肤松弛对于轮匝肌牵引收缩作用欠佳、眼睑后支撑不足以及眶脂肪不足等原因导致^[1-2]。老年性下睑内翻患者较易出现眼睑痉挛、流泪、眼睛畏光以及刺痛等相关感受,不仅会导致患者视力不佳,还会影响面部美观,若不及时接受对症处理,会导致角膜进一步损伤^[3-4]。目前临床上主要采用手术治疗老年性下睑内翻,常用术式包括缝线矫正术、皮肤睑板固定术、眼轮匝肌切除术、眼轮匝肌折叠术等,由于导致下睑内翻原因多样,其手术治疗方案相对较多,单一治疗方案难以达到高效治疗方案^[5-6]。近期生活水平变化使人们对于面部美学要求越来越高,因此老年性下睑内翻手术治疗不仅需要保证治疗效果,还需要满足患者对于面部美学要求,导致临床工作者们需要不断探究更为优异手术方式^[7]。本研究选择医院收治老年性下睑内翻相关资料进行分析,探究眼轮匝肌切除联合眼轮匝肌缩短下睑缩肌复位术用于治疗老年性下睑内翻疗效,为老年性下睑内翻手术治疗方案选择提供参考依据。

1 对象和方法

1.1 对象 回顾性分析。选取 2019-06/2021-06 我院收治老年性下睑内翻患者 97 例 175 眼。纳入标准:(1)患者存在角膜刺激症状如异物感、流泪、畏光甚至疼痛感受,检查可见下眼睑睑缘内卷、睫毛倒向且贴向眼球表面,患者存在角膜上皮细胞损伤,球结膜充血^[8];(2)年龄 ≥ 60 岁;(3)患者各项资料完整。排除标准:(1)存在严重眼睑闭合;(2)伴心脏功能不全者;(3)合并血液系统、感染性疾病或者免疫系统疾病者;(4)伴慢性泪囊炎、青光眼发作期或者急性结膜炎等疾病者。所有患者及家属对治疗方案均知晓同意,并签署知情同意书,本研究通过医院伦理委员会审批通过。

1.2 方法

1.2.1 对照组手术方法 对照组接受眼轮匝肌切除术进行治疗,手术前按照患者下睑内翻情况设计手术切口,手术切口采用亚甲蓝进行标记(图 1A),患者手术选择平卧位,在手术前设计切口部位予以消毒铺巾,局部浸润麻醉应用浓度为 20g/L 盐酸利多卡因以及浓度为 7.5g/L 盐酸布比卡因,按照手术切口标记线将皮肤逐层切开,对皮下组织进行分离处理,使眼轮匝肌完全暴露(图 1B),在外眦位置分离宽度为 5mm 睑板前轮匝肌,分离至近内眦位置以便形成眼轮匝肌条,使眶隔以及睑板下缘暴露。其后继续分离眼轮匝肌瓣,分离至下眶缘结束,将眶隔横行剪开,使 3 块内、中、外脂肪垫暴露,对前方眶隔与脂肪垫予以分离,

脱出眶脂肪应用血管钳夹住,其后应用剪刀剪除,创面予以灼烧止血处理。

1.2.2 联合组手术方法 联合组接受眼轮匝肌切除联合眼轮匝肌缩短下睑缩肌复位术进行治疗,联合组眼轮匝肌切除操作同对照组,在将眶脂肪切除后在其后方找到离断或者松弛下睑缩肌(图 1C),下睑缩肌边缘选择 6-0 可吸收线缝合至睑板下缘,缝合针数为 3~4 针(图 1D)。按照眼睑松弛程度进行睑板前眼轮匝肌缩短,在颞侧眼轮匝肌断端剪掉 3~5mm,颞侧眼轮匝肌应用 6-0 可吸收线在外侧眶骨膜位置予以褥式缝合。叮嘱患者张口后注视头顶方向。肌皮瓣向上牵引并放置在皮肤切口,按照手术切口线位置将多余皮肤去除,皮肤切口选择 6-0 可吸收线予以连续缝合。将角膜保护器取出后确定患眼下睑缘处于角膜下缘,同时睫毛外翘。手术完成后在结膜囊内涂抹抗生素眼膏,应用眼垫予以覆盖后选择绷带进行加压包扎 24h。手术后进行冷敷,第 2d 进行换药,对伤口进行清洁处理,术后 7d 后将皮肤缝线拆除。

1.2.3 观察指标

1.2.3.1 围手术期相关指标 主要包括切除皮肤宽度、手术出血量、手术时间、住院时间。切除皮肤宽度:在患者进行手术前,测量亚甲蓝标记手术切口,以切口宽度最宽位置为准;术中出血量采用碱羟高铁血红素发育异测定,手术前需要在冲洗液收集桶中加入 5U 肝素液,充分搅拌后取 5mL 样本,分光光度计测定吸光度值,依据测定吸光度计算血红蛋白浓度,计算公式为 $349.7 \times \text{吸光度值} \times \text{收集冲洗液量 (mL)} / \text{术前血红蛋白浓度 (g/L)}$ ^[9]。

1.2.3.2 手术前后症状与体征评分 术前与术后 3mo 评估患者睑裂宽度、睫毛朝向、泪阜显露率。依据眼表疾病指数量表(OSDI)^[10]予以评估,主要包括流泪、异物感、畏光以及刺激感等相关症状,各项症状依据症状严重程度评分为 0、1、2、3、4 分,分数越高显示症状越重。患者满意度评分:术后 3mo 应用医院自制量表评估患者对于手术美容满意度,医院自制量表参照文献[11]编制主要包含术后舒适度、倒睫矫正、瘢痕外观、双眼对称以及外形美观 5 个方面美容满意度,按照 Linkert 5 级评分原则予以计分,其中满意度为很好、较好、好、一般以及差分别计分 10、8、6、4、2 分。

1.2.3.3 并发症 统计患者术后眼球出血、眼睑外翻、眼睑位置不当等并发症。

疗效评价^[9]:术后 3mo 依据复查结果评估患者疗效,显效为眼部相关症状消失,下睑与眼球紧贴,眼睑形态优异,眼睑缘弧度良好,下睑牵拉试验显示眼球与眼睑缘中点距离不足 8mm;有效为眼部症状显著改善,下睑与眼球紧贴,眼睑形态与眼睑缘弧度优异,睁眼情况下下睑轻度外翻;无效为眼部症状未见好转,眼睑缘出现角状畸形,下睑睫毛可以触及眼球。总有效率 = (显效 + 有效) 眼数 / 总眼数 $\times 100\%$ 。

统计学分析:采用 SPSS 20.0 软件进行处理,计量资料以均数 \pm 标准差表示,组间比较应用独立样本 *t* 检验,组内比较采用配对 *t* 检验,计数资料以例 (%) 表示,组间比较采用 χ^2 检验, $P < 0.05$ 为差异有统计学意义。

2 结果

2.1 两组患者术前一般资料比较 本研究收治老年性下睑内翻患者 97 例 175 眼,依据治疗方式分两组:对照组 47

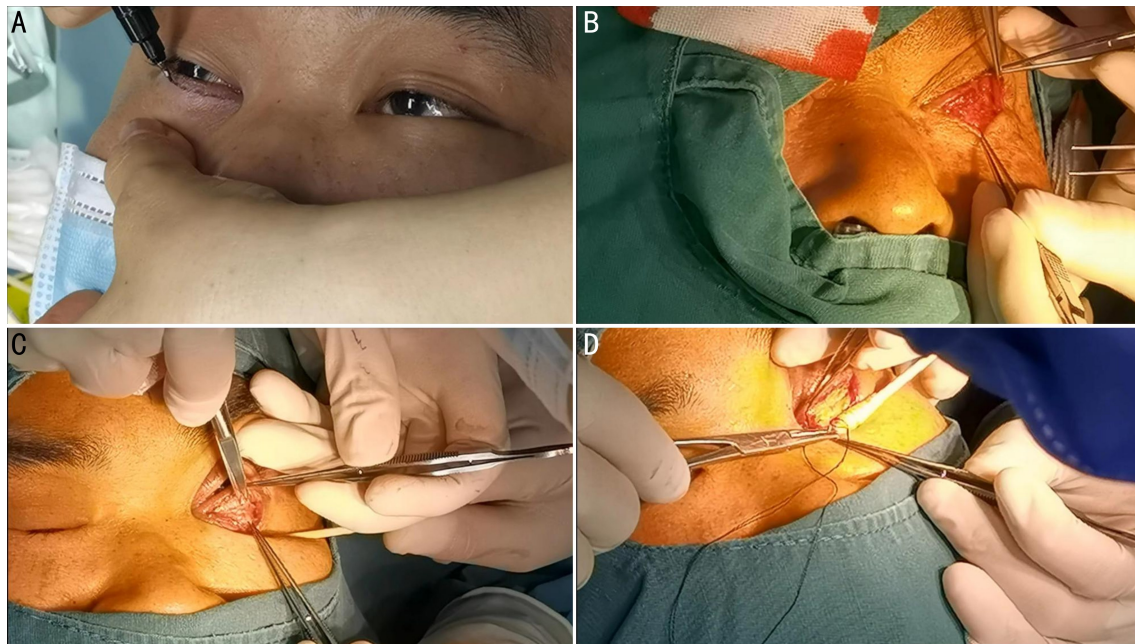


图1 手术方法 A:手术线标记;B:眼轮匝肌分离;C:下睑肌腱膜缩短;D:下睑缩肌缝合。

例82眼接受眼轮匝肌切除术进行治疗,联合组50例93眼接受眼轮匝肌切除联合眼轮匝肌缩短下睑缩肌复位术进行治疗。两组患者一般资料比较差异均无统计学意义($P>0.05$,表1),具有可比性。

2.2 两组患者疗效比较 术后3mo联合组患者总有效率高于对照组,差异有统计学意义($\chi^2=8.246, P=0.004$),见表2。

2.3 两组患者围手术期相关指标比较 两组患者切除皮肤宽度比较差异无统计学意义($P>0.05$),联合组患者手术出血量、手术时间以及住院时间均高于对照组,差异均有统计学意义($P<0.001$),见表3。

2.4 两组患者手术前后症状与体征评分比较 两组患者术后流泪、异物感、畏光以及刺激感评分较术前显著改善,差异均有统计学意义($P<0.001$),联合组患者术后流泪、异物感、畏光以及刺激感评分低于对照组,差异均有统计学意义($P<0.001$),见表4。

2.5 两组患者手术前后眼部睑板腺指标比较 两组患者手术后睑裂宽度、睫毛朝向、泪阜显露率较术前明显改善,差异均有统计学意义($P<0.001$),联合组患者手术后睑裂宽度、睫毛朝向、泪阜显露率高于对照组,差异均有统计学意义($P<0.001$),见表5~7。

2.6 两组患者术后并发症发生率比较 术后3mo联合组患者术后并发症发生率低于对照组,差异有统计学意义($\chi^2=4.595, P=0.032$),见表8。

2.7 两组患者术后满意度比较 术后3mo联合组患者术后舒适度、倒睫矫正、瘢痕外观、双眼对称以及外形美观满意度评分高于对照组,差异均有统计学意义($P<0.001$),见表9。

3 讨论

下睑内翻矫正是临床常见术式,其旨在改善下睑内翻,纠正眼部不适症状,进而保护角膜功能^[12]。下睑内翻选择何种手术进行治疗与其眼睑解剖结构异常以及退行性病变关系密切,目前研究显示下睑内翻发生主要与眼睑松弛、轮匝肌力量强等有关^[13],因此选择合适手术改善眼

睑皮肤松弛以及轮匝肌力量对于改善患者手术治疗效果,提高患者生活质量意义重大。

眼轮匝肌切除经由将下睑松弛皮肤切除,有效改善了眼睑皮肤张力,下睑缘眼轮匝肌切除后可以有效下调痉挛以及睑板上缘张力,尽可能预防睑板上缘内倾,保证下睑缘恢复至正常生理位置^[14-15]。由于眼轮匝肌切除手术方案相对简单,可以明显矫正先天性下睑内翻,但是由于老年性下睑内翻患者存在眼眶、眶隔、眼轮匝肌等松弛,导致其在手术后复发风险相对较高,由于手术切口相对较大,导致患者术后眼部美容美观度不佳,临床上治疗需要与其他术式联用^[16-17]。王俊芳等^[18]研究中退行性下睑内翻患者采用皮肤-眼轮匝肌切除术+睫毛翻转缝合术以及眶脂肪重置术等三种术式进行治疗,治疗远期复发率低,是治疗有美容需求或者存在明显眼袋下睑内翻合适术式。本研究在应用眼轮匝肌切除基础上加用眼轮匝肌缩短下睑缩肌复位术,手术后联合组患者疗效相对较好,症状体征评分、睑裂宽度、睫毛朝向、泪阜显露率均明显优于对照组,显示出联合组治疗疗效优异,分析认为眼轮匝肌切除可以将痉挛睑板前眼轮匝肌分离并切除,降低收缩轮匝肌对于睑缘压力,改善下睑内翻;眼轮匝肌缩短可以有效改善睑板前轮匝肌肌力,进而使睑板下端产生一定压力,促进睑缘恢复至正常,同时缩短轮匝肌存在一定宽度,进而可以黏连眶隔,改善眼睑垂直方向张力;下睑缩肌复位术则经由对松弛下睑缩肌进行分离以及复位,将下睑缩肌固定在睑板下缘,进而改善下睑缩肌肌力,保证睑板支撑稳定,进而矫正眼睑松弛,因此联合组治疗效果相对较好^[19-21]。袁玮等^[22]研究显示眼轮匝肌切除基础上加用眼轮匝肌缩短下睑缩肌复位术用于治疗退行性下睑内翻手术成功率以及复发率优异,可以保证良好持久下睑稳定性。联合组患者术后舒适度、倒睫矫正、瘢痕外观、双眼对称以及外形美观满意度评分高于对照组,表明联合手术可以有效提高手术美容度,分析认为眼轮匝肌切除能够改善轮匝肌力量,眼轮匝肌缩短下睑缩肌复位术可以有效纠正患者皮肤松弛现状,从患者发病原因以及解剖结构方面改

表 1 两组患者术前一般资料比较

分组	例数(眼数)	性别(男/女,例)	年龄($\bar{x}\pm s$,岁)	病程($\bar{x}\pm s$,mo)
联合组	50(93)	28/22	60~81(69.75±7.53)	3~21(13.26±4.16)
对照组	47(82)	23/24	60~79(69.53±8.62)	43~23(13.59±4.34)
χ^2/t		0.485	0.134	0.382
<i>P</i>		0.486	0.894	0.703

注:联合组:接受眼轮匝肌切除联合眼轮匝肌缩短下睑缩肌复位术进行治疗;对照组:接受眼轮匝肌切除术进行治疗。

表 2 两组患者疗效比较

分组	眼数	显效	有效	无效	总有效率
联合组	93	30(32)	58(63)	5(5)	88(95)
对照组	82	19(23)	47(57)	16(20)	66(80)

注:联合组:接受眼轮匝肌切除联合眼轮匝肌缩短下睑缩肌复位术进行治疗;对照组:接受眼轮匝肌切除术进行治疗。

表 3 两组患者围手术期相关指标比较

分组	眼数	切除皮肤宽度(cm)	手术出血量(mL)	手术时间(min)	住院时间(d)
联合组	93	1.51±0.32	38.82±6.75	31.25±6.15	14.16±2.51
对照组	82	1.65±0.29	28.64±6.25	24.79±5.33	10.63±2.37
<i>t</i>		1.674	7.694	5.513	7.112
<i>P</i>		0.097	<0.001	<0.001	<0.001

注:联合组:接受眼轮匝肌切除联合眼轮匝肌缩短下睑缩肌复位术进行治疗;对照组:接受眼轮匝肌切除术进行治疗。

表 4 两组患者手术前后症状与体征评分比较

分组	眼数	流泪				异物感			
		术前	术后 3mo	<i>t</i>	<i>P</i>	术前	术后 3mo	<i>t</i>	<i>P</i>
联合组	93	3.02±0.79	1.84±0.42	13.792	<0.001	3.08±0.68	1.77±0.26	19.709	<0.001
对照组	82	2.95±0.83	2.20±0.65	4.169	<0.001	3.14±0.72	2.51±0.63	6.399	<0.001
<i>t</i>		0.426	5.975			0.422	7.644		
<i>P</i>		0.671	<0.001			0.674	<0.001		

分组	眼数	畏光				刺激感			
		术前	术后 3mo	<i>t</i>	<i>P</i>	术前	术后 3mo	<i>t</i>	<i>P</i>
联合组	93	3.03±0.52	1.86±0.33	19.466	<0.001	2.91±0.67	1.68±0.33	17.395	<0.001
对照组	82	3.05±0.61	2.09±0.53	11.546	<0.001	2.97±0.60	2.03±0.59	10.831	<0.001
<i>t</i>		0.174	2.582			0.464	3.634		
<i>P</i>		0.862	0.011			0.644	<0.001		

注:联合组:接受眼轮匝肌切除联合眼轮匝肌缩短下睑缩肌复位术进行治疗;对照组:接受眼轮匝肌切除术进行治疗。

表 5 两组患者手术前后睑裂宽度比较

分组	眼数	术前	术后 3mo	<i>t</i>	<i>P</i>
联合组	93	22.95±2.16	28.33±2.08	17.945	<0.001
对照组	82	23.08±2.47	26.34±2.19	9.592	<0.001
<i>t</i>		0.276	4.590		
<i>P</i>		0.783	<0.001		

注:联合组:接受眼轮匝肌切除联合眼轮匝肌缩短下睑缩肌复位术进行治疗;对照组:接受眼轮匝肌切除术进行治疗。

表 6 两组患者手术前后睫毛朝向比较

分组	眼数	术前	术后 3mo	<i>t</i>	<i>P</i>
联合组	93	6.79±2.15	96.53±10.15	103.180	<0.001
对照组	82	6.64±2.07	82.37±8.24	100.714	<0.001
<i>t</i>		0.350	7.515		
<i>P</i>		0.727	<0.001		

注:联合组:接受眼轮匝肌切除联合眼轮匝肌缩短下睑缩肌复位术进行治疗;对照组:接受眼轮匝肌切除术进行治疗。

表 7 两组患者手术前后泪阜显露率比较

分组	眼数	术前	术后 3mo	<i>t</i>	<i>P</i>
联合组	93	0.26±0.05	0.85±0.16	39.733	<0.001
对照组	82	0.27±0.06	0.62±0.14	23.995	<0.001
<i>t</i>		0.894	7.515		
<i>P</i>		0.374	<0.001		

注:联合组:接受眼轮匝肌切除联合眼轮匝肌缩短下睑缩肌复位术进行治疗;对照组:接受眼轮匝肌切除术进行治疗。

善治疗效果,并保证患者对于美容要求。联合组患者术后并发症发生率显著低于对照组(8% vs 23%),显示联合手术方案安全性优异。但是本研究中联合组患者手术出血量、手术时间以及住院时间均显著高于对照组,分析认为其可能是由于眼轮匝肌切除联合眼轮匝肌缩短下睑缩肌复位术增加了手术难度,导致术中出血量、手术时间增加。手术期间我们发现:患者主要为老年群体,多存在心血管疾病、高血压等疾病,手术前需要接受检查,积极进行基础

表8 两组患者术后并发症发生率比较

分组	眼数	眼球出血	眼睑外翻	眼睑位置不当	睑球分离	并发症发生率
联合组	93	2(2)	1(1)	3(3)	1(1)	7(8)
对照组	82	2(2)	3(4)	5(6)	5(6)	15(18)

注:联合组:接受眼轮匝肌切除联合眼轮匝肌缩短下睑缩肌复位术进行治疗;对照组:接受眼轮匝肌切除术进行治疗。

表9 两组患者术后满意度比较

分组	例数	术后舒适度	倒睫矫正	瘢痕外观	双眼对称	外形美观
联合组	50	8.11±0.72	8.33±0.57	8.11±0.73	8.16±0.53	8.47±0.32
对照组	47	6.89±0.76	7.19±0.71	6.91±0.68	7.02±0.79	7.20±0.60
<i>t</i>		8.119	8.745	8.363	8.392	13.116
<i>P</i>		<0.001	<0.001	<0.001	<0.001	<0.001

注:联合组:接受眼轮匝肌切除联合眼轮匝肌缩短下睑缩肌复位术进行治疗;对照组:接受眼轮匝肌切除术进行治疗。

疾病治疗,手术后接受针对性护理;手术应该在距离下睑缘1.5mm位置作切口,同时需要在近外眦位置120°方向向外下方延长,其有助于切除多余皮肤,促进了手术伤口愈合,有助于减轻术后瘢痕发生;手术期间将眶隔打开后可以将眶脂肪部分切除,其有助于暴露下睑缩肌,但是眶脂肪切除要适量,以避免发生下睑退缩;手术期间需要完全游离眼轮匝肌,按照患者眼睑松弛程度确定轮匝肌缩短长度,缩短长度应为3~5mm,手术期间需要仔细观察睑缘位置,保证其处于轻度外翻或者正常状态,睫毛远离角膜,保证睑缘弧度流畅。

综上,老年性下睑内翻采用眼轮匝肌切除联合眼轮匝肌缩短下睑缩肌复位术治疗疗效优异,可以有效改善患者下睑内翻现状,减轻患者手术后并发症发生,可以保证患者治疗效果以及美容效果,临床应用优异。但是由于随访时间相对较短,本研究仅评估了患者手术后3mo疗效,联合术式用于老年性下睑内翻远期疗效尚不明确,需要进一步研究,其将是后续研究重点。

参考文献

- 1 Tan N, Wang ZQ, Ren HH, et al. Clinical effect of the anterior Fascia of tarsus tightening combined with lower eyelid blepharoplasty for senile entropion. *Ann Plast Surg* 2021;87(1):12-15
- 2 Wang Y, Yuan Y, Pang L, et al. The upper eyelid levator weakening procedure for the correction of severe cicatricial entropion caused by trachoma. *Ann Palliat Med* 2020;9(6):4113-4118
- 3 Li T, Liu HP, Wang JQ, et al. Role of orbicular oculi muscle resection in double eyelid surgery to correct ptosis of young adults: a retrospective review in 121 Chinese patients. *Ann Plast Surg* 2021;86(3):257-264
- 4 Sendul SY, Dirim B, Atılgan CU, et al. Anterior tarsal flap rotation combined with anterior lamellar reposition in the repair of cicatricial upper eyelid entropion. *Arq Bras Oftalmol* 2018;81(1):47-52
- 5 Phelps PO, Wladis EJ, Meyer DR. Association of Involutional Lower Eyelid Entropion with Reduced Upper Eyelid Position Relative to the Corneal Light Reflex; Quantification of Facial Asymmetry. *Ophthalmic Plast Reconstr Surg* 2018;34(5):467-471
- 6 Shin HY, Chu M, Kim JH, et al. Surgical feasibility of curtler-beard reconstruction for large upper eyelid defect. *J Craniofac Surg* 2019;30(7):2181-2183
- 7 Asti M, Nardi S, Barsotti G. Surgical management of bilateral, upper and lower eyelid entropion in 27 Shar Pei dogs, using the Stades forced granulation procedure of the upper eyelid only. *N Z Vet J* 2020;68(2):

- 112-118
- 8 美国眼科学会编.中华医学会眼科学分会编译.眼科临床指南.北京:人民卫生出版社2006:360-361
- 9 施朝龄,常喜华,王金国,等.短期大剂量应用非那雄胺对经尿道前列腺切除术术中出血量的影响. *中国老年学杂志* 2007;27(20):2001-2003
- 10 Jordan DR, Anderson RL. The aponeurotic approach to congenital ptosis. *Ophthalmic Surg* 1990;21(4):237-244
- 11 岳绍梅.眼轮匝肌折叠缩短联合眼袋切除术与眼睑皮肤轮匝肌切除术治疗老年性睑内翻患者的效果比较. *河南医学研究* 2020;29(31):5844-5846
- 12 Phelps PO, Wladis EJ, Meyer DR. Association of involutional lower eyelid entropion with reduced upper eyelid position relative to the corneal light reflex; quantification of facial asymmetry. *Ophthalmic Plast Reconstr Surg* 2018;34(5):467-471
- 13 Galindo - Ferreiro A, de Prado Otero DS, Marquez PIG, et al. Recurrent and recalcitrant upper lid cicatricial entropion following combined chemotherapy: Clinical and pathology correlation. *Saudi J Ophthalmol* 2022;35(4):347-349
- 14 Oh TS, Min K, Song SY, et al. Upper eyelid platinum weight placement for the treatment of paralytic lagophthalmos: a new plane between the inner septum and the levator aponeurosis. *Arch Plast Surg* 2018;45(3):222-228
- 15 兰东怡,朱佩文,闵幼兰,等. MGD患者老年性上睑内翻两种手术矫正方法效果. *中国老年学杂志* 2019;39(4):842-845
- 16 石文卿,孙铁,朱佩文,等.老年性睑板腺功能障碍患者下睑内翻的两种术式疗效对比. *眼科新进展* 2018;38(11):1041-1044
- 17 Patrocinio TG, Patrocinio LG, Patrocinio JA. Effect of orbicularis muscle resection during blepharoplasty on the position of the eyebrow. *Facial Plast Surg* 2018;34(2):178-182
- 18 王俊芳,胡海林.两种术式治疗老年性下睑内翻倒睫的临床疗效比较. *中国现代医学杂志* 2021;31(9):94-96
- 19 Sun WY, Yin NB, Song T, et al. A practical technique combining orbicularis oculi muscle resection-based epicanthoplasty and orbicularis-tarsus fixation double-eyelid plasty for cosmetic blepharoplasty. *J Plast Reconstr Aesthet Surg* 2019;72(12):2009-2016
- 20 谢瞻,孙红,丁宇华.两种手术方式治疗退行性下睑内翻伴眼睑松弛的疗效比较. *国际眼科杂志* 2018;18(2):379-381
- 21 张冰杰,曾高.下睑缩肌与下睑板折叠固定行下睑缘下置术. *中华整形外科杂志* 2018;34(3):226-229
- 22 袁玮,张健,张旭乡.联合手术方式治疗退行性下睑内翻的疗效. *首都医科大学学报* 2020;41(6):986-990