

# 地塞米松对玻璃体积血兔视网膜病理变化的影响

曾原<sup>1</sup>, 陈晓冬<sup>2</sup>, 谢伯林<sup>1</sup>, 杨建宇<sup>1</sup>, 韩渊慧<sup>1</sup>

作者单位:<sup>1</sup>(650032)中国云南省昆明市,中国人民解放军昆明总医院眼科中心;<sup>2</sup>(723000)中国陕西省汉中市中心医院眼科  
作者简介:曾原,女,硕士,主治医师,研究方向:屈光不正、眼外伤。

通讯作者:谢伯林,男,教授,主任,研究方向:眼外伤、眼底病。  
bolin-xie@tom.com

收稿日期:2009-09-09 修回日期:2009-10-12

## Effect of dexamethasone on rabbit retinal pathological changes following vitreous hemorrhage

Yuan Zeng<sup>1</sup>, Xiao-Dong Chen<sup>2</sup>, Bo-Lin Xie<sup>1</sup>, Jian-Yu Yang<sup>1</sup>, Yuan-Hui Han<sup>1</sup>

<sup>1</sup>Eye Center, Kunming General Hospital of Chinese PLA, Kunming 650032, Yunnan Province, China; <sup>2</sup>Department of Ophthalmology, Central Hospital of Hanzhong City, Hanzhong 723000, Shaanxi Province, China

Correspondence to: Bo-Lin Xie. Eye Center, Kunming General Hospital of Chinese PLA, Kunming 650032, Yunnan Province, China. bolin-xie@tom.com

Received:2009-09-09 Accepted:2009-10-12

### Abstract

• AIM: To observe the effect of dexamethasone (Dxm) on pathological changes of rabbit retina after vitreous hemorrhage.

• METHODS: Twenty-four white rabbits were randomly divided into normal saline control group (A), vitreous hemorrhage group (B) and Dxm treatment group (C), each with 8 rabbits. Group A was intravitreally injected 0.2mL physiological saline. Group B and group C were intravitreally injected 0.2mL autologous blood. Group A and B were given physiological saline 3mL/kg and group C was given Dxm 3mg/kg at 1<sup>st</sup>, 24<sup>th</sup> and 48<sup>th</sup> hour after injection. Two rabbits (4 eyes) in each group were randomly killed on the 3<sup>rd</sup>, 7<sup>th</sup>, 14<sup>th</sup> and 21<sup>st</sup> day after animal model was established.

• RESULTS: Group A at all time points, group B on the 3<sup>rd</sup>, 7<sup>th</sup> day and group C on the 3<sup>rd</sup>, 7<sup>th</sup> and 14<sup>th</sup> day were retinal eumorphism. In group B, retinal ganglion cells and inner nuclear layer cell showed hydropic degeneration on 14<sup>th</sup> day and it was found that not only inner limiting membrane became thick and injury, but also retinal ganglion cells, inner nuclear layer, outer nuclear layer, inner and outer segments of photoreceptor showed hydropic degeneration on 21<sup>st</sup> day. In group C, it was

found retinal ganglion cells, inner nuclear layer showed hydropic degeneration on 21<sup>st</sup> day.

• CONCLUSION: Vitreous hemorrhage can cause hydropic degeneration of retina. Dxm can relieve the hydropic degeneration of retinal cells following vitreous hemorrhage.

• KEYWORDS: dexamethasone; retina; vitreous hemorrhage

Zeng Y, Chen XD, Xie BL, et al. Effect of dexamethasone on rabbit retinal pathological changes following vitreous hemorrhage. *Int J Ophthalmol (Guji Yanke Zazhi)* 2010;10(1):48-50

### 摘要

目的:观察地塞米松(dexamethasone, Dxm)对兔玻璃体积血后视网膜病理变化的影响。

方法:白兔24只,随机分为实验对照组(A),积血组(B)和Dxm干预组(C),每组8只。A组玻璃体内注入生理盐水0.2mL, B组、C组玻璃体内注入自体血0.2mL;注入后1,24,48h, A和B组给予生理盐水3mL/kg, C组给予Dxm 3mg/kg。分别于造模后3,7,14,21d随机处死每组中的2兔4眼观察视网膜病理变化。

结果:A组所有时间点, B组3,7d, C组3,7,14d视网膜形态正常。B组14d神经节细胞、内丛状层水样变性;21d视网膜内界膜不完整,内、外核层细胞和光感受器内、外节水样变性。C组21d神经节细胞染色变淡,内丛状层、内核层水样变性。

结论:玻璃体积血可引起视网膜细胞水样变性, Dxm可缓解玻璃体积血后视网膜水样变性。

关键词:地塞米松;视网膜;玻璃体积血

DOI:10.3969/j.issn.1672-5123.2010.01.014

曾原,陈晓冬,谢伯林,等.地塞米松对玻璃体积血兔视网膜病理变化的影响.国际眼科杂志2010;10(1):48-50

### 0 引言

玻璃体是重要的屈光间质,玻璃体积血是眼外伤及其它多种眼病的常见并发症之一。血液聚积在玻璃体腔内,会对玻璃体和视网膜产生损害,而机体的反应将逐渐清除血液及其分解产物<sup>[1]</sup>。目前关于玻璃体积血对视网膜影响的研究较少。我们观察地塞米松(dexamethasone, Dxm)对兔玻璃体积血后视网膜组织病理变化的影响。

### 1 材料和方法

1.1 材料 健康日本大耳白兔24只,由昆明医学院实验动物中心提供,雌雄不限,体质量1.8~2.3kg,外眼及眼底检查均正常。采用随机数字表示法随机分为3组:实验对照A组、积血B组、Dxm干预C组,每组8只。地塞米松磷酸钠注射液(天津金耀氨基酸有限公司)。

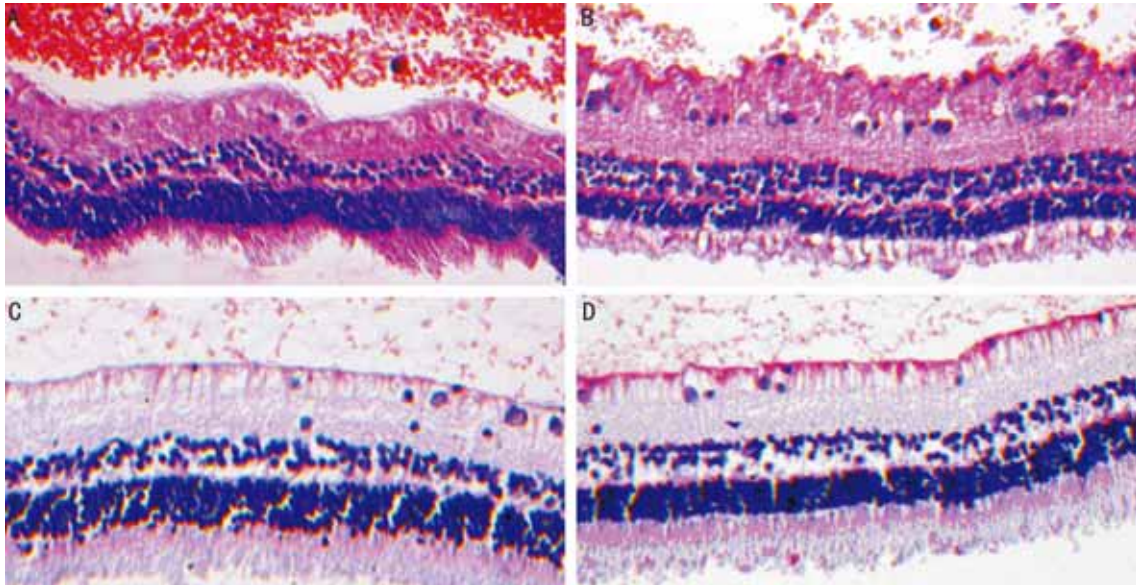


图1 玻璃体积血组与地塞米松干预组兔视网膜病理变化(HE×200) A: 积血组 14d,内界膜有红细胞附着,神经节细胞染色变淡,出现空泡,内丛状层局部变性肿胀,玻璃体腔内可见大量红细胞;B: 积血组 21d,内界膜增厚不完整,有大量红细胞,视神经节细胞染色变淡,出现空泡,内丛状增厚,内外核层细胞排列稀疏,出现水样变性,光感受器内外节水样变性,间质水肿,疏松呈网状,玻璃体腔可见红细胞;C: Dxm 干预组 14d,正常兔视网膜形态;D: Dxm 干预组第 21d,视网膜内界膜有少量红细胞附着,神经节细胞染色变淡,内丛状层水肿增厚,内核层细胞排列稀疏,出现水样变性,细胞排列稀疏,玻璃体腔内可见红细胞。

**1.2 方法** 先以氯霉素滴眼液点双眼,4次/d,共3d。造模前20min用盐酸奥布卡因眼液表面麻醉,并用复方托吡卡胺眼液充分散瞳,2.5g/L氯霉素滴眼液点眼3次。对照组兔用30g/L戊巴比妥钠溶液(30mg/kg)作静脉麻醉,之后迅速行前房穿刺,用1mL注射器,在角膜缘内1mm处水平刺入前房,抽出房水0.2mL,以防止眼压升高,分离颞上方角巩缘球结膜,直视下在角膜缘后2mm处将生理盐水0.2mL入玻璃体中央。积血组和Dxm干预组用1mL注射器抽取耳缘静脉血0.4mL,抽血后立即利用原静脉通道从耳缘iv 30g/L戊巴比妥钠溶液(30mg/kg)作静脉麻醉;之后迅速行前房穿刺,用1mL注射器在角膜缘内1mm处水平刺入前房,抽出房水0.2mL。分离颞上方角巩缘球结膜,直视下在角膜缘后2mm处将耳缘静脉血0.2mL注入玻璃体中央,注射后立即拔出针头,棉球轻压伤口数秒。另一眼的操作相同。在造模成功后1,24,48h,实验对照组和积血组iv生理盐水(3mL/kg),Dxm干预组每只iv Dxm(3mg/kg)。在行前房穿刺及向玻璃体腔注射时均注意针头方向和深度,以免损及晶状体及视网膜。造模成功后3d均滴2.5g/L氯霉素眼液,4次/d。造模后3,7,14,21d随机选取每组2兔4眼,经兔耳缘iv空气20mL,栓塞处死兔子,迅速摘除眼球,在角膜缘后切掉角膜、虹膜、晶状体等眼前节,取材后投入40g/L中性甲醛固定24h,然后用梯度乙醇逐级脱水2h,二甲苯透明,石蜡包埋,经视盘颞侧2mm处纵向作石蜡切片,行HE染色,光镜观察。

## 2 结果

A组3,7,14,21d,视网膜形态正常,结构层次清晰,由里至外分为10层,内界膜完整,神经节细胞最少,约1~2层,大小不一,呈圆形或椭圆形;内核层细胞数量较少,排列成2~4层,外核层细胞数目最多,排列5~7层。B组3,7d视网膜形态正常,结构层次清晰。14d视网膜内界膜有红细胞附着,神经节细胞染色变淡,出现空泡,内丛状层

局部变性肿胀,玻璃体腔内有红细胞(图1A);21d视网膜内界膜增厚,不完整,有大量红细胞附着,视神经节细胞染色变淡,出现空泡,内丛状层增厚,内、外核层细胞排列稀疏,也出现水样变性,光感受器内、外节水样变性,间质水肿,疏松呈网状,并可见玻璃体腔内有红细胞(图1B)。C组3,7,14d视网膜形态正常,结构层次清晰(图1C)。21d视网膜内界膜有少量红细胞附着,神经节细胞染色变淡,内丛状层水肿增厚,内核层细胞排列稀疏,出现水样变性,细胞排列稀疏,玻璃体腔内可见红细胞(图1D)。

## 3 讨论

许多研究表明,玻璃体积血可以造成视网膜损伤,但是玻璃体积血造成视网膜损伤的机制不甚清楚,目前文献报道的机制有:铁离子对视网膜的影响,自由基与脂质过氧化反应,全血或红细胞可刺激视网膜表面的细胞增生,玻璃体积血引起巨噬细胞为主的慢性炎症等<sup>[1,2]</sup>。徐度等<sup>[2]</sup>和王志涛等<sup>[3]</sup>将自体静脉血液0.2mL注入兔眼玻璃体腔内发现玻璃体积血可引起视网膜的神经节细胞和内核层细胞的水样变性。本实验上述结果基本一致。实验对照组第3,7,14,21d,视网膜形态正常,结构层次清晰。玻璃体积血组14d,视网膜内界膜有红细胞附着,神经节细胞染色变淡,出现空泡,内丛状层局部变性肿胀;21d,视网膜内界膜增厚,不完整,视神经节细胞染色变淡,出现空泡,内丛状增厚,内、外核层细胞排列稀疏,也出现水样变性,光感受器内、外节水样变性,间质水肿,疏松呈网状,这说明玻璃体积血可以造成一定程度的视网膜损伤。水样变性作为一种可逆性的病理变化,待病因去除后,可以恢复正常形态,这可解释玻璃体积血早期玻璃体切除术后患者视力恢复较好<sup>[4,5]</sup>。1982年,Anderson等<sup>[6]</sup>首先采用大剂量糖皮质激素治疗外伤性失明有显著疗效后,糖皮质激素类固醇成为视神经视网膜损伤后早期应用最广泛的治疗药物。巢阳等<sup>[7]</sup>认为,欲取得糖皮质激素对视网膜的良好

保护作用,亦宜用大剂量糖皮质激素。其机制是抑制膜的脂质过氧化;增加损伤区血流量;稳定细胞膜的离子通道;作用于特异性糖皮质激素受体,抑制磷脂酶A<sub>2</sub>,从而抑制花生四烯酸的产生。我们在玻璃体积血后即运用了较大剂量的Dxm(3mg/kg),共3次;观察到Dxm干预组在14d还未出现视网膜水样变性,在21d才出现了相对较轻视网膜水样变性,未见内界膜损伤,这说明Dxm在一定程度上可以缓解玻璃体积血后视网膜水样变性。

目前大多数学者认为玻璃体手术是清除玻璃体积血、恢复玻璃体腔透明度、阻断积血对视网膜的毒性损害、治疗眼内并发症、提高复明率的有效手段。沈玺等<sup>[8]</sup>通过临床研究认为挫伤性玻璃体积血的手术时机选择在伤后2~4wk,可减少并发症的发生并获得较好的视力。郭希让等<sup>[9]</sup>认为挫伤性玻璃体积血药物治疗观察的时间为伤后2~3wk,若无明显好转应及时选择玻璃体手术治疗。李九可等<sup>[10]</sup>认为,玻璃体内注射曲安奈德(TA)联合玻璃体切除术治疗玻璃体积血的疗效与单纯玻璃体切除术比较,能在短期内获得更高的最佳矫正视力,并减少眼内炎症反应。总的来说本研究显示大剂量Dxm能缓解玻璃体积血后早期视网膜的水样变性,为玻璃体积血的临床治疗提供一个新的思路,可能会对后一步的手术治疗效果提供一个较好的辅助,但是其具体病理生理机制、远期的疗效、应用的安全性及适用的范围,尚需要进一步研究。

#### 参考文献

- 1 李凤鸣. 中华眼科学(中册). 第2版. 北京:人民卫生出版社 2004: 2253-2254
- 2 徐度,蔡用舒,惠延年,等. 玻璃体出血对视网膜组织的脂质过氧化损伤. 眼外伤职业眼病杂志 1989;11(2):89-91
- 3 王志涛,宋琳,孙坚. 玻璃体积血兔视网膜的病理变化. 医学临床研究 2004;23(11):1744-1745
- 4 Roters S, Szurman P, Hermes S, et al. Outcome of combined penetrating keratoplasty with vitreoretinal surgery for management of severe ocular injuries. *Retina* 2003;23(1):48-56
- 5 Simon J, Sood S, Yoon MK, et al. Vitrectomy for dense vitreous hemorrhage in infancy. *J Pediatr Ophthalmol Strabismus* 2005;42(1): 18-22
- 6 Anderson RL, Panje WR, Gross CE. Optic nerve blindness following blunt forehead trauma. *Ophthalmology* 1982;89(5): 445-455
- 7 巢阳,袁俭. 大剂量的地塞米松治疗兔视网膜冲击伤. 眼科新进展 2000;4(20):138-139
- 8 沈玺,冯佩丽,谢冰. 挫伤性玻璃体积血的临床分析. 上海第二医科大学学报 2005;25(6):612-614
- 9 郭希让,郭浩轶,李蕴随,等. 挫伤性玻璃体积血的手术时机与效果. 中华眼科杂志 2003;39(7):419-421
- 10 李九可,李毓敏,沈丽萍,等. 玻璃体内注射曲安奈德联合玻璃体切除术治疗玻璃体积血. 眼科研究 2007;25(10):775-777