

老年中心性浆液性脉络膜视网膜病变的光学影像学表现

周才喜,张胜娟,苑志峰,杨 荣,李瑞峰

作者单位:(054001)中国河北省邢台市眼科医院激光造影室
作者简介:周才喜,毕业于广西医科大学,硕士研究生,副主任,
主治医师,研究方向:眼底病。
通讯作者:周才喜. eyeczhou@sina.com.cn
收稿日期:2009-12-17 修回日期:2010-01-11

Optical imaging features of elderly central serous chorioretinopathy

Cai-Xi Zhou, Sheng-Juan Zhang, Zhi-Feng Yuan,
Rong Yang, Rui-Feng Li

Department of Laser Imaging, Xingtai Eye Hospital, Xingtai
054001, Hebei Province, China

Correspondence to: Cai-Xi Zhou. Department of Laser Imaging,
Xingtai Eye Hospital, Xingtai 054001, Hebei Province, China.
eyeczhou@sina.com.cn

Received:2009-12-17 Accepted:2010-01-11

Abstract

- AIM: To observe the optical imaging features of the elderly central serous chorioretinopathy (CSC).
- METHODS: The clinical data of 17 cases (18 eyes) of elderly patients with CSC diagnosed by fundus fluorescein angiography (FFA), indocyanine green angiography (ICGA) and optical coherence tomography (OCT) were analyzed retrospectively during Jan. 2008-Jun. 2009.
- RESULTS: The elderly patients had the same FFA, ICGA and OCT changes with the middle-aged patients with CSC, but also had some of its own characteristic changes. (1) The FFA found the rate of the typical RPE leakage form such as "smoke" or "ink stain" was seldom, only 39%. The other 11 eyes (61%) showed diffuse retinal pigment epithelial lesion; (2) The ICGA found there were some other changes which differentiated from the CSC, such as the serous pigment epithelium detachment (PED), polyp-like choroidal vessel dilation, and choriocapillaris atrophy; (3) The (Fourier Domain) FD-OCT also found some other changes besides the CSC lesions, including nodular eminence of the RPE layer corresponding to drusen, multifocal retinal atrophy, and the (inner and outer segment) IS/OS layer atrophy partly.
- CONCLUSION: The elderly patients with CSC has complex changes in optical imaging, and it can be easily confused with age-related macular degeneration. The FFA and ICGA combined with OCT examination are helpful for diagnosis.
- KEYWORDS: elderly; central serous chorioretinopathy; diagnosis; optical coherence tomography; fundus fluorescein angiography; indocyanine green angiography

Zhou CX, Zhang SJ, Yuan ZF, *et al.* Optical imaging features of elderly central serous chorioretinopathy. *Int J Ophthalmol (Guji Yanke Zazhi)* 2010;10(2):336-338

摘要

目的:观察老年中心性浆液性脉络膜视网膜病变(central serous chorioretinopathy, CSC)的光学影像学表现。

方法:回顾性分析 2008-01/2009-06 在我科经眼底荧光血管造影(fundus fluorescein angiography, FFA)、吲哚菁绿血管造影(indocyanine green angiography, ICGA)及光相干断层扫描(optical coherence tomography, OCT)共同确诊的 17 例 18 眼老年 CSC 患者的临床资料。

结果:老年 CSC 患者具有与中青年患者相同的 FFA, ICGA 及 OCT 改变;也具有一些其独自的特征性改变,主要表现为:(1) FFA 检查发现 CSC 病变所表现的典型 RPE 渗漏形式,如“炊烟”状或“墨渍”样少见,仅占 39%;其他 11 眼(61%)均表现为扩散性视网膜色素上皮病变;(2) ICGA 检查发现其黄斑部还合并一些其他改变,如多灶性浆液性色素上皮脱离(pigment epithelium detachment, PED),息肉样脉络膜血管扩张,脉络膜毛细血管萎缩等;(3) FD-OCT 检查发现其黄斑部也合并一些其他改变,如玻璃膜疣引起的 RPE 结节状隆起,多灶性视网膜萎缩,及 IS/OS 层的局部缺失等。

结论:老年 CSC 患者的光学影像学表现复杂,容易与老年性黄斑变性相混淆,同步 FFA 及 ICGA 检查联合 OCT 检查有助于确诊。

关键词:老年性;中心性浆液性脉络膜视网膜病变;诊断;光相干断层扫描;FFA;ICGA

DOI:10.3969/j.issn.1672-5123.2010.02.047

周才喜,张胜娟,苑志峰,等.老年中心性浆液性脉络膜视网膜病变的光学影像学表现.国际眼科杂志 2010;10(2):336-338

0 引言

中心性浆液性脉络膜视网膜病变(central serous chorioretinopathy, CSC),简称中浆病,是眼底常见病,多见于 20~45 岁的健康青壮年,60 岁以上老年人少见。由于 60 岁以上的老年人眼底往往合并有豹纹状眼底,玻璃膜疣,色素上皮色素及色素沉着,色素上皮脱离(pigment epithelium detachment, PED),脉络膜毛细血管萎缩等改变,病情较中青年患者复杂,容易与老年性黄斑变性(AMD)混淆。而眼底荧光血管造影(fundus fluorescein angiography, FFA)、脉络膜吲哚菁绿造影(indocyanine green angiography, ICGA)检查和光相干断层扫描(optical coherence tomography, OCT)检查是当代用于诊断眼底疾病的常见方法,因此,熟练掌握这些老年 CSC 患者的眼底光学影像学表现,以便能准确做出诊断,让患者及时得到有效治疗非常重要。为此,我们回顾性分析了 2008-01/2009-06 在我科经 FFA, ICGA 及 OCT 共同确诊的 17 例老年 CSC 患者的临床资料,并报告如下。

1 对象和方法

1.1 对象 选择 60 岁以上的 CSC 患者 17 例 18 眼, 其中男 15 例, 女 2 例; 单眼发病 16 例, 双眼发病 1 例; 年龄 60~74(平均 64.88)岁。病程 15d~6mo。矫正视力 0.02~0.4, 平均 0.15。

1.2 方法 所有患者均接受了国际标准视力表, 裂隙灯显微镜, 散瞳下直、间接检眼镜检查。并用日本 Kowa 公司生产的 nonmyd α -D 非散瞳眼底照相机行眼底彩色拍照。用 Heidelberg 公司生产的共焦激光扫描眼底血管造影仪(HRA-2)行同步 FFA 和 ICGA 检查。用 Topcon 公司的 3D OCT-1000 对患眼眼底后极部行水平线性扫描, 扫描深度 2mm, 扫描面积 6mm \times 6mm, 扫描模式 512 \times 128。且分析图片时, 每次均将 FFA, ICGA 图像分次导入到 3D OCT-1000 图像分析系统, 对图像进行点对点对比分析。由 2~3 名医生集体阅读眼底彩图, FFA, ICGA 及 OCT 检查结果, 通过反复对比, 认真辨读做出诊断。重点观察黄斑部视网膜、色素上皮(RPE)及脉络膜毛细血管的各种异常光学影像学改变, 包括神经上皮浆液性脱离部位、范围, RPE 渗漏点的数量、部位及形态, 以及 PED, 玻璃膜疣、脉络膜血管改变情况等。

2 结果

2.1 眼底所见 在 17 例 18 眼中 7 例 7 眼(39%)的黄斑部可见圆形或类圆形视网膜浆液性隆起灶, 范围为 1.0~4.0PD 大小不等, 其中 5 眼视网膜隆起灶以外的视网膜有斑片状色素紊乱灶分布; 其余 10 例 11 眼(61%)黄斑部无明显的视网膜浆液性隆起灶, 仅表现为视网膜色素紊乱, 颜色发灰, 伴浆液性小色素上皮脱离灶分布; 此外, 13 眼(72%)眼底后极部还有黄白色玻璃膜疣分布。

2.2 FFA 及 ICGA 所见 FFA 检查中 17 例 18 眼中 7 例 7 眼(39%)在 FFA 早、中期黄斑部可见到典型的 RPE 活动性渗漏点, 其中 1 眼呈炊烟状, 6 眼呈墨渍状。3 眼为 1 个渗漏点, 4 眼为 2~3 个渗漏点。所有的 RPE 渗漏点均位于水肿区内或其边缘, 其中 3 眼的渗漏点位于黄斑拱环内。其余 10 例 11 眼(61%)表现为扩散性视网膜色素上皮病变, 于 FFA 早期表现为多灶性斑驳状强荧光, 后期有 1~10 个不等的 RPE 微漏点出现, 呈轻微渗漏, 视网膜组织轻度强荧光着色。此外, 18 眼中有 11 眼(61%)还可见到 1 个到多个 PED 病灶呈强荧光储留, 其中 5 眼(45%)的 RPE 渗漏点位于 PED 灶边缘。ICGA 早期 17 例 18 眼(100%)后极部均可见脉络膜血管充盈迟缓或局部扩张灶; RPE 渗漏点对应处有脉络膜血管的局部扩张, 呈斑片状强荧光, ICGA 后期斑片状强荧光弥散性减弱, 而 RPE 渗漏点处强荧光相对更明显。其中 8 眼(44%)在 ICGA 早期同时可见 1 个或数个小片状脉络膜毛细血管萎缩灶分布, 呈相对弱荧光; 18 只患眼(100%)在 ICGA 晚期均有 1 个或多个弱红外荧光灶分布, 且数量比 ICGA 早期显示的脉络膜毛细血管萎缩灶多。此外, FFA 显示有 PED 灶存在的 11 眼, 其中 9 眼(82%)的 PED 灶均呈弱红外荧光, 另外 2 眼(18%)在 ICGA 早期 PED 灶内可以清楚看到环形或结节状脉络膜血管轮廓, 后期这些血管内染料排空呈弱荧光。

2.3 FD-OCT 所见 FD-OCT 扫描中, 17 例 18 眼(100%)的黄斑部均可见到深浅不一的浆液性神经上皮脱离, 其中 7 眼合并有神经上皮变薄及 IS/OS 层的局部缺失。通过与 FFA 对比分析, 发现 18 只患眼(100%)的 RPE 渗漏点对应处在 OCT 扫描中都有 PED 灶存在, 其中 17 眼在 RPE

渗漏外还有多个大小不一的 PED 灶存在。此外, 通过与 FFA 及 ICGA 图像对比, 发现有 PED 灶的 11 眼(包括 ICGA 早期显示有清晰的脉络膜血管轮廓的 2 眼)在 OCT 检查中均为浆液性 RPE 脱离, 无 CNV 团块状强反光物质存在。18 眼在 ICGA 晚期呈弱红外荧光像的部位在 OCT 扫描中均有 IS/OS 层的局部紊乱或缺失。眼底有玻璃膜疣的 13 只患眼(72%)在 OCT 扫描中均有 RPE 的局部隆起或轻度脱离, 或 RPE 光带紊乱, 其中 7 眼伴 IS/OS 层光带紊乱。

3 讨论

随着社会老龄化及现代生活节奏的改变, 60 岁以上的老年 CSC 患者逐渐增多。由于 60 岁以上的老年人往往合并有白内障, 眼底也多合并有豹纹状眼底、黄斑部玻璃膜疣、色素上皮脱色素及色素沉着灶、色素上皮脱离、脉络膜毛细血管的萎缩等改变; 单靠检眼镜检查不容易确诊, 临床上误诊率较高。本组患者 17 例 18 眼中 13 眼(72%)合并有玻璃膜疣, 7 例首诊时诊断为干性 AMD 或老年性白内障。FFA 和 ICGA 检查是一种平面的光学影像学检查, OCT 是一种剖面光学影像学检查, 这两种检查相互结合, 可以详细地观察到眼底的各种细微改变, 为临床诊断提供可靠依据, 减少临床上的误诊率和漏诊率。通过回顾性分析这组经 FFA, ICGA, FD-OCT 确诊的老年 CSC 患者的临床资料, 并反复、仔细地阅读他们的光学影像学图片, 我们发现老年 CSC 患者具有和中青年患者一些相同的光学影像学改变特点, 表现为: (1) FFA 中均有典型的 RPE 活动性渗漏点或 RPE 微漏点存在^[1]; (2) ICGA 检查中所有患眼 CSC 病变区域内均有脉络膜血管的充盈迟缓或局部扩张, 且 RPE 渗漏点处的脉络膜血管局部扩张, 后期有渗漏^[2]; (3) FD-OCT 检查中均有神经上皮的浆液性脱离, RPE 渗漏点处有 PED 灶存在^[3]。此外, 还发现本组老年 CSC 患者有一些不同于中青年患者的光学影像学特点。(1) FFA 检查中, 典型的 RPE 渗漏形式如“炊烟”状或“墨渍”样少见, 仅占 39%, 11 眼(61%)表现为扩散性视网膜色素上皮病变, 即眼底有多灶性的 RPE 色素脱失、萎缩、色素增生、RPE 微渗漏点或伴神经上皮脱离的相应改变, 在 FFA 中表现为斑驳状强荧光, 仅到后期有部分 RPE 出现轻微渗漏, 视网膜组织轻度强荧光着色。(2) 综合 FFA 和 ICGA 及 OCT 检查, 我们发现除 RPE 漏点处对应 PED 灶外, FFA 和 ICGA 检查还发现 11 眼 RPE 渗漏点外有多个 PED 灶存在, OCT 检查还发现 17 眼 RPE 渗漏点外有多个 PED 灶存在。且 ICGA 检查还进一步发现其中 9 眼(82%)的 PED 灶呈弱红外荧光, 而另外 2 眼(18%)在 ICGA 早期 PED 灶内可以清楚看到环形或结节状脉络膜血管轮廓, 后期血管内染料排空呈弱荧光。但 OCT 检查发现该部位并无团块状强光反射物质存在, 不支持 CNV, 因此我们认为这是由于老年人眼底黄斑部脉络膜血管异常扩张所致。孙祖华等^[4]曾对一组 50 岁以上患者 PED 的眼底特征进行了详细观察, 并依据 ICGA 特征将 PED 分为伴发脉络膜新生血管(CNV)的 PED、伴发特发性息肉样脉络膜血管病变(PCV)的 PED、伴发 CNV 和 PCV 的 PED 以及非血管性 PED。依据本组病例的 ICGA 及 OCT 特点, 考虑可能是伴发 PCV 性 PED。(3) 结合 ICGA 及 OCT 检查, 我们发现 ICGA 早期显示有脉络膜毛细血管萎缩的 8 眼, 在 OCT 检查中均有神经上皮明显变薄, 同时伴 IS/OS 层的局部缺失, 其中 7 眼发生在神经上皮脱离灶内, 有 2 眼神经上皮脱离区域外也同时存在, 分析原因, 认为前者

是由于老年 CSC 没能及时得到正确诊断和治疗,导致神经上皮和 RPE 长期处于分离状态造成的;后者是由于老年人黄斑部色素上皮功能减退所出现的继发改变。此外,ICGA 晚期显示的弱红外荧光灶,在 OCT 检查中也均有 IS/OS 层的紊乱或局部缺失。根据李瑞峰等^[5]观察到的 ICGA 晚期图像反转现象,他认为 ICGA 晚期呈弱红外荧光像改变是由于该部位 RPE 细胞功能不健康,不能吞噬或结合晚期渗漏至脉络膜血管间质内的染料分子造成的。可见,老年 CSC 患者眼底的 RPE 细胞功能障碍和 IS/OS 层缺失也是一种普遍现象。

综上所述,老年 CSC 患者的光学影像学表现比中青年患者的复杂,单纯一种检查不易将其与 AMD 区分开来。为此,我们建议必要时应将 FFA,ICGA 及 OCT 这 3 种检查

联合起来,这样它们可以相互弥补,提高老年 CSC 的诊断率。

参考文献

- 1 阳桥生. 中心性浆液性视网膜脉络膜病变眼底荧光造影特点. 眼科新进展 2005;25(3):268-269
- 2 刘晓玲,林冰,瞿佳. 中心性浆液性脉络膜视网膜病变的吲哚青绿和荧光素眼底血管造影. 中华眼底病杂志 2000;16(1):14-16
- 3 周才喜,杨荣,刘志强,等. 中心性浆液性脉络膜视网膜病变神经上皮脱离区的频域光相干断层扫描观察. 中华眼底病杂志 2009;25(3):169-171
- 4 孙祖华,文峰,陈艳丽,等. 50 岁以上患者视网膜色素上皮脱离的眼底特征分析. 中华眼底病杂志 2006;22(4):224-227
- 5 李瑞峰,杨荣,李成泉,等. 吲哚青绿眼底血管造影晚期图像反转现象的观察. 中华眼底病杂志 2007;23(6):441-442

· 病例报告 ·

黄斑中心凹赘生物 1 例

禹海,杜春光,于静

作者单位:(110015)中国辽宁省沈阳市,沈阳军区总医院眼科
作者简介:禹海,医学博士,主治医师,研究方向:眼底病、眼外伤。
通讯作者:禹海. yh7242@126.com
收稿日期:2009-09-15 修回日期:2009-12-08

禹海,杜春光,于静. 黄斑中心凹赘生物 1 例. 国际眼科杂志 2010;10(2):338

1 病例报告

患者,女,24岁。因双眼视力下降 1mo 就诊于 2009-02-25 来我院就诊。眼部检查:视力:右 0.2,-2.25DS 矫正至 1.0,左:0.3,-2.00DS 矫正至 1.0。双眼前节未见异常。眼底:视盘界清,色淡红,视网膜未见出血及渗出,黄斑中心凹可见点状黄白色物,反光弥散。黄斑区未见异常。视野:右眼相对中心暗点。左眼:未见异常。频域光学相干断层扫描(OCT)检查(图 1):双眼黄斑中心小凹可见纺锤状物,右眼稍大。测量数值:右眼,垂直径:193 μ m,水平径:108 μ m;左眼,垂直径:67 μ m,水平径:89 μ m。分层扫描见赘生物源自神经纤维/内界膜层。追问既往史无特殊。患者父母、弟弟、姑及姨共 5 人检查未发现相似眼底改变。6mo 后复诊,眼底及 OCT 无明显改变。诊断:双眼黄斑中心凹赘生物。治疗无特殊,嘱患者自测 Amsler 表,定期复诊。

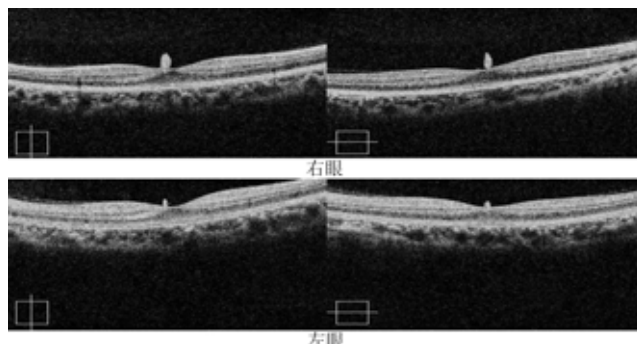


图 1 频域光学相干断层扫描检查。

2 讨论

查阅大量书籍及英文文献,未发现类似病例报告,故诊断未明,暂以黄斑中心凹赘生物称之。由于患者视力较佳,造影未发现异常,因近视度数加深而就诊时发现,因而考虑可能为双眼先天性异常。其家族内 5 人检查均未发现类似病变,考虑可能无遗传性因素。由于胚胎早期视网膜节细胞大量聚集,早期黄斑高于视网膜平面^[1],后期节细胞渐向周边扩散,形成中心凹。至出生时黄斑部发育仍未完成,节细胞及内核层向外迁移未结束,Chievitz 层未完全消失。由于 OCT 证实病变由视网膜内层起源,因而考虑赘生物可能是中心小凹部节细胞层迁移终止而其他部位继续向外迁移所致,然而最终诊断证实需要依靠病理检查。治疗无特殊,嘱患者定期复诊,观察赘生物是否变化。

参考文献

- 1 Paul L, Kaufman Md, Albert Alm Md, et al. Adler's physiology of the eye: Clinical application. St Louis: Mosby 2003:319-343