

半量维替泊芬光动力学疗法治疗急性中心性浆液性脉络膜视网膜膜病变

宣懿, 赵培泉, 彭清

基金项目: 中国上海市重点学科建设资助项目(No. S30205)
作者单位: (200092) 中国上海市, 上海交通大学医学院附属新华医院眼科
作者简介: 宣懿, 女, 在读硕士研究生, 研究方向: 眼底病。
通讯作者: 彭清, 博士后, 主任医师, 教授, 硕士研究生导师, 研究方向: 眼底病. 2006peng@gmail.com
收稿日期: 2010-02-03 修回日期: 2010-03-11

Half-dose verteporfin photodynamic therapy for acute central serous chorioretinopathy

Yi Xuan, Pei-Quan Zhao, Qing Peng

Foundation item: Shanghai Leading Academic Discipline Project, China (No. S30205)
Department of Ophthalmology, Xinhua Hospital, Shanghai Jiaotong University School of Medicine, Shanghai 200092, China
Correspondence to: Qing Peng, Department of Ophthalmology, Xinhua Hospital, Shanghai Jiaotong University School of Medicine, Shanghai 200092, China. 2006peng@gmail.com
Received: 2010-02-03 Accepted: 2010-03-11

Abstract

• **AIM:** To evaluate the efficacy of photodynamic therapy (PDT) with half-dose verteporfin for treating acute central serous chorioretinopathy (CSC).
• **METHODS:** Twelve eyes of 12 patients diagnosed with acute CSC from Apr. 2009 to Sep. 2009 received one single session of PDT using half-dose ($3\text{mg}/\text{m}^2$) verteporfin. All eyes were imaged by three-dimensional optical coherence tomography (3D-OCT) before and 1 week, 4, 12 weeks and 3 months after PDT to observe the resolution of subretinal fluid (SRF). fundus fluorescense angiography (FFA), indocyanine green angiography (ICG), and fundus autofluorescence (FAF) were applied to measure the visual acuity (VA) and angiographic changes before and 4, 12 weeks after PDT to evaluate the reliability and effectiveness of PDT.
• **RESULTS:** Before PDT, 12 eyes presented serous neuroepithelial detachment in 3D-OCT image, showed indbot diffusion or smokestack phenomenon in FFA, and revealed dilated and tortuous choroidal vessels with diffuse hyperpermeability in ICG pictures. After one week, 3D-OCT showed that SRF was absorbed in 6 eyes. Four weeks after PDT, 9 eyes had complete resolution of SRF; 7 eyes showed a complete absence, and 3 eyes reduction of fluorescein leakage in FFA; the calibers of originally dilated and tortuous choroidal vessels appeared normal in

9 eyes and narrower in 3 eyes as shown in ICG; abnormal autofluorescence had almost resolved in all eyes. Twelve weeks after PDT, 11 eyes had complete resolution of SRF, only one eye unchanged; all eyes showed absence of fluorescein leakage in angiographic graphs and dots of hypoautofluorescence with uniform size and fluorescent intensity in the leak site. The mean VA improved from 0.43 to 0.8, with 2 eyes unchanged. None of the patients developed any systemic adverse event associated with the operation in the follow-up period.

• **CONCLUSION:** PDT with half-dose verteporfin is effective and safe in treating acute CSC.

• **KEYWORDS:** acute central serous chorioretinopathy; photodynamic therapy; fundus fluorescense angiography

Xuan Y, Zhao PQ, Peng Q. Half-dose verteporfin photodynamic therapy for acute central serous chorioretinopathy. *Int J Ophthalmol (Guji Yanke Zazhi)* 2010;10(4):760-763

摘要

目的: 观察半量维替泊芬光动力学疗法 (photodynamic therapy, PDT) 治疗急性中心性浆液性脉络膜视网膜膜病变 (central serous chorioretinopathy, CSC) 的短期疗效。
方法: 2009-04/2009-09 确诊为急性 CSC 患者 12 例 12 眼, 行单次半量维替泊芬 ($3\text{mg}/\text{m}^2$) 光动力学治疗, 术前和术后 1, 4, 12wk 进行三维光学相干断层扫描 (3D-OCT) 的检测, 且于术前、术后 4wk 和 12wk 进行视网膜荧光造影 (FFA)、脉络膜血管造影 (ICG) 和眼底自发荧光 (FAF) 检查, 观察治疗的有效性和安全性。
结果: 术前 3D-OCT 均显示浆液性神经上皮脱离, 造影中均存在墨迹样或炊烟样的渗漏及脉络膜血管扭曲扩张弥漫荧光渗漏; 术后 1wk, 3D-OCT 有 6 眼的视网膜下积液吸收; 术后 4wk 时有 9 眼在 OCT 中显示渗液完全吸收, 7 眼在 FFA 中显示荧光渗漏消失, 3 眼渗漏减轻, 9 眼在 ICG 中显示扭曲扩张的脉络膜血管管径恢复正常, 3 眼管径略改善, 且 9 眼在术前渗漏点处的异常自发荧光基本恢复正常; 术后 12wk, 仅有 1 例视网膜下积液仍未完全吸收, 余 11 眼渗液均完全吸收, 12 眼在造影中均未显示异常荧光渗漏, 在 FAF 上显示在原有浆液性脱离区域内出现点片状散在强自发荧光点。治疗后 12wk, 视力从术前平均 0.43 升高至 0.8, 其中 2 眼视力术后无明显变化。随访期间 12 眼均未见任何不良反应。
结论: 半量维替泊芬 PDT 治疗急性 CSC 短期内安全有效。
关键词: 急性中心性浆液性视网膜脉络膜病变; 光动力学疗法; 荧光造影

DOI: 10.3969/j.issn.1672-5123.2010.04.052

宣懿,赵培泉,彭清. 半量维替泊芬光动力学疗法治疗急性中心性浆液性脉络膜视网膜病变. 国际眼科杂志 2010; 10(4): 760-763

0 引言

中心性浆液性视网膜脉络膜病变(central serous chorioretinopathy, CSC)是一类以眼底后极部出现局限性浆液性视网膜神经感觉层脱离为特征的常见黄斑疾病,多见于男性青壮年。尽管该病具有自限性倾向,大多数在3~6mo浆液可自行吸收,视力也会有所提高,但部分患者会残留病灶区或病灶周围的视野中视物变暗即对比敏感度下降的症状,而且许多患者容易复发以至于病程往往迁延不愈,多次反复后可在后极部形成广泛的色素上皮继发性改变,导致永久性视力减退^[1]。因此,对于强烈希望尽快恢复视功能的患者采取早期干预治疗尤为重要^[2]。脉络膜正常血循环受阻导致脉络膜血管扭曲扩张出现高渗透性是CSC的主要发病机制^[3,4]。近年来的临床和动物研究提示,维替泊芬光动力学疗法(photodynamic therapy, PDT)能选择性封阻异常扭曲扩张的脉络膜血管以减少浆液的渗出,已被应用于CSC的治疗。尽管PDT治疗CSC已取得较好临床疗效,但传统剂量的治疗不可避免地会产生诸如治疗区域的色素上皮层细胞大片萎缩、脉络膜严重缺血和产生继发性新生血管等并发症^[5,6],因此通过减少药物剂量治疗慢性CSC以减少这些并发症的发生已见诸多文献报道,且均取得良好临床结果^[7,8],但针对急性CSC的治疗报道甚少。我们从2009-04/2009-09确诊为CSC的25例患者中选取强烈希望尽快恢复视力、病程<2mo、视力逐步下降、病灶位于中心凹或旁中心凹区域内的12例进行半量维替泊芬光动力学疗法治疗,治疗后已观察3mo,取得了较好的临床效果如下。

1 对象和方法

1.1 对象 2009-04/2009-09确诊为急性CSC且病灶位于中心凹或旁中心凹区域内的患者12例12眼,男7例7眼,女5例5眼,年龄29~62(平均43.8)岁,视力0.12~0.6(平均0.43),PDT治疗前发病时间5~91(平均47.25)d。所有患者均未采取除PDT以外的其他任何治疗。术前12例患眼在3D-OCT中均显示不同程度的浆液性视网膜神经上皮层脱离,视网膜下间隙的脱离高度为220~585(平均314) μm ,其中2例伴有色素上皮层隆起脱离(pigment epithelium detachment, PED);FFA可见患眼黄斑中心凹或旁中心凹部位在造影早期出现渗漏点,中后期呈墨迹样或炊烟样渗漏荧光伴增强扩散,其中2例在荧光渗漏点鼻侧和上方可见类圆形、边界清晰的直径约为1PD的强荧光区域,荧光强度随造影过程延长而逐渐增强,并持续到造影晚期,但大小及形态始终不变;ICG显示基本与FFA病灶相对应处的脉络膜血管扭曲扩张且此处于造影中晚期也出现荧光渗漏;FFA上显示的荧光渗漏点在自发荧光图像上呈现出强或弱的异常荧光,病程短于2wk的多表现为弱荧光,病程在2~8wk者多呈现为强荧光。

1.2 方法 根据患者体表面积,静脉注入半量即3mg/m²的维速达尔(Visudyne, Novartis AG, Bulach, Switzerland),8min内注射完毕,并于开始输注药物后15min时,通过激光裂隙灯用60mW/cm²的光照强度、50J/cm²的光照剂量

和波长为689nm的光斑覆盖并照射ICG中显示的扩张扭曲的高渗透性异常脉络膜血管83s,激光光斑直径1000~1730(平均1236) μm 。术后嘱患者注意避光48h。治疗后1,4和12wk行3D-OCT的检测以观测视网膜下液的吸收情况,并在治疗前及治疗后4,12wk行FFA,ICG和FAF的检测以观察病灶处荧光渗漏和异常扭曲扩张的脉络膜血管的恢复情况,以及色素上皮细胞功能变化情况。

2 结果

2.1 3D-OCT 术后1wk,12眼中有6眼视网膜下积液吸收,其余6眼变化不明显;术后4wk,共有9眼视网膜下积液全部吸收,1眼部分吸收,仅有2眼变化不明显;术后12wk,11例患眼视网膜下积液全部吸收但仍有1眼的视网膜下液仅部分吸收(图1A~D)。

2.2 FFA及ICG 术后4wk,12眼中有7眼FFA显示的荧光渗漏完全消失,4眼渗漏减轻,1眼渗漏无变化;ICG中显示有9眼的扭曲扩张的脉络膜血管管径恢复正常、高渗透性消失,3眼改善;术后12wk,所有患眼的荧光渗漏均完全消失,且脉络膜血管的扭曲和扩张均恢复(图2A~F)。

2.3 自发荧光 术后4wk,12眼中有9眼原先渗漏病灶处的强或弱的异常自发荧光强度恢复正常;术后12wk,除有1眼仍在病灶处存在异常荧光以外,其余眼均恢复正常荧光强度,且所有患眼在原有浆液性脱离区域内出现点片状散在强自发荧光点。

2.4 视力变化 治疗术后12wk随访时,视力从术前平均0.43升高至0.8,有1眼视力明显提高9行,从术前的0.2提高至术后的1.2。未发现术后视力低于术前的病例,只有2眼视力术后无明显变化,术前分别为0.12和0.2,术后分别为0.12和0.3。

2.5 复发及不良反应 所有患眼经单次PDT后,至12wk随访时,3D-OCT,FFA,ICG和FAF均未见复发,半数患者已随访到6mo,也未见复发,眼底及视力保持稳定,同时未见激光斑治疗处的明显视网膜色素上皮破坏、继发性脉络膜新生血管形成等与治疗相关的并发症。

3 讨论

急性CSC的治疗目前仍存在争议。尽管它是一种自限性的眼底疾病,即使未经治疗,约70%的患者于3~6mo左右时间中心视力可恢复至接近正常,但随着病程的不断延长,渗漏病灶局部及周围的视网膜细胞及其下方的视网膜色素上皮(retinal pigment epithelium, RPE)细胞由于渗出液的长期浸泡作用而发生了细胞功能和代谢的紊乱,使之与视细胞外节的正常定向性生理嵌合连接小带即使在解剖结构上已复位,但是细胞及代谢功能却不能恢复正常,导致视觉质量的恢复较差。故CSC患者,尤其对于那些急需缩短病程、尽快恢复视觉质量以满足工作需要的患者,在早期还是应该进行干预性治疗,使视网膜下的渗出液尽快吸收,视细胞功能和代谢的损伤减少到最小。理想的急性CSC治疗方案应是在保证治疗安全的前提下能尽快提高患者视力、缩短病程以及降低复发率。传统的热激光凝固疗法曾被认为是最有效的治疗CSC的方法,视网膜下积液可于光凝后2~6wk消退,视力也可短时间内恢复。然而该疗法仅利用激光热效应封闭RPE上的渗漏处,却无法降低异常脉络膜血管的血流,且会对病灶邻近组织造成非选择性凝固坏死从而形成一些诸如长期的中

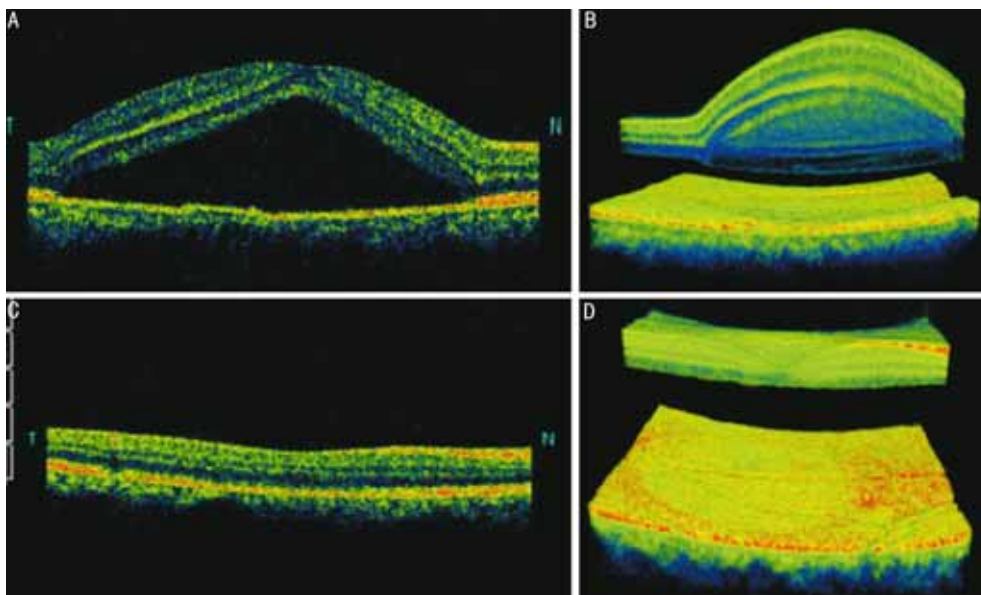


图1 急性 CSC 患者 OCT 图 A:治疗前二维 OCT;B:治疗前三维 OCT;C:治疗后 12wk 二维 OCT;D:治疗后 12wk 三维 OCT。

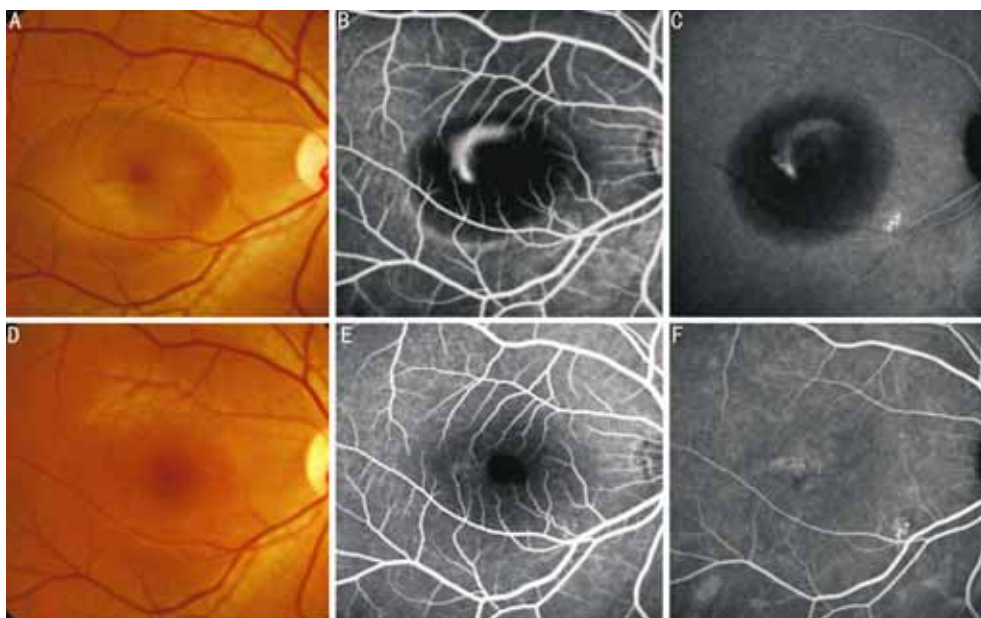


图2 急性 CSC 患者 FFA 和 ICG 图 A:治疗前眼底彩照;B:治疗前 FFA;C:治疗前 ICG;D:治疗后 12wk 眼底彩照;E:治疗后 12wk 时 FFA 图;F:治疗后 12wk 时 ICG 图。

心暗点、对比敏感度下降、继发性脉络膜新生血管(choroidal neovascularization, CNV)等不良反应,另外中心凹下和旁中心凹区域的渗透点不能用此方法,因此就限制了此方法的应用^[9,10]。

光动力学疗法是一种将光敏剂(维替泊芬)经静脉注射后,可于 8~15min 左右时间选择性地积聚在富含低密度脂蛋白(low density lipoprotein, LDL)受体的组织和细胞中,并用特殊的非热能激光(冷激光)选择性照射该部位从而破坏异常细胞的新型治疗方法。在眼科领域中,由于异常新生血管内皮细胞表面高表达 LDL 受体, PDT 就能通过局部光化学损伤对其产生直接封闭作用而对病灶周围组织不造成损害,因此该项技术主要被应用于诸如黄斑变性等各种原因引起的 CNV 类疾病,并已就维替泊芬药物剂量等治疗参数制定了相关指南^[11]。近年来,国内外学者开始探索应用上述指南中规定的全剂量维替泊芬(6mg/m²) PDT 治疗急、慢性 CSC,并已取得较好临床疗

效,如:视网膜下积液不同程度吸收,神经上皮层脱离尽快恢复,异常扭曲扩张的脉络膜血管恢复正常,且视功能也有相应程度提高;与此同时,严重的 RPE 细胞萎缩、脉络膜缺血和继发性 CNV 等并发症的出现也已见报道^[12]。PDT 治疗 CSC 的机制目前尚未明确,大量动物实验显示异常扩张的脉络膜毛细血管内皮细胞上也含有 LDL 受体,只是其受体浓度明显低于 CNV 内皮细胞表面的 LDL 受体,因此 PDT 在治疗 CSC 时不会如治疗 CNV 类疾病一般,通过造成脉络膜血管的闭塞以达到治疗目的;而是可能通过激发一系列免疫调节机制促使异常扩张扭曲的脉络膜血管发生重构,最终使该血管的管径解剖结构恢复正常,病灶局部的血流速度及流量也相应恢复正常,液体便不会再渗出。整个过程几乎不会加重局部脉络膜组织的缺血、发生 RPE 细胞萎缩或形成继发性 CNV。由此推测,激光波长、光照剂量、光照强度、光照持续时间以及药物剂量等任何一个参数的过量,均会导致“治疗过度”,使病灶

血管因发生闭塞而引起某些不良反应^[6,13,14],其中,药物剂量与疗效的相关性最大。基于这种机制,许多学者开展了使用降低维替泊芬剂量治疗 CSC 的研究,如:Lai 等^[15]和 Chan 等^[16,17]采用半量维替泊芬静脉注射的 PDT 方法治疗急、慢性 CSC 患者,均取得了较好的临床效果,且无一例不良反应发生;Zhao 等^[18]和游志鹏等^[19]仅使用了 1/3 的剂量进行治疗,也取得了满意疗效。

我们采用了半量维替泊芬静脉注射后行 PDT 治疗急性 CSC,通过术后 12wk 内短时间的观察,发现 75% 的患眼在术后 4wk OCT 中显示的视网膜下积液消失,造影中渗漏也大部分消退,扭曲扩张的脉络膜血管也明显改善;至术后 12wk 时,83.3% 的患眼视力恢复至发病前的视力。仅有 1 例在 12wk 复查时影像学结果提示视网膜下积液仅部分吸收,但荧光造影中无渗漏。分析其原因,虽然全剂量的维替泊芬注射后经 PDT 治疗有可能损伤脉络膜血管内皮细胞,从而使血管内皮生长因子(vascular endothelial growth factor, VEGF)升高,进一步有可能破坏 RPE 细胞之间的紧密连接所形成的外屏障的完整性,但我们仅使用了半剂量的维替泊芬进行治疗,故由上述原因导致治疗效果不佳的可能性很小。详细询问病史,得知此患者在发病之前和治疗期间均有严重的不良精神因素刺激,经常出现焦虑、烦躁、失眠、悲痛等情绪波动,从而使病变长期不愈合。据此我们推测,CSC 的发病机制中,中枢神经系统调控失调可能与疾病的发生、发展和愈合过程的长短有直接的相关性,当然深入的机制还有待更深入的探究。我们还发现,至随访 12wk 时,2 例合并有 PED 的患眼病灶色素上皮层的脱离均已完全恢复,1 眼视力提高 3 行,由 0.4 恢复至 0.8;而另 1 眼视力却几乎无改善,仍保留在 0.5。结合国内外某些学者的研究^[17,20],我们认为,CSC 患者的视力预后与治疗前视力、年龄、病程长短以及有无伴发 PED 等密切相关,其确切的原因尚需进一步探讨。

总之,我们的研究表明,使用半剂量维替泊芬静脉注射后行光动力学疗法治疗急性 CSC 短期内具有良好的临床疗效,且未见并发症的发生。目前,针对 PDT 治疗急性或慢性 CSC 仍处于探索阶段,具体在发病的哪个阶段采用哪种治疗方案可使疗效更佳、副作用更少,还有待进一步的深入探索。

参考文献

- 1 Wang M, Munch IC, Hasler PW, et al. Central serous chorioretinopathy. *Acta Ophthalmol* 2008;86(2):126-145
- 2 Mudvari SS, Goff MJ, Fu AD, et al. The natural history of pigment epithelial detachment associated with central serous chorioretinopathy. *Retina* 2007;27(9):1168-1173
- 3 Inoue R, Sawa M, Tsujikawa M, et al. Association between the efficacy of photodynamic therapy and indocyanine green angiography findings for central serous chorioretinopathy. *Am J Ophthalmol* 2010;

- 149:441-446
- 4 Komatsu H, Young-Devall J, Peyman GA, et al. Choriocapillary blood propagation in normal volunteers and in patients with central serous chorioretinopathy. *Br J Ophthalmol* 2009;Epub ahead of print
- 5 Kim SW, Oh J, Oh IK, et al. Retinal pigment epithelial tear after half fluence PDT for serous pigment epithelium detachment in central serous chorioretinopathy. *Ophthalmic Surg Lasers Imaging* 2009;40(3):300-303
- 6 Lee PY, Kim KS, Lee WK. Severe choroidal ischemia following photodynamic therapy for pigment epithelial detachment and chronic central serous chorioretinopathy. *Jpn J Ophthalmol* 2009;53(1):52-56
- 7 Cervera E, Montero J, Torralba C, et al. Low dose photodynamic therapy for chronic central serous chorioretinopathy. *Arch Soc Esp Oftalmol* 2008;83(9):526
- 8 Ruiz-Moreno JM, Lugo FL, Armada F, et al. Photodynamic therapy for chronic central serous chorioretinopathy. *Acta Ophthalmol* 2009;Epub ahead of print
- 9 赵晓霞,王丽丽. 氩激光治疗中心性浆液性视网膜脉络膜病变 56 例临床分析. *国际眼科杂志* 2008;8(9):1951-1952
- 10 Hiram Y, Tsujikawa A, Gotoh N, et al. Alterations of retinal pigment epithelium in central serous chorioretinopathy treated by laser photocoagulation. *Jpn J Ophthalmol* 2007;51(6):477-478
- 11 Eandi CM, Ober MD, Freund KB, et al. Selective photodynamic therapy for neovascular age-related macular degeneration with polypoidal choroidal neovascularization. *Retina* 2007;27(7):825-831
- 12 Yang CS, Chen KC, Lee SM, et al. Photodynamic therapy in the treatment of choroidal neovascularization complicating central serous chorioretinopathy. *J Chin Med Assoc* 2009;72(9):501-505
- 13 Reibaldi M, Boscia F, Avitabile T, et al. Low-fluence photodynamic therapy in longstanding chronic central serous chorioretinopathy with foveal and gravitational atrophy. *Eur J Ophthalmol* 2009;19(1):154-158
- 14 Reibaldi M, Cardascia N, Longo A, et al. Standard-fluence versus low-fluence photodynamic therapy in chronic central serous chorioretinopathy: a nonrandomized clinical trial. *Am J Ophthalmol* 2010;149(2):307-315
- 15 Lai TY, Chan WM, Li H, et al. Safety enhanced photodynamic therapy with half dose verteporfin for chronic central serous chorioretinopathy: a short term pilot study. *Br J Ophthalmol* 2006;90(7):869-874
- 16 Chan WM, Lai TY, Lai RY, et al. Half-dose verteporfin photodynamic therapy for acute central serous chorioretinopathy: one-year results of a randomized controlled trial. *Ophthalmology* 2008;115(10):1756-1765
- 17 Chan WM, Lai TY, Lai RY, et al. Safety enhanced photodynamic therapy for chronic central serous chorioretinopathy: one-year results of a prospective study. *Retina* 2008;28(1):85-93
- 18 Zhao MW, Zhou P, Xiao HX, et al. Photodynamic therapy for acute central serous chorioretinopathy: the safe effective lowest dose of verteporfin. *Retina* 2009;29(8):1155-1161
- 19 游志鹏,毛新帮,赵菊莲,等. 小剂量维替泊芬联合光动力学疗法治疗迁延性 CSC. *国际眼科杂志* 2009;9(1):166-168
- 20 Moon JW, Yu HG, Kim TW, et al. Prognostic factors related to photodynamic therapy for central serous chorioretinopathy. *Graefes Arch Clin Exp Ophthalmol* 2009;247(10):1315-1323