

醉下超声乳化白内障手术的优点,而忽视其缺点,是不恰当的。上方球周麻醉联合表面麻醉可以有效避免:(1)单纯表面麻醉的麻醉程度低、作用时间短的缺点;(2)结膜下浸润麻醉的术后结膜反应;(3)球后麻醉的黑矇、球后积血、眼球固定和术后上睑下垂。

因此,我们认为如果没有高档的超声乳化设备和熟练的超声乳化技术,采用上方球周麻醉联合表面麻醉使白内障手术更安全,优于其它麻醉方式,建议在如下情况下行白内障手术时选用:白内障囊外摘除手术;需要同时行其它联合手术的白内障手术病例;处于学习阶段的眼科手术医生;向超声乳化术过渡的白内障手术医生。

#### 参考文献

- 1 施玉英. 现代白内障治疗. 北京:人民卫生出版社 2006:119
- 2 吕建平,岳文杰. 表面麻醉下超声乳化术 117 例临床分析. 国际眼科杂志 2009;9(6):1082-1083
- 3 喻双文,陈德明. 上半球周麻醉下行白内障人工晶状体植入术的探讨. 医学理论与实践 2005;18(8):938-939
- 4 Lake D, mearza A, Ionides A. Consequence of perforation during peribulbar anesthesia in an only eye. *J Cataract Refract Surg* 2003;29(11):2234-2235
- 5 盘如刚,陈晓明,李茅. 改良式球周麻醉下行青光眼小梁切除术. 眼科新进展 2006;26(2):145-146

#### · 病例报告 ·

## 眼碱烧伤致牵拉性视网膜脱离 1 例

秦剑英,周畅达

作者单位:(061000)中国河北省沧州市,沧州眼科医院  
作者简介:秦剑英,女,主治医师,研究方向:眼表疾病。  
通讯作者:秦剑英. qalijaxing@sohu. com  
收稿日期:2009-11-20 修回日期:2010-05-14

秦剑英,周畅达. 眼碱烧伤致牵拉性视网膜脱离 1 例. 国际眼科杂志 2010;10(6):1133

### 1 病例报告

患者,男,48岁,因左眼氨气烧伤3d于2008-09入院。既往无高血压及糖尿病史,无外伤史,0.5a前体检时双眼视力正常。入院后查:视力右眼1.0,左眼HM/10cm,右眼前后节未见明显异常。左眼睑高度肿胀,结膜混合充血,水肿,结膜囊内可见大量渗出,夹杂泥沙样异物,上睑穹窿消失,角膜上方及中央区浅基质层剥脱,表面可见散在异物,前房深浅适中,房闪(++),瞳孔正大规圆,光反射迟钝,晶状体玻璃体及眼底均窥不清,指测眼压正常。入院后完善术前检查,并于当日在神经阻滞麻醉下行左眼眼表异物取出+新鲜羊膜移植术,术后抗生素及激素治疗。术后2wk,视力0.1,检查:羊膜部分溶解,脱落,角膜溃疡面未完全愈合,再次行左眼新鲜羊膜移植术,术后4d,未见羊膜溶解,患者要求出院。出院后患者未能按时复诊。3mo后,因患眼异物感、眼痛、视物不见,来我院复诊。检查:视力右眼:1.0,左眼:无光感,左眼结膜混合充血,上方1/2角膜呈灰白色混浊,中央区角膜菲薄,相对应处虹膜与角膜内皮相贴,并向前膨隆,余均窥不清,指测眼压正常。行左眼B超检查,提示:玻璃体混浊机化,牵拉性视网膜脱离(图1)。根据以上,诊断为:(1)左眼牵拉性视网膜脱离;(2)左眼角膜葡萄肿;(3)左眼化学烧伤术后,住院后行左眼眼球摘除术。

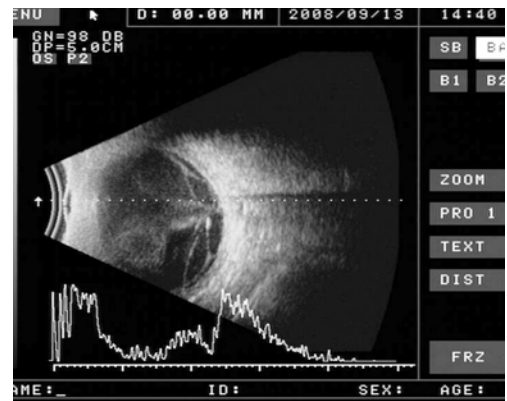


图1 左眼玻璃体混浊机化,上方部分牵拉性视网膜脱离。

### 2 讨论

眼部碱烧伤在临床上较为常见,碱烧伤发展快、病程长,并发症多,预后不良<sup>[1]</sup>。碱烧伤后由于血-房水屏障的破坏大量炎性细胞侵入前房,引起一系列炎症反应,若不及时有效的治疗后果非常严重。早期并发症有眼球穿孔、眼内炎症;晚期可造成角膜新生血管、角膜白斑、角膜结膜化,结膜瘢痕,不同程度的睑球粘连,眼球运动障碍,继发性青光眼,眼睑畸形,严重影响视功能,甚至视力永久性丧失。本病例以左眼氨气烧伤3d入院,并先后两次行新鲜羊膜移植术。出院后患者未能按时复诊,3mo后因患眼异物感、眼痛、视物不见而来院,B超示:玻璃体机化,牵拉性视网膜脱离,并行眼球摘除术。碱烧伤后,组织缺血和广泛坏死,大量多形核白细胞浸润及进行性眼内炎的发生,多形核白细胞在吞噬过程中会产生大量超氧阴离子自由基。自由基是造成组织损伤的原因之一<sup>[2]</sup>。陈剑等进行一组动物实验,实验模型制作方法与晶状体相同,1wk后取出视网膜与脉络膜组织,以40g/L甲醛溶液固定,石蜡包埋,HE染色,光镜检查结果:脉络膜有不同程度渗出、水肿和大量的炎性细胞浸润<sup>[2]</sup>。由此可见,碱烧伤后致无菌性的眼内炎,继而玻璃体机化,最后造成牵拉性视网膜脱离。此并发症在临床上很少见,特此报道。

#### 参考文献

- 1 刘英奇,赵亮. 现代眼科学. 南昌:江西科学技术出版社 1996:871
- 2 刘祖国. 眼表疾病学. 北京:人民卫生出版社 2003:495-500