

白内障超声乳化术后重度后弹力层脱离成功复位 2 例

陈元芝, 王超庆

作者单位: (250200) 中国山东省章丘市, 济南明水眼科医院
作者简介: 陈元芝, 女, 副主任医师, 研究方向: 白内障。
通讯作者: 王超庆, 男, 副主任医师, 研究方向: 眼肌病学. lwyczljc@ sina. com
收稿日期: 2010-10-13 修回日期: 2010-11-11

陈元芝, 王超庆. 白内障超声乳化术后重度后弹力层脱离成功复位 2 例. 国际眼科杂志 2010; 10(12): 2411-2412

1 病例报告

病例 1, 女, 57 岁, 因老年性白内障于 2008-06-26 在表面麻醉下行左眼白内障超声乳化 PMMA 晶状体植入术, 术前视力 0.15, 角膜内皮细胞 $2\ 801$ 个/ mm^2 , B 超正常。术中连续环形撕囊, 超声乳化取出晶状体, 手术顺利, 电凝封闭结膜切口后见眼压稍低, 遂于 3:00 辅助口处向前房内注入林格氏液加深前房, 注水时观察到角膜后有异常波动, 非常突然, 瞬间即逝, 显微镜下再仔细检查前房, 未发现异常, 未作任何处理。术后 2h, 裂隙灯下检查见颞下方 1/3 角膜透明, 余角膜上皮混浊, 基质灰白色水肿, 前方深度正常, 人工晶状体居中 (图 1)。遂给予 100g/L 氯化钠盐水频繁点眼至角膜透明度增强, 发现上方前房内膜状物漂浮, 考虑角膜后弹力层脱离, 遂于显微镜下进行后弹力层复位术。术中 10:00 处角膜缘穿刺前房放出部分房水至眼压 T_1 , 于 3:00 辅助口处进针, 自透明角膜区紧贴虹膜表面向前房注玻璃酸钠至眼压 T_{+2} , 10:00 位穿刺口处放出大部分玻璃酸钠, 湿棉片擦除上方部分角膜上皮, 下压角膜观察见角膜后有弧形皱褶, 遂又于 3:00 处注入玻璃酸钠, 10:00 处放出; 如此反复多次至感觉角膜后较平整时放出大部分玻璃酸钠, 前房内注入少量无菌空气。术后 30min 开始自 10:00 穿刺口放水降眼压, 次日检查: 大部分角膜透明, 仅上方近主切口处 1/4 象限混浊 (图 2), 视力达 0.4, 前房正常。遂进行第二次复位, 术中操作与第一次相同, 注射玻璃酸钠时针头贴近角膜后, 术后前房穿刺放液维持眼压在正常范围内。术后第 5d 左眼视力 0.5, 眼压 12mmHg, 角膜完全透明, 后弹力层无皱褶及反折线, 前房正常, 出院。定期复诊观察 1a, 视力 0.8, 角膜内皮细胞 $1\ 802$ 个/ mm^2 。病例 2, 男, 74 岁, 因左眼在当地行白内障超声乳化人工晶状体植入术后视物不见 3d, 于 2009-09-28 转来我院。患者术中被发现上方 1/2 后弹力层脱离, 给予无菌空气顶压未复位 (术前视力 0.2, 角膜内皮细胞 $2\ 815$ 个/ mm^2)。入院眼科检查: 视力手动/眼前, 眼压 18.9mmHg, 鼻上方角膜缘切口对合好, 角膜上皮弥漫性水肿, 基质龟背样混浊, 前房深, 似膜状物漂浮, 上方前房内一小气泡 (图 3), B 超检查正常, 给予前节 OCT 检查示角膜基质水肿增厚, 整个后弹力层波浪状脱落, 下方皱褶明显, 下方周边后弹力层未脱离, 遂行后弹力层复位术, 术中上下方角膜缘做穿刺口, 上方放液下方注入玻

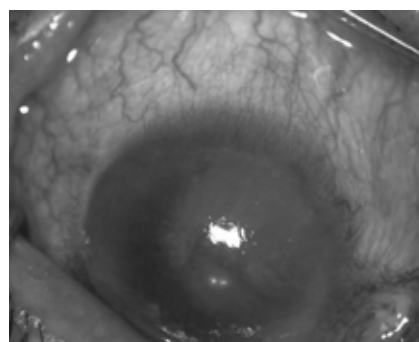


图 1 病例 1 患者第一复位术前。

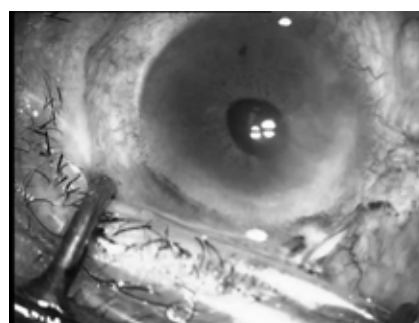


图 2 病例 1 患者第二复位术前。

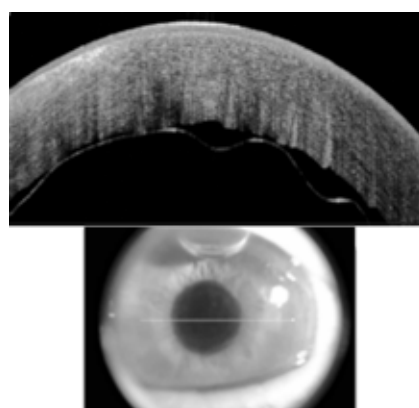


图 3 病例 2 患者入院时的检查。




图 4 病例 2 患者第三次复位术前水平位 OCT。




图 5 病例 2 患者 2009-10-18 水平位 OCT 示。

璃酸钠至眼压 T_{+1} , 无菌气泡置换玻璃酸钠。2009-09-30, 前房内气体吸收, 角膜欠透明, 基质混浊, 部分上皮脱失, 前节 OCT 检查示中央及下方后弹力层复位, 鼻上方复位

不良,行第二次复位。2009-10-03,OCT检查示鼻侧后弹力层未复位且折叠(图4),行第三次复位。术中自颞侧注入170mL/L C₃F₈至眼压T₊,嘱患者左侧卧位。术后1h左眼无光感,给予200g/L甘露醇降眼压,丹参改善微循环后光感恢复,术后药物控制眼压,气体逐渐吸收。2009-10-07-5:00am,患者突然出现左眼胀痛,头痛伴恶心呕吐,眼部检查:左眼压T₊,上方前房消失,气体溢入上方虹膜后,瞳孔直径3mm,立即给予200g/L甘露醇降眼压,复方托品酰胺频繁点眼。于6:00am检查,眼压恢复正常,气体进入前房,前房深度正常,虹膜平坦,瞳孔散大6mm,人工晶状体居中。嘱患者平卧。2009-10-18,OCT检查示后弹力层完全复位,无缺损区(图5),视力0.2,角膜上皮无水肿,基质透明,内皮无法计数,出院。定期复诊。2009-12-07,视力0.6,角膜内皮细胞计数:中央区432个/mm²,上方603个/mm²,余方向查不出,角膜透明。

2 讨论

随着白内障超声乳化术的不断发展,很多患者术后视力恢复很满意。虽然白内障手术的并发症逐渐减少,但仍有部分患者由于并发症的发生而影响视力的恢复,尤其是术中术后发生的后弹力层脱离,如未能得到及时正确处理,将严重影响患者的视力。后弹力层脱离,按文献的分类方法^[1]分为5个等级,其发生率的不同可能与术者熟练程度,手术显微镜清晰程度,手术器械锋利程度及对角膜后弹力层的观察方法不同有关^[2]。常见的发生原因:(1)使用不配套的刀具造成隧道切口太小,超声乳化头、注吸头用力进出切口,将后弹力层顶脱离;(2)穿刺刀重复使用,本身不锐利,穿刺后弹力层时将其撕脱;(3)角膜云翳,白斑,翼状胬肉,术中上皮轻度混浊水肿使术野不清晰,将小的脱离误当作晶状体囊膜漂浮而予以注吸使脱离范围进一步扩大;(4)劈核器进出辅助口或眼内操作时可

能导致局限性小脱离或撕脱;(5)前房注入黏弹剂或植入人工晶状体时自切口处将小脱离进一步扩大;(6)水密角膜切口时压力过大或针头太靠近后弹力层将其分离。术中一旦发现后弹力层脱离,立即停止手术,查找原因,防止脱离范围进一步扩大是关键。脱离的后弹力层似一片前囊,但区别是后弹力层会沿角膜缘切口向内卷,成一条细线粘连于角膜内面^[3];局限小脱离术中吸除黏弹剂后能自行复位,一般临床症状不明显,术后角膜透明,恢复良好^[4];大面积脱离则要靠黏弹剂、气泡或角膜缝线使其复位。本组两例患者均为罕见的重度后弹力层脱离,例2术中即发现了后弹力层脱离,前房注入无菌空气未能复位反而加重其脱离,增加了再次复位的难度。此2例患者成功复位的体会:(1)正确选取开始复位的方位,部分脱离的患者一般要从未脱离一侧即透明角膜一侧开始,在脱离区下方注射黏弹剂以保持后弹力层的解剖位置,大面积脱离可以在前节OCT,Pentacam或UBM引导下复位。(2)注气或黏弹剂以前将眼压放低,紧贴虹膜表面开始不易将其注入后弹力层与基质层之间。(3)形成一个较高的眼压便于后弹力层与角膜紧密相贴。(4)控制好术后眼压,要降眼压治疗。放房水或黏弹剂时从脱离重的一侧放,既可以防止脱离扩大,又可以使复位的后弹力层更紧密粘连。

参考文献

- 1 刘祖国,利华明,彭加德,等.白内障摘除术后角膜后弹力层脱离(附11例报道).中国实用眼科杂志1990;8(6):335-339
- 2 邓娟,朱思泉,戚朝秀,等.白内障囊外摘除人工晶状体注入术中、术后角膜后弹力层脱离.临床眼科杂志2001;8(4):280-282
- 3 张效房,吕勇,马静,等.介绍一种小切口非超声乳化人工晶状体植入术.眼外伤职业眼病杂志2000;22(5):501-502
- 4 吴丽波,蒋爱民.白内障术后广泛角膜后弹力层脱离1例.中国实用眼科杂志2007;25(8):909