

双眼先天性无虹膜合并眼部六联征一家系 2 例

温臣婷, 徐克勤, 李国保, 雷琦峰

作者单位: (442000) 中国湖北省十堰市, 湖北医药学院附属东风医院眼科

作者简介: 温臣婷, 硕士, 副主任医师, 研究方向: 角膜病及眼表疾病。

通讯作者: 徐克勤, 硕士, 主任医师, 研究方向: 青光眼. xu. keqin@163. com

收稿日期: 2010-11-15 修回日期: 2010-12-01

温臣婷, 徐克勤, 李国保, 等. 双眼先天性无虹膜合并眼部六联征一家系 2 例. 国际眼科杂志 2011; 11(1): 193-194

0 引言

先天性无虹膜是一种罕见的常染色体显性遗传病, 其特征为明显虹膜发育不良或缺如, 还可伴有其他表皮中、外胚叶发育异常等。现将我院 2010-05 接诊的一家系 2 例同时伴有眼部六联征的病例报告如下。

1 病例报告

例 1 (先证者), 女, 47 岁, 工人。1999 年首次来我院就诊, 诉双眼自幼视物不清, 加重十余年。父母非近亲结婚。门诊病历资料: 双眼视力 0.2, 矫正不应, 眼睑遮盖上方 $> 1/2$ 角膜, 眼球钟摆样震颤, 虹膜缺如, 晶状体不均匀混浊。诊断: 先天性无虹膜, 白内障, 眼球震颤, 上睑下垂, 远视, 弱视。2000 年因白内障加重, 双眼先后分别予白内障囊外摘出 + 人工晶状体植入术及后发性白内障晶状体后囊膜 YAG 激光造孔治疗。术后视力: 0.15。2010-01 又因左眼视物不清, 胀感就诊, 诊断为左眼继发性青光眼, 予药物控制眼压, 治疗不理想, 63mmHg 左右。于 2010-04 左眼视力降至光感, 在外院行二极管激光睫状体光凝术, 术后眼压控制为 12mmHg。2010-05 来我院复诊时查体: 全身情况好, 智力正常。视力: 右眼 0.12, 左眼无光感。平视前方, 上睑遮盖上方 $1/2$ 以上角膜, 眼球水平震颤, 右眼角膜基本透明, 左眼角膜周边新生血管长入, 角膜云翳, 房角镜下可见残留虹膜根部, 前房深度 $> 2.5CT$, 房角: 宽角。晶状体双祥位于残留虹膜根部前方, 后囊膜中央激光孔可见; 玻璃体混浊; 右眼眼底模糊看见, 视盘小, 界清, C/D 约 0.3, 部分色淡, 黄斑中心凹反光欠清, 左眼底看不进; 眼压: 右眼: 25mmHg, 左眼: 12mmHg。诊断: 右眼继发性青光眼, 左眼继发性青光眼术后, 双眼先天性无虹膜, 先天性白内障术后, 眼球震颤, 上睑下垂, 远视, 弱视。治疗: 右眼药物控制眼压至 18mmHg (图 1~5)。

例 2 (先证者之女), 女, 20 岁, 双眼自幼畏光, 视物不清, 视力进行性下降 3a, 父母非近亲结婚。因得知其母亲患先天性白内障, 患者前来就诊。眼部检查: 平视前方: 双眼上睑遮盖角膜上 $1/2$ 部分。提上睑肌肌力约 4mm。水平位眼球震颤频率较其母亲低, 间歇性。双眼视力 0.1,

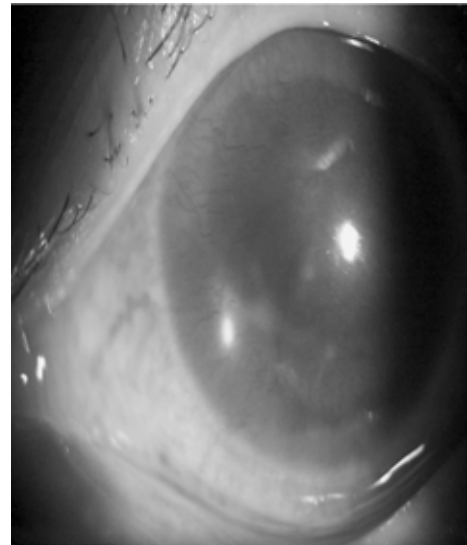


图 1 左眼白内障、青光眼术后角膜新生血管及混浊。

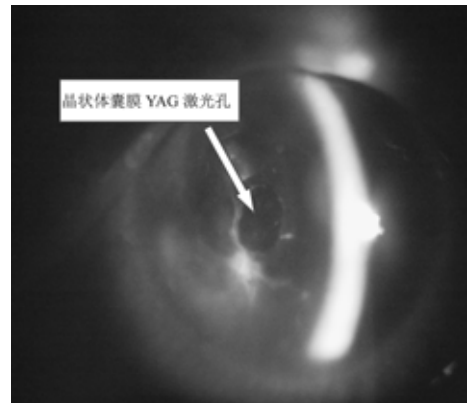


图 2 右眼后发性白内障行 YAG 激光术后。

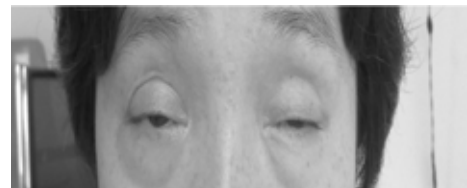

图 3 合并上睑下垂。

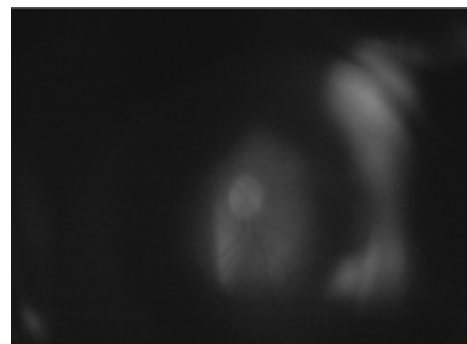


图 4 眼底视盘小、部分色偏淡。

电脑验光: $+4.25DS + 2.50DC \times 79^\circ$ 矫正不应, 角膜透明, 前房深, 房角镜下可见残留虹膜根部少许。双眼晶状体绕核性点状混浊。眼底: 视盘略偏小, 边界清楚, C/D 约 0.4, 黄斑中心凹反光可见但欠清。眼压: 右眼 23mmHg,

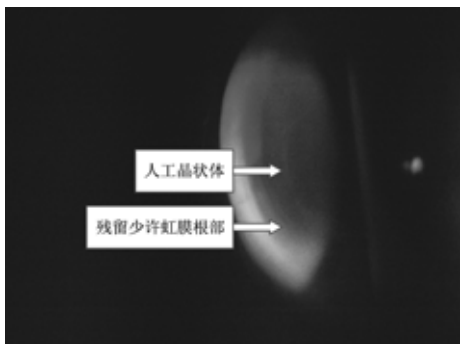


图5 房角镜下:残留少许虹膜根部。

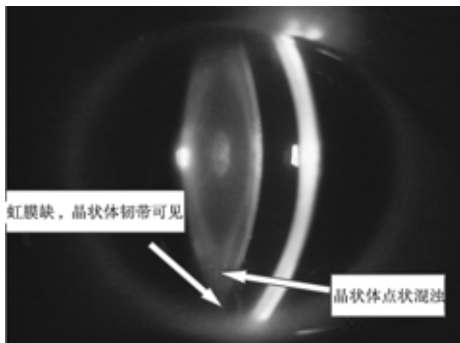


图6 虹膜缺如,晶状体悬韧带可见,晶状体点状混浊。




图7 无虹膜合并上睑下垂、先天性白内障。

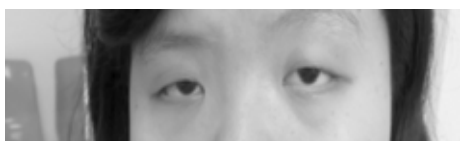

图8 上睑下垂。

左眼 25mmHg。角膜厚度检查分别为:628 μ m,638 μ m。视野:正常(图6~8)。

2 讨论

先天性无虹膜是一种少见的常染色体显性遗传畸形。

临床表现为无虹膜,瞳孔边缘与角膜缘几乎完全相等,晶状体赤道部可见。房角镜下常可见卷缩在房角的虹膜残余。常伴有先天性白内障、弱视、屈光异常、角膜混浊、青光眼等,也可合并全身其他发育异常如 Wilms 瘤、智力低下。先天性无虹膜一般为双侧性,对视力的影响很大,视力减退原因主要是黄斑中心凹发育不良造成弱视,也可能是合并的青光眼,白内障,角膜混浊等原因造成^[1]。关于本病的发病机制尚不明确,神经外胚叶的原发性缺陷与中胚叶异常发育致使外胚叶缺乏引导或受阻抑均被认为可能是导致本病的重要因素^[2]。目前已有先天性无虹膜病例报道或关于本病的相关基因 *Pax6* 的研究^[3],但对于同时合并眼部以上六联征的家系未见报道。本家系 2 病例除先天性无虹膜外,同时合并白内障、上睑下垂、眼球震颤、远视、弱视。示患者在眼球发育过程中可能不仅涉及神经外胚叶发育缺陷,而且表皮外胚叶、中胚叶等均可能出现发育缺陷致多个组织功能障碍。目前该家系连续两代发病,示为常染色体显性遗传,但对于该家系的致病遗传基因情况还需进一步研究。

对先天性无虹膜合并白内障的治疗,为防止术后玻璃体脱出,术中需保留后囊膜,行囊外摘除术,对于人工晶状体的植入,目前已有给予安放带虹膜隔式人工晶状体的治疗^[4],但因材料及设计的不足,术后并发症发生率较高,如角膜散光、眼内出血等,应严格掌握适应证,而后发性白内障的治疗从人工晶状体体部正后方晶状体后囊膜切开,仅打开光学通道,改善视力即可。弱视除常见的屈光不正因素外,可能因同时合并上睑下垂,眼球震颤及先天性白内障,导致黄斑中心凹发育不良引起,目前无有效的治疗方法。本例患者继发的青光眼因为患者已行白内障手术,为防止术后浅前房,人工晶状体对角膜内皮的损伤,故以药物治疗控制眼压,而绝对期手术以减少房水生成为主,行二极管激光睫状体光凝术。目前尚无治愈先天性无虹膜疾病的安全有效方法。因此,临床上进行遗传咨询和产前诊断显得非常重要,它可最大限度地避免先证者家族再发新病例,预防遗传患儿的出生,提高优生率。

参考文献

- 1 胡诞宁. 眼科遗传学. 上海:上海科学技术出版社 1998:161-163
- 2 李凤鸣. 中华眼科学. 北京:人民卫生出版社 2005:1913
- 3 丛日昌,宋书娟,刘英芝. 先天性无虹膜家系的基因突变位点研究. 中华眼科杂志 2006;42(12):1113-1117
- 4 杨国渊,刘谊,万新娟. 先天性无虹膜合并先天性白内障 1 例. 国际眼科杂志 2009;9(9):1840