

高度近视眼 ICL 植入术后 Pentacam 眼前节全景分析仪观察

林英杰, 梁先军, 何锦贤, 朱海, 曾胜

作者单位: (528000) 中国广东省佛山市, 广州中医药大学附属佛山医院眼科 佛山市中医院

作者简介: 林英杰, 硕士, 主治医师, 研究方向: 白内障、屈光手术。

通讯作者: 梁先军, 主任医师, 研究方向: 白内障、眼底病。lxianjun@fsyyy.com

收稿日期: 2010-11-26 修回日期: 2010-12-14

Evaluate the position of implantable collamer lens implantation for high myopia by Pentacam anterior segment system

Ying-Jie Lin, Xian-Jun Liang, Jin-Xian He, Hai Zhu, Sheng Zeng

Department of Ophthalmology, Foshan Hospital of Traditional Chinese Medicine, Foshan 528000, Guangdong Province, China

Correspondence to: Xian-Jun Liang. Department of Ophthalmology, Foshan Hospital of Traditional Chinese Medicine, Foshan 528000, Guangdong Province, China. lxianjun@fsyyy.com

Received: 2010-11-26 Accepted: 2010-12-14

Abstract

• AIM: To observe the changes of anterior segment after implantation of the implantable collamer lens (ICL) for high myopia by Pentacam anterior segment system.

• METHODS: Eight patients 12 eyes with myopia were implanted ICL in our hospital from October 2009 to February 2010. The mean follow-up was 3.8 months. UCVA, BCVA, intraocular pressure, spherical equivalent (SE) were measured. ICL position was observed by Pentacam. Anterior chamber depth was observed.

• RESULTS: The postoperative UCVA was better than the BCVA of preoperative ($t=2.237, P=0.047$). Following up 3 months, the vault was 0.34-0.74mm (average 0.52 ± 0.11 mm), the average depth of anterior chamber was 2.39 ± 0.18 (2.01-2.67) mm was less than that of preoperative which was 3.24 ± 0.11 (3.01-3.46) mm. There were no serious complications.

• CONCLUSION: ICL implantation is a safe, efficacy, predictable and stable method in correcting high myopia.

• KEYWORDS: high myopia; implantable collamer lens; Pentacam anterior segment system

Lin YJ, Liang XJ, He JX, et al. Evaluate the position of implantable collamer lens implantation for high myopia by Pentacam

anterior segment system. *Guji Yanke Zazhi (Int J Ophthalmol)* 2011;11(2):346-348

摘要

目的: Pentacam 眼前节全景分析仪观察高度近视眼植入后房型有晶状体眼人工晶状体 (implantable collamer lens, ICL, STAAR 公司, 瑞士) 后眼前节的改变。

方法: 收集我院 2009-10/2010-02 高度近视眼行 ICL 植入手术患者 8 例 12 眼。术后随访平均 3.8mo。Pentacam 眼前节全景分析仪对术前、术后前房深度、ICL 拱高等参数进行测量, 同时记录术前、术后裸眼视力, 最佳矫正视力等数据。

结果: 术术前房深度 3.01 ~ 3.46 (平均 3.24 ± 0.11) mm, 术后 3mo 时, 前房深度 2.01 ~ 2.67 (平均 2.39 ± 0.18) mm, 拱高 0.34 ~ 0.74 (平均 0.52 ± 0.11) mm, ICL 与透明晶状体等其他周围组织没有接触, 没有引起房角关闭。术后 3mo, UCVA 与术前 BCVA 比较, 有统计学差异 ($t=2.237, P=0.047$)。未发现白内障、黄斑囊样水肿、视网膜脱离等严重并发症。

结论: ICL 术后前房变浅, 但与正常晶状体之间拥有安全的间隙。ICL 植入治疗高度近视眼安全、有效。

关键词: 高度近视; 后房型有晶状体眼人工晶状体; Pentacam 眼前节全景分析仪

DOI: 10.3969/j.issn.1672-5123.2011.02.051

林英杰, 梁先军, 何锦贤, 等. 高度近视眼 ICL 植入术后 Pentacam 眼前节全景分析仪观察. 国际眼科杂志 2011;11(2):346-348

0 引言

自 1986 年 Fyodorov 首次采用有晶状体眼后房型人工晶状体 (implantable collamer lens, ICL) 植入术矫治近视眼以来, ICL 植入术治疗高度近视眼在全世界范围得到迅速推广^[1], 其疗效已得到肯定。但其安全性处于进一步的观察之中。我们使用 Pentacam 眼前节全景分析仪结合临床, 观察高度近视眼植入 ICL 后眼前节的改变以评价其安全性及有效性, 现报告如下。

1 对象和方法

1.1 对象 收集我院 2009-10/2010-02 高度近视眼行 ICL 植入的患者 8 例 12 眼, 其中女 6 例 8 眼, 男 2 例 4 眼, 年龄 21 ~ 38 (平均 27.1 ± 2.2) 岁。术前视力: UCVA: 0.01 ~ 0.15 (平均 0.09 ± 0.04), BCVA: 0.7 ~ 1.0 (平均 0.96 ± 0.14), 等效球镜度数 -16.75 ~ -10.50 (-13.60 \pm 1.78) D, 术前眼压 11.5 ~ 19.4 (平均 15.30 ± 2.05) mmHg。Pentacam 眼前节全景分析仪 (Oculus Optikgerate GmbH, 德国) 测量术术前房深度 (ACD) 为 3.01 ~ 3.46 (平均 3.24 ± 0.11) mm。

角膜水平直径(white-to-white, WTW)测量:裂隙灯下规尺测量,直尺复测。入选标准:近 2a 来屈光度变化 $< 0.50D$, 散光度数 $< 1.00D$, 有施行屈光性晶状体手术意愿并同意手术,排除青光眼、白内障、葡萄膜炎病史者。ICL 选择:ICL 的屈光力可根据生产商提供的屈光力计算软件来确定。对于 $2.8\text{mm} < \text{前房深度} \leq 3.5\text{mm}$ 的患者,WTW 加上 0.5mm 即为所需 ICL 的直径;对于前房深度 $> 3.5\text{mm}$ 的患者,WTW 加上 1.0mm 即为所需 ICL 的直径。

1.2 方法 术前充分散瞳至瞳孔直径至少 8mm ,显微镜下脚规复测 WTW。作颞侧 3mm 透明角膜切口及 $6:00, 12:00$ 两个侧切口。前方内注入黏弹剂(爱维,博士伦-福瑞达公司)。将 ICL 植入前房,将 4 个攀植入虹膜后。缩瞳剂缩瞳。扩大 $12:00$ 侧切口,行虹膜周边切除,单管针头冲洗前房置换出黏弹剂,切口水密。术后随访 3~6(平均 3.8 ± 1.0)mo。Pentacam 眼前节全景分析仪观察 ICL 位置及其与周围组织的关系。观察 UCVA, BCVA, 眼压、屈光状态,裂隙灯观察眼前段情况。

统计学分析:应用 SPSS 12.0 软件包,所有数据用 $\bar{x} \pm s$ 表示,两组之间比较采用配对样本 t 检验, $P < 0.05$ 为差异有统计学意义。

2 结果

2.1 术后视力及屈光状态 术后 3mo, UCVA $0.8 \sim 1.2$ (平均 1.00 ± 0.14),与术前比较,有统计学差异($t = -21.010, P = 0.000$)。术后 3mo, UCVA 与术前 BCVA 比较,有统计学差异($t = 2.237, P = 0.047$)。术后 3mo, BCVA 为 $0.8 \sim 1.2$ (平均 1.09 ± 0.12)。等效球镜屈光度 $-0.25 \sim -0.75$ (平均 -0.38 ± 0.05)D。

2.2 人工晶状体的位置 术后 3mo 时 Pentacam 检查:前房深度 $2.01 \sim 2.67$ (平均 2.39 ± 0.18)mm。拱高(ICL 后表面与透明晶状体的距离) $0.34 \sim 0.74$ (平均 0.52 ± 0.11)mm。ICL 与透明晶状体等其他周围组织没有接触,术后虹膜向前推移,房角开放程度变窄,但并未遮挡巩膜突,房角仍然开放,没有引起房角关闭(图 1),2 眼房角色素增多。

2.3 并发症 本组 12 眼均成功植入 ICL,其中有 1 眼虹膜局部色素脱失明显,但未出现虹膜萎缩透光现象,未发生眼内炎、青光眼、晶状体混浊等并发症。

3 讨论

有晶状体眼后房型人工晶状体植入术是近年来发展起来的矫正中、高度近视或远视的一项新技术,它可以保持角膜的完整性,具有良好的可预测性和手术过程的相对可逆性的优点^[2-10]。

目前应用最广的是瑞士 Starr 公司生产的 ICL,其光学中心厚度 $< 0.05\text{mm}$,由 Collamer 材料制成, Collamer 是 22 羟乙基甲基丙烯酸酯(HEMA)和胶原的共聚物,含有能吸收紫外线的基团,具有良好的光学性能和生物相容性。近年来,对 ICL 植入术矫治高度近视的有效性得到了许多研究的认可,但对于其安全性还处在进一步的研究和观测中。本研究中,我们采用 Pentacam 眼前节全景分析仪观察人工晶状体位置及其与周围组织的关系。Pentacam 三维眼前节分析诊断系统是一个新的、多功能眼科仪器,以特制的蓝色二极管极光为光源,1s 完成 25 次扫描,经角膜、虹膜、晶状体各层的反射,测量并分析 25000 个点,得到眼前节三维彩色图像和大量数据,从而对角膜、前房、晶状体

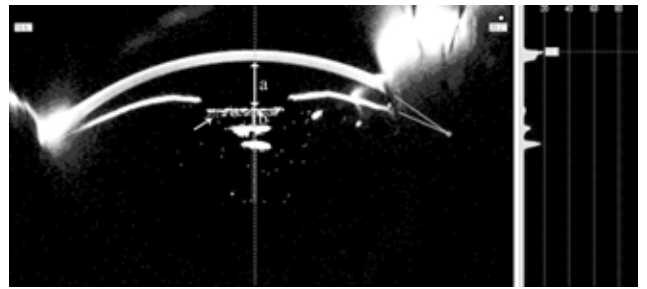


图 1 植入 ICL 后眼前节 Pentacam 图像 a: 术后前房深度;b: 拱高;↗: ICL。

进行定量测量。由于应用 Scheimpflug 相机成像原理,通过旋转,使图像平面、镜头平面和成像平面相交于一点或一条线上,较其他角膜地形图系统聚焦深度加大,提高了前房裂隙成像的景深,使角膜、虹膜、晶状体各层的裂隙成像均较清晰。同时, Pentacam 系统具有非接触性、检查时间短、易被患者接受等优点^[11]。

Pentacam 结果提示:术后前房深度有一定的下降,房角较前窄,但房角仍处于开放状态。我们通过观察发现 ICL 在 Pentacam 图像上表现为中央凹陷、两边凸起的双凹型强回声光带,表面光滑,拱高为 $0.34 \sim 0.74\text{mm}$,均在理想供高范围内($0.250 \sim 0.750\text{mm}$)^[3], ICL 中央与透明晶状体前囊没有接触。术后中央 ACD 明显变浅,考虑主要是由于 ICL 植入是在生理性虹膜与晶状体间隙中,虽然 ICL 光学中心菲薄,但仍有一定的厚度。同时,为了避免 ICL 与晶状体表面接触引起晶状体混浊, ICL 与晶状体间也必须保持一定的安全距离。利用 Pentacam 检查可以精确的测量出 ICL 距晶状体表面的距离。本研究结果与既往曾有报道,植入 ICL 后利用 UBM 检查测量中央 ACD,结果与术前相比明显下降相符^[3,5,9]。

在术后眼压方面, ICL 主要是在生理性虹膜与晶状体间隙中植入人工晶状体,可能引起瞳孔阻滞而致眼压升高,人工晶状体与虹膜相接触引起色素播散以及人工晶状体植入后引起的房角狭窄都会导致眼压持续上升。虹膜周边切除可以解决瞳孔阻滞^[13,11]。本组患者均于术中行虹膜周边切除,未发现 1 例眼压升高。从 Pentacam 图像可以清晰的观察到术前及术后房角的变化情况,可见术后虹膜向前推移,房角变窄,但并未遮挡巩膜突,房角仍然开放,未造成如闭角型青光眼般的房角关闭。ICL 植入术虽然使术后房角发生了一定程度的改变,但并未对眼压造成很大的影响,术后眼压仍然在正常范围内。

白内障是眼科学者最关心的并发症,大多数学者认为, ICL 与晶状体之间无足够的间隙是引发白内障的主要因素^[3-5]。一方面,晶状体调节时厚度改变,囊膜张力改变时与 ICL 摩擦, ICL 与晶状体持续或间断的接触,对晶状体前囊膜造成机械性刺激;另一方面,其影响了晶状体前表面房水的循环。而 Trindade 等用 UBM 检查发现,晶状体前囊的中部与 ICL 并不接触,而是相隔约 0.191mm 的距离^[3,11,12]。最新一代 ICL2V4 具有改良设计,光学部向前拱起呈一定高度,具有平板型脚攀设计和更薄的镜片厚度,可做到不接触或最小程度接触晶状体^[1]。我们发现 ICL 在 Pentacam 图像上表现为中央凹陷、两边凸起的双凹型强回声光带,表面光滑, ICL 中央与晶状体中央前表面

的平均距离 0.512mm。ICL 光学部与晶状体表面存在一定的距离,与晶状体表面无直接接触。术前角膜水平直径的准确测量及选择合适 ICL 长径非常重要。不适合的直径可能引起白内障或色素播散等并发症。裂隙灯下规尺测量 WTW,直尺复测,能提高测量的准确性。

ICL 植入术矫正高度近视眼,保全了角膜这一珍贵的生物资源,保留了自身晶状体,保存了调节功能,提高了术后视觉质量。同时,ICL 植入术具有安全、有效、可逆、预测性好等优点,但远期疗效和安全性有待进一步观察。

参考文献

- 1 俞阿勇,林振德.晶状体眼后房型人工晶状体植入术矫治中高度近视眼.中华眼科杂志 2005;41(6):572-576
- 2 杨路,陈曦,胡东瑞.高度近视有晶状体眼后房型人工晶状体植入术后超声观测.中国实用眼科杂志 2010;28(6):530-532
- 3 史铭宇.有晶状体眼后房型人工晶状体植入矫正高度近视对眼前节形态的影响.眼科新进展 2009;29(6):448-451
- 4 Kamiya K, Shimizu K, Kawamorita T. Changes in vaulting and the effect on refraction after phakic posterior chamber intraocular lens implantation. *J Cataract Refract Surg* 2009;35(9):1582-1586

- 5 Kazutaka K, Kimiya S. Four-year follow-up of posterior chamber phakic intraocular lens implantation for moderate to high myopia. *Arch Ophthalmol* 2009;127(7):845-850

- 6 Tae-Young C, Sung C, Myoung O. Changes in iridocorneal angle structure and trabecular pigmentation with STAAR implantable collamer lens during 2 years. *J Refract Surg* 2009;25(3):251-258

- 7 Ki H, Song E, Tae Y. Ultrasound biomicroscopy for determining visian implantable contact lens length in phakic IOL implantation. *J Refract Surg* 2007;23(4):362-367

- 8 刘彦,王育良,高卫萍,等.有晶状体眼后房人工晶状体植入矫治高度近视的临床观察.国际眼科杂志 2009;9(6):1198-1199

- 9 Pitault G, Leboeuf C, Leroux L. Ultrasound biomicroscopy of posterior chamber phakic intraocular lenses: a comparative study between ICL and PRL models. *J Fr Ophthalmol* 2005;28(9):914-923

- 10 王元贵,刘运良,王佐祥,等.后房型人工晶状体植入术矫治中高度近视临床应用.眼科新进展 2007;27(11):853-854

- 11 朱梦钧,瞿小妹. Pentacam 及 A 型超声测量近视眼前房深度、晶状体厚度的研究.眼科研究 2008;26(1):63-66

- 12 梁日雄,周炜.后房型人工晶状体植入术治疗有晶状体高度近视眼.国际眼科杂志 2009;9(10):1941-1944

《眼科学临床典型病例集锦》正式出版

在陕西省医学会和眼科学分会的大力支持下,陕西省眼科同仁的积极参与下,由王雨生、郭长梅和严宏教授主编的《眼科学临床典型病例集锦》一书已由第四军医大学出版社正式出版。该书集我省多年来眼科学临床工作中的典型病例,用精选的 600 余张代表性图片和尽可能精炼的文字,通过描述一些少见病的特征或常见疾病手术并发症的处理,不但展现了编写者临床诊治成功的经验,也总结了失败的教训。本书内容既实用,又有较强的可读性,通过阅读,读者能够在短时间内获取大量实用的信息,希望对工作在临床一线的眼科医师,特别是年轻医师、临床研究生以及基层医院的眼科工作者提高眼科学临床诊疗水平有所帮助。本书为特大 16 开本铜版纸印刷,共 388 页,约 60 余万字,定价 168 元。为庆贺新书出版,近期购买可享受优惠。如需了解,请与倪娜女士联系。

邮 编:710032

地 址:陕西省西安市长乐西路 15 号 西京医院眼科

联系人:倪 娜

电 话:13488222913,029-84775376

传 真:029-83292763

Email:xjyk21@fmmu.edu.cn