

玻璃体切割术后持续性角膜上皮缺损的诊治探讨

孙昱昭, 谷峰, 孙鹏, 张含, 刘哲丽

作者单位: (110001) 中国辽宁省沈阳市, 中国医科大学附属第一医院眼科 中国医科大学眼科中心
作者简介: 孙昱昭, 女, 博士, 讲师, 主治医师, 研究方向: 眼底病的基础研究及眼表疾病的临床研究。
通讯作者: 孙昱昭. sunyz91667@sina. com
收稿日期: 2011-04-12 修回日期: 2011-05-03

Discussion of treatment for persistent corneal epithelium defect after vitrectomy

Yu-Zhao Sun, Feng Gu, Peng Sun, Han Zhang, Zhe-Li Liu

Department of Ophthalmology, the First Hospital of China Medical University, Shenyang 110001, Liaoning Province, China
Correspondence to: Yu-Zhao Sun. Department of Ophthalmology, the First Hospital of China Medical University, Shenyang 110001, Liaoning Province, China. sunyz91667@sina. com
Received: 2011-04-12 Accepted: 2011-05-03

Abstract

• **AIM:** To summarize and discuss the treatment experience in persistent corneal epithelium defect after vitrectomy.
• **METHODS:** The repairment of cornea by tri- or quad-kinds treatments for 10 cases 11 eyes with the persistent corneal epithelial defect after vitrectomy were evaluated. Original postoperative anti-inflammatory eyedrop was halted, instead of dropping serum eyedrop to promote corneal repair. Moderate hormone was applied by retrobulbar injection and temporary eyelid saturation. The ratio of persistent corneal epithelium defect after vitrectomy was analyzed.
• **RESULTS:** The rate of persistent corneal epithelium defect after vitrectomy was 2.2% (11/509), the rate of diabetic retinopathy case was 4.8% (8/165). The curative rate was 100%. The rate of corneal nebula was 45.5% (5/11).
• **CONCLUSION:** The reason for persistent corneal epithelium defect is complex. It's worth paying attention to diabetes cases. To terminate drug toxicity, strengthen the nutrition of cornea and suture the eyelid temporarily are the effective treatments.
• **KEYWORDS:** vitrectomy; corneal epithelium defect

Sun YZ, Gu F, Sun P, et al. Discussion of treatment for persistent corneal epithelium defect after vitrectomy. *Guji Yanke Zazhi (Int J Ophthalmol)* 2011; 11(6): 1035-1037

摘要

目的: 总结、探讨玻璃体切割术后并发持续性角膜上皮缺

损的诊治经验。

方法: 对玻璃体切割术后并发持续性角膜上皮缺损的 10 例 11 眼进行三联或四联治疗, 即停止原有术后抗炎眼药水点眼、促进角膜修复眼药水点眼、球周适量激素应用及临时性睑裂缝合术治疗, 观察角膜病变修复的情况, 并统计持续性角膜上皮缺损的发生率。

结果: 玻璃体切割术后并发持续性角膜上皮缺损发生率为 2.2% (11/509), 其中糖尿病性视网膜病变玻璃体切割术后并发持续性角膜上皮缺损发生率为 4.8% (8/165), 治疗后全部愈合 (100%), 病程 2 ~ 6wk, 遗留角膜云翳者 5 眼 (45.5%)。

结论: 玻璃体切割术后并发持续性角膜上皮缺损, 是多因素作用的结果, 其中糖尿病患者高发值得重视。终止药物毒性作用、加强角膜营养以及必要时的临时性睑裂缝合术是有效的治疗方式。

关键词: 玻璃体切割术; 角膜上皮缺损

DOI: 10.3969/j.issn.1672-5123.2011.06.031

孙昱昭, 谷峰, 孙鹏, 等. 玻璃体切割术后持续性角膜上皮缺损的诊治探讨. *国际眼科杂志* 2011; 11(6): 1035-1037

0 引言

玻璃体切割术是治疗视网膜脱离、黄斑裂孔、玻璃体积血以及增生性糖尿病视网膜病变等眼底疾病的重要、有效手段, 但是因为玻璃体切割术操作复杂, 所以术后仍会有一些并发症, 目前有关术后角膜病变并发症的报道较少, 对这类疾病的诊治经验也较少, 为此将 2008-11/2010-11 于我院行玻璃体切割术的 509 例患者中并发持续性角膜上皮缺损的 10 例患者的诊治经验进行初步探讨。

1 对象和方法

1.1 对象 行玻璃体切割术的 509 例患者中糖尿病性视网膜病变患者 165 例 (术中行全视网膜激光光凝术), 视网膜脱离、黄斑裂孔及球内异物等患者 344 例。术后发生持续性角膜上皮缺损的患者 10 例 11 眼, 男 4 例 4 眼, 女 6 例 7 眼, 年龄 34 ~ 69 (平均 52.6 ± 10.56) 岁。10 例患者术中均采用常规玻璃体切割手术步骤进行手术, 均未行角膜上皮刮除。其中黄斑裂孔 2 例 2 眼, 玻璃体积血 1 例 1 眼, 糖尿病性视网膜病变 (4 ~ 5 期) 7 例 8 眼 (1 例为双眼受累), 行玻璃体腔内硅油填充者 6 眼, 行玻璃体腔内 C_3F_8 气体填充者 5 眼。糖尿病患者除糖尿病性视网膜病变外无其它全身并发症。

1.2 方法

1.2.1 围手术期用药 所有患者术前予左氧氟沙星 6 次/d 点眼, 手术当日予复方托吡卡胺频繁点眼, 每 5min 1 次, 连续 6 次, 术中予散瞳合剂 (0.2mg 阿托品及 0.2mg 肾上腺素) 1.0mL 球结膜下注射。术后第 1wk 予左氧氟沙星 6 次/d 点眼, 1g/L 氟米龙 6 次/d 点眼, 复方托吡卡胺 2 次/d 点眼, 术后第 2wk 予左氧氟沙星 4 次/d 点眼, 1g/L 氟米龙

4次/d点眼,复方托吡卡胺2次/d点眼,术后第3~4wk予左氧氟沙星3次/d点眼,1g/L氟米龙3次/d点眼,复方托吡卡胺2次/d点眼。

1.2.2 诊断标准 (1)玻璃体切割术后2~4wk发生角膜病变;(2)眼红、异物感、流泪及眼痛等症状明显伴有不同程度视力下降(视力多在HM/眼前~0.01);(3)裂隙灯检查:轻度角膜病变见结膜充血,角膜中央区上皮呈线状或片状上皮粗糙改变,或角膜上皮面积大小不等的缺损,直径1~6mm,形状不定,可合并后弹力层皱褶,周围角膜轻度水肿,荧光染色(+);严重角膜病变见结膜充血,角膜浅基质层溃疡可合并后弹力层皱褶及羊脂状KP,角膜溃疡可为中央不规则形或偏下方椭圆形,荧光染色(+);(4)患眼眼压正常。

1.2.3 治疗方法 (1)停止眼部用药:停止使用含有防腐剂成分的眼药水点眼,包括抗生素眼药水(左氧氟沙星)、激素类眼药水(氟米龙)及散瞳眼药水(复方托吡卡胺),予10g/L硫酸阿托品眼膏1~2次/wk散瞳;(2)加强角膜营养,促进角膜上皮修复:使用含有生长因子的小牛血清提取物眼用凝胶点眼;同时予无防腐剂之人工泪液(5g/L羧甲基纤维素钠)点眼;(3)重度者予(1)+(2)+地塞米松2mg球周注射,1次/d或隔日1次,共3~5次;(4)经(1)+(2)+(3)联合治疗10d无效者,行临时性睑裂缝合术;(5)术后1wk内发病合并明显前部葡萄膜炎反应者,无论角膜病变轻重,均采用(1)+(2)+(3)联合治疗方案,至前部葡萄膜炎得到完全控制停止地塞米松2mg球周注射。

2 结果

2.1 发病率 玻璃体切割术后并发持续性角膜上皮缺损的发生率为2.2%(11/509),其中糖尿病性视网膜病变玻璃体切割术后并发持续性角膜上皮缺损发生率为4.8%(8/165),愈合率100%,遗留角膜云翳4例5眼(45.5%),无角膜感染发生,病程2~6wk。11眼中角膜病变于术后第2wk内发病者3例4眼,3~4wk内发病者7例7眼。

2.2 疗效判断标准 治愈:结膜充血消退,角膜光滑、上皮修复完整,溃疡愈合,荧光染色(-),后弹力层皱褶、角膜水肿消退,羊脂状KP消失,角膜完全恢复透明或遗留云翳,视力提高。无效:结膜充血(+),角膜上皮缺损区或角膜溃疡未见修复,或继发感染,羊脂状KP未吸收消退,视力无提高或进一步下降。

2.3 治疗效果 (1)轻度角膜病变:5眼,其中黄斑裂孔2眼,糖尿病性视网膜病变3眼。表现为结膜充血,睑裂区角膜上皮呈片状或线状粗糙2眼,角膜上皮缺损合并少量后弹力层皱褶(图1)者3眼,停止眼部用药联合小牛血清提取物眼用凝胶点眼治疗后1~2wk均痊愈,角膜云翳(-);(2)重度角膜病变:6眼,其中糖尿病性视网膜病变5眼,玻璃体体积血1眼。停止眼部用药联合小牛血清提取物眼用凝胶点眼及地塞米松2mg球周注射后,4眼中央不规则形角膜溃疡2wk内修复,角膜云翳(+)(图2),另外2眼下方椭圆形角膜溃疡三联治疗10d内病情无好转(图3),行临时性睑裂缝合术,其中1眼术后3d角膜溃疡即修复完整,荧光染色(-),延迟至术后7d拆除缝合线,另1眼术后7d角膜溃疡修复完整,但上皮粗糙,荧光染色(+),至术后14d角膜云翳形成,荧光染色(-),拆除缝合线。

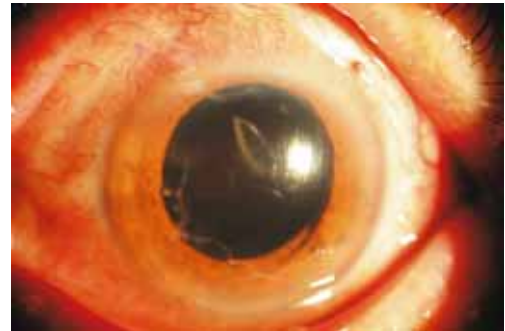


图1 患者,男,糖尿病性视网膜病变(4期),玻璃体切割术后2wk出现角膜中央区不规则形状上皮缺损,合并后弹力层皱褶,KP(-),停止原眼药水点眼联合小牛血清提取物凝胶点眼后2wk痊愈。

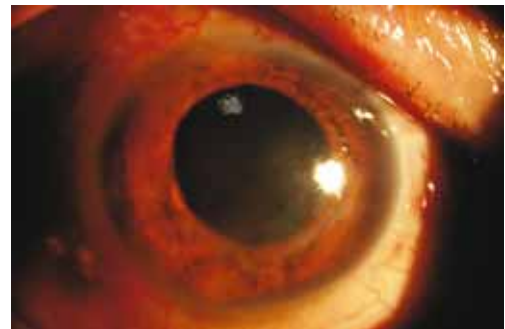

图2 患者,男,糖尿病性视网膜病变(5期),玻璃体切割术后2wk出现角膜下方不规则形浅基质溃疡,羊脂状KP(+),停止原眼药水点眼联合小牛血清提取物凝胶点眼及地塞米松球周注射后10d痊愈,遗留角膜云翳。

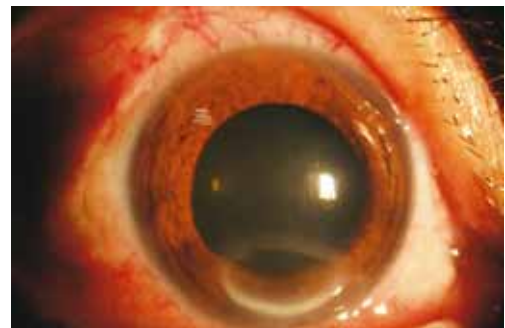

图3 患者,女,糖尿病性视网膜病变(5期),玻璃体切割术后2wk出现角膜下方椭圆形浅基质溃疡,羊脂状KP(+),停止原眼药水点眼联合小牛血清提取物凝胶点眼及地塞米松球周注射后10d无明显好转,行临时性睑裂缝合术,7d痊愈、拆线。

3 讨论

玻璃体切割手术是治疗视网膜脱离、黄斑裂孔、玻璃体体积血以及增生性糖尿病视网膜病变等眼底疾病的有效手段,我院近年来施行玻璃体切割术的众多患者大多取得了较好的术后效果,然而,我们在随访2008-11/2010-11的509例玻璃体切割术后的患者发现,在进行常规的玻璃体切割手术和药物治疗过程中,一些患者出现了持续性的角膜上皮缺损,结合患者的病史及临床表现,我们对这些患者进行了营养支持等综合治疗后,患者角膜上皮完全修复,总结分析出现这种术后持续性的角膜上皮缺损可能的原因有:首先,我们发现玻璃体切割术后并发持续性角膜上皮缺损的发生率为2.2%,其中糖尿病性视网膜病变玻璃体切割术后并发持续性角膜上皮缺损发生率为4.8%,为前者的2.24倍;同时本研究发现,玻璃体切割术后合并

持续性角膜上皮缺损的 11 眼中有 6 眼表现严重,形成了角膜溃疡,6 眼中有 5 眼为糖尿病患者,尤其严重、进行睑裂缝合术的 2 例,为糖尿病视网膜病变 5 期(合并有视网膜脱离),分析糖尿病患者发病的高比率可能与其特有的角膜病变有关。据报道 70% 的糖尿病患者反应性瞬目减少、反射性泪液分泌量减少,角膜上皮失去泪液的润滑及营养,脆性增加,易脱落,出现干眼症^[1]。手术创伤后,角膜上皮更加脆弱,易出现角膜上皮粗糙或缺损,同时大多数糖尿病患者角膜知觉减退^[2],导致角膜神经原有的促细胞有丝分裂及伤口愈合的重要作用减弱^[3],致使角膜上皮缺损迁延不愈,甚至形成角膜溃疡即神经营养性角膜上皮病变^[4]。同时,据报道,随着糖尿病视网膜病变微血管异常的加重角膜上皮神经纤维密度、神经纤维长度、神经分支密度逐渐减少,并且其角膜基质异常形态神经纤维数目也明显增多^[5],由于我院行玻璃体切割术治疗的 165 例糖尿病视网膜病变患者均为糖尿病视网膜病变的增殖期,分析术前这些患者已经存在角膜神经数量和形态的严重异常,因而玻璃体切割术后常规治疗过程中易于合并持续性角膜上皮缺损,并且这种角膜营养不良状态延迟了上皮的修复进程。

其次,有报道称复方托吡卡胺眼药水中的肾上腺素成分积聚或长期刺激,导致睑板腺导管过度角化,进而引起睑板腺分泌降低,泪膜蒸发加快^[6],进而影响与其紧密相连的角膜组织,发生角膜病变。分析报道的这 10 例 11 眼患者发生持续性角膜上皮缺损的时间多在玻璃体切割术后 2wk,用药时间相对较长,存在积聚的肾上腺素成分导致泪膜异常,进而出现角膜病变的可能性。另一方面,由于糖尿病患者存在瞳孔异常、对扩瞳药物反应不敏感^[7],所以他们在玻璃体切割术前以及术后为了达到散瞳目的,存在自行增加散瞳药物频次的情况,故而加重了散瞳药物成分所致的角膜病变。而术后常规抗生素(左氧氟沙星)及激素类(氟米龙)眼药水的点眼对角膜上皮也存在一定的毒性作用^[8,9],因此角膜病变较轻的 2 例黄斑裂孔患者在停止眼药水点眼联合角膜营养药物应用后 2wk 之内即完全修复。

在这 10 例 11 眼持续性角膜上皮缺损的病例中,有 6 眼为玻璃体切割联合玻璃体腔内硅油填充,有 5 眼为玻璃体切割联合玻璃体腔内 C₃F₈ 气体填充,其中合并角膜溃疡、后弹力层皱褶及羊脂状 KP 的 5 眼中,均为硅油填充眼;然而,6 只硅油填充眼中有 2 眼在行硅油取出术后再次发生了持续性角膜上皮剥脱,这似乎提示玻璃体腔内硅油填充可能对角膜存在一定程度的刺激,但是由于进行玻璃体腔内硅油填充眼均为眼底条件差,视网膜增殖严重合并视网膜脱离的眼,所以术中操作复杂、手术时间相对较

长,这些也都可能是影响眼表结构的不良因素。

在我们发现的这 11 眼患者中,合并角膜溃疡、后弹力层皱褶及羊脂状 KP 者共 5 眼,在停止全部常规术后眼药水点眼(抗生素眼药水、激素类及散瞳眼药水)联合小牛血清提取物眼用凝胶点眼治疗 1wk 无效后,额外给予地塞米松 2mg 球周注射,1 次/d 或隔日 1 次,共 3~5 次,其中 3 眼的角膜后弹力层皱褶及羊脂状 KP 者完全消退、吸收,角膜溃疡 2wk 内完全愈合,另外 2 眼的角膜后弹力层皱褶及羊脂状 KP 者明显消退、吸收,溃疡未完全修复,另行了临时性睑裂缝合术后 1~2wk 痊愈。这里我们改变了激素的给药方式,将传统的激素点眼或球结膜下注射改变为球周注射,避免了激素对眼表尤其是角膜组织直接接触所致的损害,同时控制了深层的角膜内皮和虹膜组织的炎症,更利于角膜组织的毒性代谢和上皮修复。

综上所述,玻璃体切割术后并发持续性角膜上皮缺损,可能是多因素作用的结果,其中糖尿病患者高发值得重视。为了减少或避免这种并发症的出现,应当考虑于玻璃体切割术以及白内障摘除等内眼手术的围手术期内适当地给予糖尿病患者应用角膜营养药物或人工泪液,并尽量减少围手术期内抗炎、散瞳等眼药水点眼的频次。玻璃体切割术后一旦发生持续性角膜上皮缺损可采用终止眼部抗炎眼水点眼、加强角膜营养以及必要时的临时性睑裂缝合术等方式来治疗,治疗效果良好。

参考文献

- 1 朱姝,贾卉. 糖尿病角膜上皮和泪膜改变的研究进展. 眼科新进展 2007;27(4):318-320
- 2 Shome D, Trent J, Espandar L, et al. Ulcerative keratitis in gastrointestinal stromal tumor patients treated with perifosine. *Ophthalmology* 2008;115(3):483-487
- 3 张梅,刘祖国,陈家祺. 正常人角膜神经的共焦显微镜观察. 中华眼科杂志 2004;40(9):632-634
- 4 Muller LJ, Marfurt CF, Kruse F, et al. Corneal nerves: structure, contents and function. *Exp Eye Res* 2003;76(5):521-542
- 5 李筱荣,王伟,袁佳琴. 共焦显微镜观察 2 型糖尿病患者角膜神经分布及形态学特征. 中华眼科杂志 2006;42(10):896-900
- 6 李娜,邓新国. 干眼动物模型的研究现状. 国际眼科纵览 2010;34(5):298-304
- 7 黄春梅,李志红,赵东,等. 糖基化终末产物与糖尿病瞳孔功能异常的关系. 眼科研究 2010;28(10):1059-1062
- 8 Sosa AB, Epstein SP, Asbell PA. Evaluation of toxicity of commercial ophthalmic fluoroquinolone antibiotics as assessed on immortalized corneal and conjunctival epithelial cells. *Cornea* 2008;27(8):930-934
- 9 Pauly A, Meloni M, Brignole-Baudouin F, et al. Multiple endpoint analysis of the 3D-reconstituted corneal epithelium after treatment with benzalkonium chloride: early detection of toxic damage. *Invest Ophthalmol Vis Sci* 2009;50(4):1644-1652