

# 牵牛花综合征合并知觉性内斜视和先天性白内障 1 例

张立, 叶应嘉, 陈毕峰, 石明华, 张成成, 王静

作者单位: (430030) 中国湖北省武汉市, 爱尔眼科集团汉口爱尔眼科医院

作者简介: 张立, 男, 硕士, 研究方向: 白内障和眼底病。

通讯作者: 叶应嘉, 副主任医师, 业务院长, 研究方向: 白内障。

yeyj7716@yahoo.com.cn

收稿日期: 2011-08-17 修回日期: 2011-09-27

张立, 叶应嘉, 陈毕峰, 等. 牵牛花综合征合并知觉性内斜视和先天性白内障 1 例. 国际眼科杂志 2011; 11(11): 2058-2059

## 0 引言

牵牛花综合征 (morning glory syndrome, MGS) 是一种极为少见的眼底先天畸形, 合并其它眼部先天异常更为罕见。现我院诊治 1 例牵牛花综合征合并知觉性内斜视和先天性白内障患者, 报告如下。

## 1 病例报告

患者, 女, 8 岁, 家长诉其女“右眼内斜 6a” (图 1)。既往史及家族史均无特殊。眼科检查: 右眼视力 CF/10cm, 验光 +0.5DS/-2.25DC × 105° → CF/30cm; 左眼视力 0.8, 验光 +1.25DS → 1.0。右眼球轻度水平震颤, 角膜映光: +40°, 33cm + 90°, 6m + 70°。双眼角膜透明、KP(-)、Tyndall(-), 双眼瞳孔圆, 对光反射正常。右眼晶状体后囊下片状混浊 (图 2), 左眼晶状体透明。眼底检查: 右眼底可见视盘扩大约 5PD, 视盘中心有一凹陷区, 呈漏斗状, 凹陷底部被白色絮状胶质组织所填充 (图 3)。B 超: 视盘及周围组织向眼球后极部凹陷、扩大, 凹陷内可见不规则弱回声 (图 4)。视觉诱发电位 (VEP): 右眼 P100 潜伏期延迟, P100 振幅重度降低; 左眼正常。患儿欠配合, 未行荧光血管造影、视野。诊断: (1) 右眼牵牛花综合征; (2) 右眼知觉性内斜视; (3) 右眼先天性白内障; (4) 右眼弱视; (5) 双眼屈光不正。治疗: 右眼斜视矫正术, 右眼屈光矫正和弱视治疗。

## 2 讨论

MGS 又称牵牛花视盘发育异常 (morning glory disc anomaly, MGDA)。Kindler 于 1970 年根据其典型眼底特征正式命名该病。目前, MGS 病因不明, 可能是由于胚胎时期胚裂上端视杯的两层神经上皮组织与视蒂交界处衍化异常引起, 是神经外胚叶发育异常所致。先天性白内障是胚眼的表皮外胚叶发育异常引起<sup>[1]</sup>。本例患者 MGS 合并先天性白内障, 系眼胚的表皮外胚层和神经外胚层同时发育异常所致。MGS 临床并不多见, 应与以下眼科疾病相鉴别<sup>[2]</sup>: (1) 先天性视盘缺损; (2) 外伤性视神经撕脱; (3) Bergmeister 视乳头; (4) 永存原始玻璃体增生症。本征多单眼发病, 双眼发病罕见。其主要表现为儿童期视力低下, 少有视力超过 0.1, 由于患者单眼器质性病变导致右

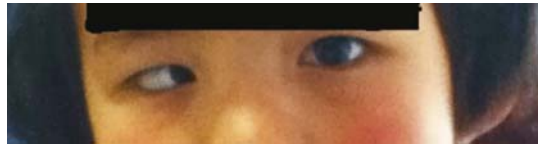

图 1 患者右眼内斜视外观。

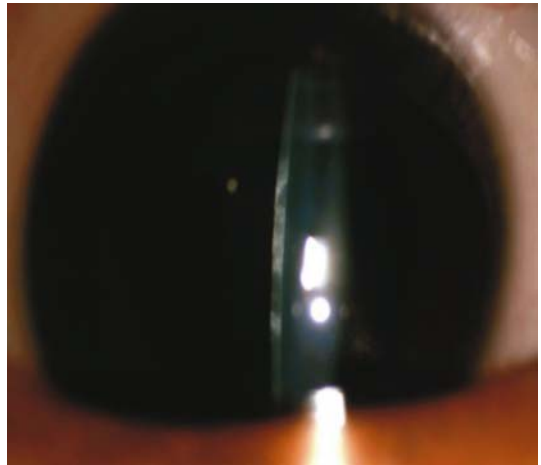


图 2 患者右眼晶状体后囊下片状混浊。

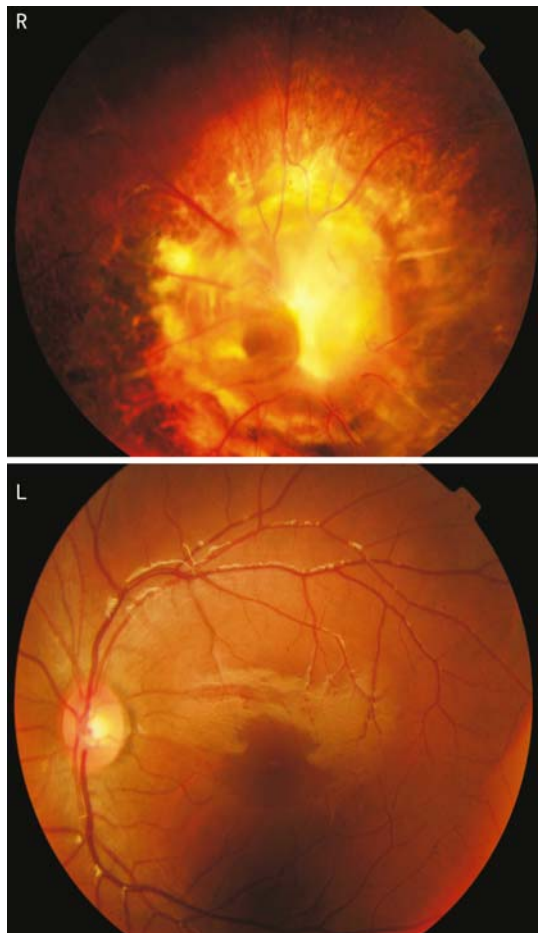


图 3 眼底检查 右眼底可见视盘扩大, 约 5PD 大小, 视盘中心有一凹陷区, 呈漏斗状, 凹陷底部被白色絮状胶质组织所填充, 眼底血管由凹陷边缘呈放射状发出, 血管粗细不等, 动静脉辨别不清。左眼底大致正常。

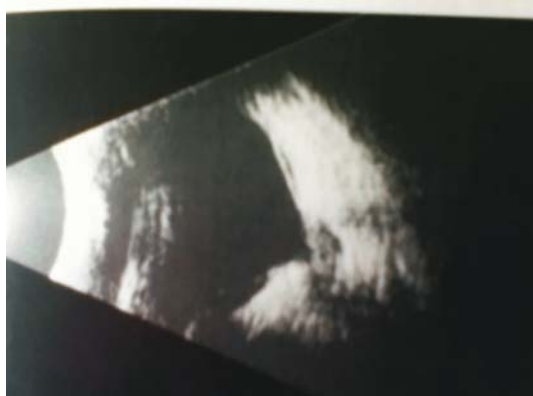

图4 B超检查 视盘及周围组织向眼球后极部凹陷、扩大,玻璃体腔后部呈倒置的“瓶颈状”回声图像,瓶颈轮廓显示分明,凹陷底部界限清楚,凹陷内可见不规则弱回声。

眼严重视力障碍,破坏了双眼视觉集合功能引起右眼知觉性内斜视<sup>[3]</sup>,通过斜视矫正手术可以达到美容效果。本例

患者经斜视矫正术后,眼位基本正常。Loudot 等<sup>[4]</sup>报道 1 例 2 岁半患儿单眼 MGS 合并内斜视、重度弱视的患儿,弱视治疗取得较好效果,提示视觉发育敏感期内早期诊断和早期治疗的重要性。亦有文献报道 MGS 患者弱视治疗效果不佳<sup>[5]</sup>。本例患儿 8 岁,已超出视觉发育的关键年龄,弱视治疗的效果可能不佳,弱视治疗的效果有待进一步观察。MGS 往往合并屈光不正、弱视,因此,早发现,早治疗,患者的视功能可得到一定程度恢复。

#### 参考文献

- 1 惠延年. 眼科学. 第 5 版. 北京:人民卫生出版社 2003:15-16
- 2 王涛,丁玉玲. 牵牛花综合征合并知觉性内斜视一例. 眼科研究 2009;27(2):85
- 3 胡聪. 临床斜视诊断. 第 1 版. 北京:科学出版社 2001:36
- 4 Loudot C, Fogliarini C, Baeteman C, et al. Rehabilitation on functional amblyopia in Morning Glory Syndrome. *J Fr Ophthalmol* 2007; 30(10):998-1001
- 5 王盛霞,陈伟蓉. 单眼牵牛花综合征合并先天性白内 3 例. 眼科研究 2008;26(12):945

## 波兰《哥白尼索引》2010 年《国际眼科杂志》评估值



Dear Editor/Publisher,

This is to inform you that evaluation process in **Index Copernicus Journal Master List 2010** has been completed.

Your journal **Guoji Yanke ZaZhi** ISSN 1672-5123 has received **ICV = 9.00**

Thank you for your cooperation in year 2010.

**Our NEW address:**

Index Copernicus Al. Jerozolimskie 146 C 02-305 Warsaw Poland

Sincerely,

Index Copernicus Journals Evaluation Department

Index Copernicus International 2001-2011