

# 系统性红斑狼疮所致眼底病变 1 例

张成成, 张立, 叶应嘉, 陈毕峰

作者单位: (430000) 中国湖北省武汉市, 爱尔眼科集团汉口爱尔眼科医院

作者简介: 张成成, 女, 检验师, 研究方向: 眼科特检和检验。

通讯作者: 张立, 男, 硕士, 住院医师, 研究方向: 白内障和眼底病. 254843236@ qq. com

收稿日期: 2011-09-26 修回日期: 2011-11-23

张成成, 张立, 叶应嘉, 等. 系统性红斑狼疮所致眼底病变 1 例. 国际眼科杂志 2012; 12(1): 193-194

## 0 引言

系统性红斑狼疮 (systemic lupus erythematosus, SLE) 是一种多系统损害的自身免疫性结缔组织疾病, 国内的患病率为 70/100000<sup>[1]</sup>, 眼部损害中眼底病变的发生率约 15%<sup>[2]</sup>, 临床报道并不多见, 现我院诊治 1 例系统性红斑狼疮所致眼底病变的患者, 报告如下。

## 1 病例报告

患者, 王 XX, 男, 28 岁, 主因“双眼无痛性视力下降 2a, 加重 2wk”于 2009-11-20 就诊于我院门诊。视力检查: 右眼: CF/10cm, 验光矫正不提高; 左眼: CF/10cm, 验光矫正不提高。双眼角膜透明、KP(-)、房闪(-)、瞳孔圆、RAPD(+), 双眼晶状体透明。眼底: 双眼视盘下方边界欠清, 双眼静脉轻度迂曲, 右眼底静脉鼻上分支和颞下分支可见少量出血, 左眼底静脉颞下分支可见片状火焰状出血, 双眼视盘周围视网膜散在棉絮斑, 双眼黄斑区可见星芒状渗出 (图 1)。辅助检查: OCT: 双眼黄斑囊样水肿。VEP 示: 双眼潜伏期重度延迟, 双眼 P100 振幅值重度降低 (图 2)。既往史: 4a 前确诊为系统性红斑狼疮 (活动期), 2a 前因狼疮肾炎住院治疗, 1a 前确诊为尿毒症, 目前靠透析维持酸碱平衡及电解质平衡。诊断: 系统性红斑狼疮眼底病变 (视网膜、视神经病变)。眼科治疗: 双眼黄斑格栅激光; 复方樟柳碱改善微循环及营养神经治疗等。患者尿毒症, 肾功能异常, 未行 FFA。视野检查无法配合。1mo 后门诊复查: 患者视力未见明显改善, 眼底未见明显改变。

## 2 讨论

SLE 是一种病因不明的自身免疫性疾病, 累及多个器官, 眼部表现<sup>[3,4]</sup>主要为干燥性角结膜炎、溃疡性睑缘炎、巩膜炎和眼底病变。其发病机制主要是 SLE 所产生的免疫复合物在眼部沉积而破坏正常眼部组织。SLE 患者视网膜血管屏障功能损害严重, 其视网膜病变的典型表现是棉絮斑, 棉絮斑可以是孤立的或者散在多个出现, 可伴或

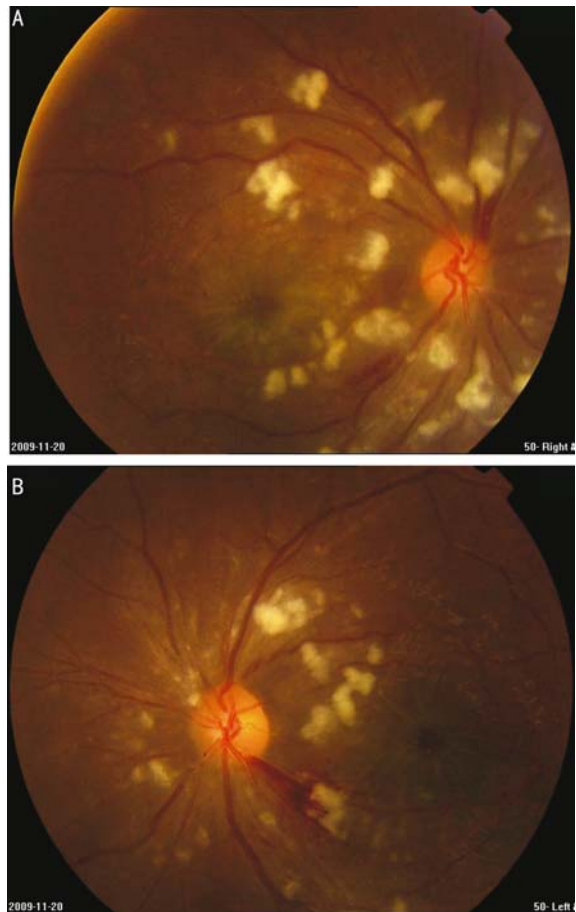

图 1 彩色眼底照相检查: 双眼视盘下方边界欠清, 双眼静脉轻度迂曲, 右眼底静脉鼻上分支和颞下分支可见少量出血, 左眼静脉颞下分支可见小片火焰状出血, 双眼视盘周围视网膜散在棉絮斑, 双眼黄斑区可见星芒状渗出 A: 右眼; B: 左眼。

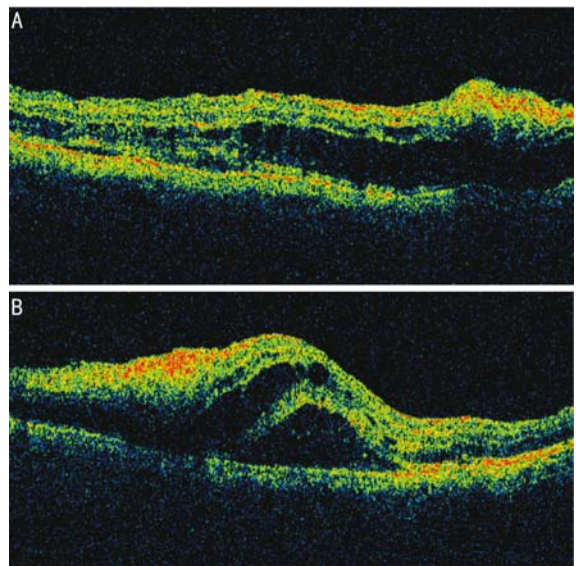


图 2 OCT 检查: 双眼神经上皮及色素上皮可见脱离 A: 右眼; B: 左眼。

者不伴视网膜出血。SLE 患者出现的眼底改变多是双眼同时或者双眼先后出现的, 眼底改变随病情的变化而变

化,反映了病情的轻重程度。本例患者 SLE 病史明确,双眼视网膜可见出血,视盘周围视网膜散在棉絮斑,黄斑水肿,符合 SLE 的视网膜表现。此外,患者双眼 RAPD(+)、VEP 异常,视盘轻度水肿,存在明确的视神经损害证据。SLE 所致眼底病变的治疗主要是全身可用大剂量糖皮质激素和免疫抑制剂治疗;如果 FFA 发现有视网膜毛细血管无灌注区或新生血管形成、黄斑囊样水肿则进行激光光凝治疗。本例患者眼底视网膜出血,黄斑水肿,考虑到患者有尿毒症病史,全身状况较差,不宜行 FFA,暂行黄斑格栅激光减轻黄斑水肿,复方樟柳碱改善微循环及营养神经治疗等,但近期效果不佳。SLE 可引起严重的眼部并发症,因此作为眼科医师,遇到不明原因的视网膜眼底出血、棉絮斑或视神经损害时,不论双眼或单眼<sup>[5]</sup>,均应考虑到

有 SLE 所致眼底疾病的可能性,必要时并作相应的实验室检查(例如抗 dsDNA,血 ESR, C3, C4 等)以明确诊断,并及时进行综合治疗,挽救患者的视功能。

#### 参考文献

- 1 张奉春. 风湿免疫病学. 北京:人民卫生出版社 2009;1
- 2 Sivaraj RR, Durrani OM, Denniston AK, *et al.* Ocular manifestations of systemic lupus erythematosus. *Rheumatology* 2007;46(12):1757-1762
- 3 陈雪梅,文峰,欧杰雄,等. 系统性红斑狼疮眼底病变 25 例临床分析. *中华眼底病杂志* 2004;20(4):206-208
- 4 雷小妹,李守新,胡绍先,等. 系统性红斑狼疮相关性眼部损害. *中华风湿病学杂志* 2009;13(12):837-840
- 5 毛俊峰,魏世辉,许雪亮,等. 系统性红斑狼疮引起的单眼视网膜、视神经病变 1 例. *国际眼科杂志* 2010;10(6):1233