

板层角膜切除术联合那他霉素治疗真菌性角膜溃疡的临床及病理研究

曾庆延¹, 蒋 华¹, 吴尚操², 金晓丽², 秦 姣²

作者单位:¹(250031)中国山东省济南市,第二军医大学济南临床医学院(济南军区总医院)眼科;²(430060)中国湖北省武汉市,武汉爱尔眼科医院

作者简介:曾庆延,女,在读博士研究生,副主任医师,现就职于武汉爱尔眼科医院,研究方向:角膜病、眼表疾病。

通讯作者:蒋华,男,教授,主任医师,博士研究生. jianghua108@126.com

收稿日期:2011-12-09 修回日期:2012-02-03

Clinical and pathological study of lamellar keratectomy combined with natamycin medication for the treatment of fungal corneal ulcer

Qing-Yan Zeng¹, Hua Jiang¹, Shang-Cao Wu², Xiao-Li Jin², Jiao Qin²

¹Department of Ophthalmology, Jinan Clinical College of the Second Military Medical University (Jinan Military General Hospital), Jinan 250031, Shandong Province, China; ²Wuhan Aier Eye Hospital, Wuhan 430060, Hubei Province, China

Correspondence to: Hua Jiang. Department of Ophthalmology, Jinan Clinical College of the Second Military Medical University (Jinan Military General Hospital), Jinan 250031, Shandong Province, China. jianghua108@126.com

Received: 2011-12-09 Accepted: 2012-02-03

Abstract

• **AIM:** To study the clinical outcome and pathological base of lamellar keratectomy combined with natamycin medication for the treatment of fungal corneal ulcer.

• **METHODS:** Thirty-two eyes of 32 cases suffered from fungal corneal ulcer in which the endothelium was not infected were included in this study. All patients received lamellar keratectomy combined with natamycin medication. Visual acuity, corneal infiltration, clinical outcome, complications and fungal species were recorded. Pathological examinations were conducted with the corneal lamellar tissues.

• **RESULTS:** Twenty cases had a preoperative visual acuity below 0.05, 11 cases between 0.05 and 0.3, and 1 case between 0.3 and 1.0. Twenty-eight cases were healed by lamellar keratectomy combined with natamycin medication. The heal course ranged from 7 to 32 days, with an average time of 13.2 ± 8.5 days. Postoperative evaluation showed that 5 cases had a visual acuity below 0.05, 8 cases between 0.05 and 0.3, 15 cases between 0.3

and 1.0. Four cases converted to keratoplasty due to uncontrolled infection. Positive cultures were found in 31 cases with 18 *Fusarium* species, 8 *Aspergillus* species, 3 *Alternaria* species and 2 uncertain species. Pathological examination showed dense infiltration of polymorphonuclears (PMNs), and periodic acid-schiff (PAS) staining demonstrated most hyphae lay in superior corneal lamellae and parallel to it, while little hyphae traversed the cornea in a plane perpendicular or inclined to the stromal lamellae. There was no significant difference in growth patterns in cornea between different pathogenic fungi.

• **CONCLUSION:** Timely lamellar keratectomy can significantly improve the efficiency of natamycin medication in fungal corneal ulcer and restore visual acuity.

• **KEYWORDS:** lamellar keratectomy; corneal ulcer; fungal; natamycin

Zeng QY, Jiang H, Wu SC, *et al.* Clinical and pathological study of lamellar keratectomy combined with natamycin medication for the treatment of fungal corneal ulcer. *Guji Yanke Zazhi (Int Eye Sci)* 2012;12(3):507-509

摘要

目的:研究板层角膜切除术联合那他霉素治疗真菌性角膜溃疡的临床疗效及组织病理学基础。

方法:选取2009-12/2011-11真菌性角膜溃疡患者32例32眼,角膜病变未累及内皮层,行角膜板层切除联合那他霉素滴眼治疗,观察记录治疗前后视力、角膜情况、病程、并发症及致病菌种类,对切除组织行组织病理学检查。

结果:治疗前视力 ≤ 0.05 者20眼, ~ 0.3 者11眼, > 0.3 者1眼。板层切除术后联合那他霉素治疗痊愈28例(87.5%),治愈时间7~32(平均 13.2 ± 8.5)d,痊愈时视力 ≤ 0.05 者5眼, ~ 0.3 者8眼, > 0.3 者15眼。病情控制不良改行角膜移植术者4例。31例真菌培养阳性(96.9%),其中镰刀菌18例,曲霉菌属8例,链格孢霉3例,未知菌属2例。病理学检查显示溃疡灶中有多量中性粒细胞浸润,过碘酸-希夫(PAS)染色显示角膜组织中菌丝多数位于角膜浅层,并呈与板层胶原纤维平行方向生长,但也有少数呈斜形或垂直生长方式,侵及切除组织全层。不同菌属之间菌丝在角膜中生长方式无明显差异。

结论:对于病变未累及全层的真菌性角膜溃疡患者,及时行板层角膜切除术可大大提高那他霉素药物治疗有效性,缩短病程,恢复视力。

关键词:角膜板层切除;角膜溃疡;真菌性;那他霉素

DOI:10.3969/j.issn.1672-5123.2012.03.41

曾庆延,蒋华,吴尚操,等.板层角膜切除术联合那他霉素治疗真菌性角膜溃疡的临床及病理研究.国际眼科杂志 2012;12(3):507-509

0 引言

真菌性角膜炎是一种严重的感染性眼病,在我国多数地区其发病率有逐年升高趋势。那他霉素是目前常用的最为有效的抗真菌滴眼液,但由于该类药物角膜穿透性差,因此造成临床上治疗并不尽如人意,相当数量患者治疗期间真菌仍在角膜中持续生长,导致角膜溃疡穿孔需行角膜移植以保存眼球。我院自2009-12/2011-11开展板层角膜切除术联合那他霉素治疗真菌性角膜溃疡,取得良好疗效,现报告如下。

1 对象和方法

1.1 对象 选择收集2009-12/2011-11于我院住院的真菌性角膜溃疡患者32例32眼,年龄33~72(平均 46.8 ± 11.7)岁,其中男17例,女15例。23例患者有植物性外伤史,病程4~60(平均 13.2 ± 8.5)d。所有患者均经角膜刮片或共焦显微镜检查见角膜基质内真菌菌丝,确诊为真菌性角膜溃疡。入选患者标准为角膜病变深度不超过2/3角膜厚度,如病变累及角膜全层、有明显内皮斑或有与内皮斑相连的前房积脓则排除在本研究之外。

1.2 方法 所有确诊患者均行真菌培养,并常规给予全身抗真菌治疗:氟康唑0.2g静滴,1次/d,共1wk,后改为伊曲康唑胶囊口服,0.2g,1次/d共3wk。局部给予50g/L那他霉素滴眼液(华北制药)滴眼,第1个24h每0.5h滴眼1次,而后调整为1次/h,共1wk,每2h1次,共1wk,逐渐递减。同时给予抗细菌治疗预防继发细菌感染,用法为5g/L左氧氟沙星滴眼液(参天制药),4次/d,3g/L氧氟沙星眼膏(参天制药)涂眼,1次/晚。在药物治疗1~2d后行板层角膜切除术,手术在表面麻醉下进行,术中保持角膜表面干燥,用0.12mm有齿镊轻提溃疡灰白边缘,圆刀片自病灶边缘平行角膜板层界面轻剖,将灰白苔被样病变组织与其下相对健康角膜组织剖切分离,直至完整切除苔被样组织。切除深度一般为角膜厚度1/5~1/4,切除完毕后用新鲜配制的2.5g/L两性霉素B液冲洗角膜表面。将切除组织剪成2块,1/2送病理检查,行HE及过碘酸-希夫(periodic acid-schiff, PAS)染色,1/2送真菌培养。部分病例角膜病灶边界不清,有多量伪足,溃疡面浸润程度不均匀,可在药物治疗3~5d后伪足变淡、溃疡面形成苔被样组织后行角膜板层切除术。术后1h后继续常规抗真菌及细菌治疗。每日观察病灶变化,记录上皮修复及基质浸润及前房情况,并在入院后、药物及/或手术后每周均行数字化裂隙灯照相。根据病情调整用药频率。治愈标准为角膜上皮愈合,基质无水腫浸润,共焦显微镜检查基质内未见真菌菌丝及孢子。

2 结果

2.1 治疗前后变化及转归 治疗前视力 ≤ 0.05 者20眼,~0.3者11眼,>0.3者1眼;溃疡病灶大小从3mm×3mm~10mm×10mm不等,21例(65.6%)有典型菌丝苔被,7例(21.9%)角膜病灶周围有伪足样变,10例(31.3%)合并前房积脓。板层切除术后联合药物治疗痊愈28例(87.5%),治愈时间7~32(平均 13.2 ± 8.5)d,痊愈时视力 ≤ 0.05 者5眼,~0.3者8眼,>0.3者15眼。病情控制不良改行角膜移植术者4例(2例板层,2例穿透),4例患者术前均有伪足样变,药物治疗后无明显变

化,患者角膜移植术后病情均控制(图1~3)。

2.2 病例病原体种属 患者32例中,31例真菌培养阳性,阳性率96.9%,其中镰刀菌18例,曲霉菌属8例,链格孢霉3例,未知菌属2例。

2.3 板层切除组织病理检查 HE染色显示切除板层组织角膜上皮缺损,溃疡灶中有多量中性粒细胞浸润,PAS染色显示角膜组织中菌丝多数位于角膜浅层,并呈与板层胶原纤维平行方向生长,但也有少数呈斜形或垂直生长方式,杂乱无章,侵及切除组织全层。曲霉菌、镰刀菌菌丝均可见平行及斜形、垂直生长方式,不同菌属种类之间菌丝生长方式无明显差异。

2.4 并发症 板层切除术后患者未述明显眼痛不适,约半数患者术后眼痛刺激症状明显减轻。未见明显眼部并发症。

3 讨论

真菌性角膜炎的药物治疗一直是临床上颇为棘手的问题,50g/L那他霉素混悬液目前被认为是最有效的抗丝状真菌药物,体外药敏试验对丝状真菌敏感率达80%以上^[1,2],但临床观察对丝状真菌性角膜炎治愈率仅50%~65%^[3,5],造成这种差异的主要原因有:(1)那他霉素不溶于水,角膜通透性差,因此对角膜深层感染疗效较差;(2)真菌性角膜炎病变发展过程中易形成干酪样组织覆盖角膜病灶表面,临床称“菌丝苔被”,病理检查证实是由大量菌丝与坏死组织构成,苔被样组织的形成会进一步降低抗真菌药物的穿透性,使得侵入角膜基质的菌丝难以被药物杀灭,因此临床上在药物治疗期间常常观察到病灶周边有逐渐缩小、浸润减轻的趋势,但中央感染灶日趋致密,最终波及内皮面形成角膜全层感染,从而不得不行角膜移植以保存眼球。如何提高那他霉素穿透性、有效杀死角膜基质内真菌是提高临床药物治疗率所亟待解决问题。

基于上述药物及临床特点,我们对真菌性角膜炎患者在药物治疗同时早期进行角膜板层切除术,手术适应证选择主要是病变位于角膜前2/3、未波及角膜内皮层的患者,尤其是对于角膜表面有典型的菌丝苔被样改变者,一经诊断及早切除,效果更佳。对于部分患者就诊时溃疡边界不清,有明显伪足样改变,溃疡面浸润深浅不一,可先行那他霉素药物治疗,观察药物有效性,多数患者如病原体对他那霉素敏感会在药物治疗2~3d后周边浸润明显减轻,伪足缩小,溃疡表面则形成灰白苔被样隆起改变,如本文中图3患者,此时再行板层切除手术更易行且效果明显。但对于那些伪足明显,那他霉素治疗后伪足无显著变化的病例,行板层切除要慎重,本组病例中4例术后控制不良改行角膜移植手术者均为此种情况,原因很可能在于病原体对他那霉素不敏感,即使行板层切除提高药物通透性仍无法杀灭组织中真菌菌丝,故而达不到理想效果。值得注意的是,板层切除不等同于角膜板层移植,手术并非完全清除所有病原体,而是针对真菌性角膜炎病变特点切除溃疡表面坏死组织,尤其是苔被样组织,一方面可以清除相当部分病原体,减轻局部炎症反应,另一方面可以大大提高药物穿透性,术后继续药物治疗将苔被下角膜基质残留的少量菌丝杀灭,使得药物治愈率明显提高,切除组织的病理学研究也证实了这一观点。因此在手术治疗的过程中,应注意避免切除过深过多组织,我们的临床经验一般是在病灶表面干燥后用0.12mm有齿镊提起病灶边缘,平行角膜面剖切,深度不超过角膜厚度的1/5~1/4,

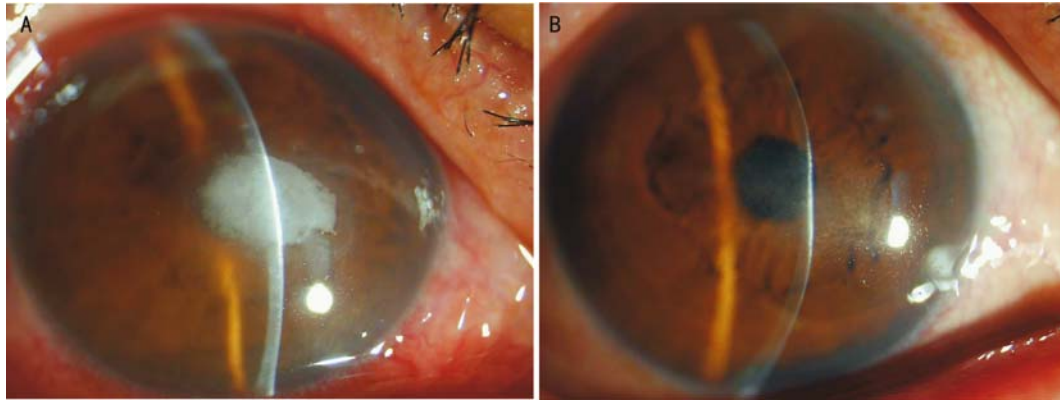


图1 患者1,男,53岁,眼红痛15d。 A:治疗前,角膜中央3mm×4mm灰白苔被样改变,增厚隆起,浸润达1/3角膜厚度,视力指数/10cm;B:板层切除术后2wk,角膜溃疡愈合,残留浅层云翳,角膜稍变薄,视力0.3。

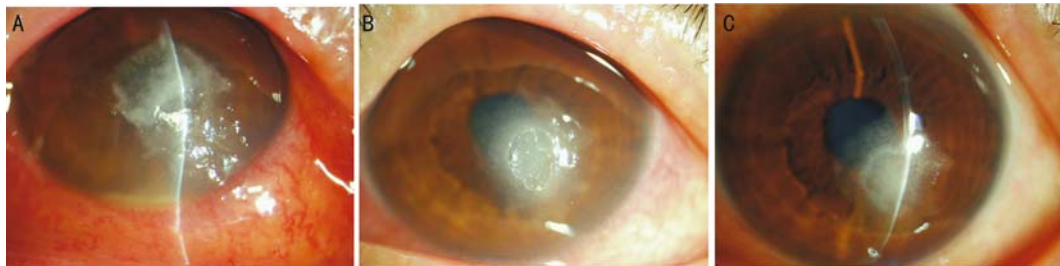

图2 患者3,女,61岁,眼红痛10d A:治疗前,角膜中央偏下方4mm×5mm溃疡,不均匀灰白浸润,达中基质层,溃疡灶边界不清,前房下方线状积脓,视力0.1;B:板层角膜切除术后10d,角膜浸润范围较前缩小,溃疡面约2mm×3mm;C:术后1mo,角膜中下方残留灰白斑翳,局部稍变薄,视力0.4。

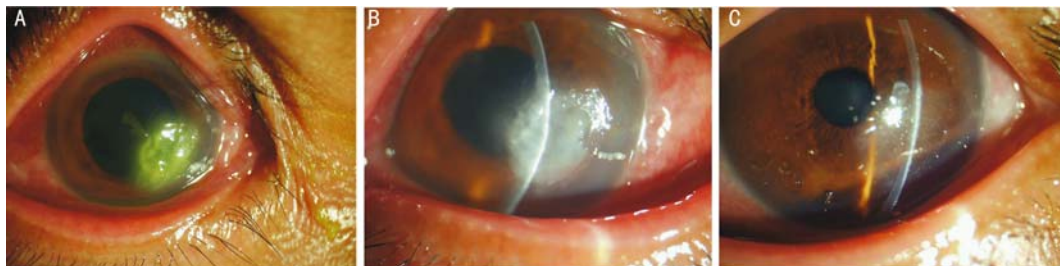


图3 患者4,女,54岁,眼红痛9d A:治疗前,角膜鼻下方4mm×5mm溃疡,边界不清,不均匀灰白浸润达中基质层,视力0.1;B:药物治疗2d,溃疡边界稍清,表面有灰白苔被样组织形成,稍隆起,遂行角膜板层切除术;C:角膜板层切除术后2wk,溃疡愈合,角膜浅层云翳,局部稍变薄,视力0.6。

从而避免术后角膜形态发生过大变化导致严重瘢痕及散光,本组病例术后视力较术前有极大改善,与我们术中注意适度切除有直接关系。

切除角膜的病理组织学研究与既往动物实验结果有所不同,动物实验研究发现不同种属真菌在角膜组织中存在不同生长方式,镰刀菌以水平生长为主,曲霉菌以垂直生长为主^[6]。但本研究中不同菌种之间病理学改变无明显差异,菌丝生长方式均以水平为多见,少量呈斜形或垂直向深层生长,达切除组织全层,并无明显种属特异性,这也与其他相关临床研究结果相一致^[7]。分析临床与动物实验结果差异的原因,可能因素有:(1)与动物实验选取某一标准菌株不同,临床感染真菌广泛存在于野外环境,种类繁多,即便同一种属菌株基因型不同,其毒力差别也很大,导致对角膜侵袭方式不同,临床表现亦千差万别。(2)患者个体因素亦在角膜真菌感染后反应起到重要作用。不同个体免疫力、中性粒细胞反应、基质金属蛋白酶释放亦会影响菌丝在角膜中的扩散方式。因此,探寻不同菌株在人角膜中生长方式特点还有待于长时间、大样本、多中心的联合研究才有可能发现一定规律。

综上所述,对于病变未累及全层的真菌性角膜溃疡患者,及时行板层角膜切除术可大大提高那他霉素药物治疗有效性,缩短病程,减少角膜移植可能,在我国角膜材料匮乏的现况下可极大地帮助患者控制病情,恢复视力。

参考文献

- 1 王殿强,董燕玲,赵靖,等.改良角膜溃疡清创术联合抗真菌药物治疗真菌性角膜溃疡.眼科2010;19(3):166-170
- 2 王志昕,王智群,罗时运,等.眼部真菌感染的病原学及体外药物敏感性分析.眼科研究2007;25(2):145-147
- 3 王冬梅,陈光胜,黄明汉.那他霉素在真菌性角膜溃疡愈合中的治疗作用.国际眼科杂志2010;10(4):744-745
- 4 张军,王丽娅,孙声桃,等.真菌性角膜炎转归影响因素的相关分析.临床眼科杂志2011;19(1):74
- 5 Prajna NV, Mascarenhas J, Krishnan T, et al. Comparison of natamycin and voriconazole for the treatment of fungal keratitis. Arch Ophthalmol 2010;128(6):672-678
- 6 曾庆延,董晓光,史伟云,等.真菌孢子黏附和基质金属蛋白酶在角膜真菌感染中的作用.中华眼科杂志2004;40(11):774-776
- 7 姬亚洲,张东魁,张承立.真菌性角膜炎的病理学研究.中国实用眼科杂志2005;23(9):987-988