

# DuoVisc 黏弹剂对白内障超声乳化术低密度角膜内皮细胞的保护作用

许 耀, 陈彬川, 王延武, 帖红艳, 王永成, 魏 星

作者单位: (450014) 中国河南省郑州市, 郑州大学第二附属医院眼科

作者简介: 许耀, 毕业于郑州大学, 硕士, 医师, 研究方向: 白内障。

通讯作者: 陈彬川, 毕业于郑州大学, 硕士, 主任医师, 主任, 研究方向: 白内障. chbic@163.com

收稿日期: 2012-05-14 修回日期: 2012-08-13

## Protective effects of DuoVisc viscoelastic materials on low density corneal endothelium during phacoemulsification and intraocular lens implantation

Yao Xu, Bin-Chuan Chen, Yan-Wu Wang, Hong-Yan Tie, Yong-Cheng Wang, Xing Wei

Department of Ophthalmology, the Second Affiliated Hospital of Zhengzhou University, Zhengzhou 450014, Henan Province, China

Correspondence to: Bin-Chuan Chen. Department of Ophthalmology, the Second Affiliated Hospital of Zhengzhou University, Zhengzhou 450014, Henan Province, China. chbic@163.com

Received: 2012-05-14 Accepted: 2012-08-13

### Abstract

• AIM: To observe the protective effects of DuoVisc viscoelastic materials on low density corneal endothelium during cataract phacoemulsification and intraocular lens (IOL) implantation.

• METHODS: Twenty eyes of cataract with corneal endothelial cell density of 652.9 - 930.3/mm<sup>2</sup> were observed. Before the surgery, the corneal endothelium density and central corneal thickness were recorded, then the patients underwent cataract phacoemulsification and IOL implantation in the capsular, the changes were observed during 7 days postoperatively.

• RESULTS: In the early days after the surgery, 4 of these corneas were with mild edema, after medical treatment, they returned transparent. During postoperative 7 days, the corneal endothelium cell densities after the surgery (735.6±92.6/mm<sup>2</sup>) were not statistically less than before (798.2±113.1/mm<sup>2</sup>, P=0.145), the thickness of the central corneas were normal (0.53±0.02mm), which had no statistical significance compared with preoperatively (0.51±0.014mm, P=0.144).

• CONCLUSION: In the condition of mastering the technique of phacoemulsification, it is feasible to use DuoVisc viscoelastic materials in the surgery of cataract

phacoemulsification and IOL implantation with low density corneal endothelium.

• KEYWORDS: viscoelastic materials; corneal endothelium; cataract

Citation: Xu Y, Chen BC, Wang YW, et al. Protective effects of DuoVisc viscoelastic materials on low density corneal endothelium during phacoemulsification and intraocular lens implantation. *Guoji Yanke Zazhi (Int Eye Sci)* 2012;12(9):1694-1697

### 摘要

目的: 临床观察 DuoVisc 黏弹剂对白内障超声乳化术中低密度角膜内皮细胞的保护效果。

方法: 观察 12 例角膜内皮细胞密度为 652.9 ~ 930.3 个/mm<sup>2</sup> 的白内障超乳手术眼, 术前记录角膜内皮细胞密度、中央角膜厚度, 行白内障超声乳化吸出及后房型折叠人工晶状体植入术, 术中应用 DuoVisc 黏弹剂, 术后观察角膜内皮细胞变化, 计算术后 7d 内角膜内皮细胞密度及中央角膜厚度。

结果: 术后早期部分角膜轻度水肿, 药物治疗后恢复透明, 术后 7d 内角膜内皮细胞密度为 735.6±92.6 个/mm<sup>2</sup>, 较术前 (798.2±113.1 个/mm<sup>2</sup>) 无明显减少 (P=0.145), 中央角膜厚度 (0.53±0.02mm) 正常, 同术前 (0.51±0.014mm) 相比差异无统计学意义 (P=0.144)。

结论: 熟练掌握超声乳化术的情况下, 应用 DuoVisc 黏弹剂行角膜内皮细胞密度低者的白内障超声乳化术是可行的。

关键词: 黏弹剂; 角膜内皮细胞; 白内障

DOI: 10.3969/j.issn.1672-5123.2012.09.25

引用: 许耀, 陈彬川, 王延武, 等. DuoVisc 黏弹剂对白内障超声乳化术低密度角膜内皮细胞的保护作用. 国际眼科杂志 2012;12(9):1694-1697

### 0 引言

临床上常见由于各种原因角膜内皮细胞减少者需行白内障手术, 而其角膜内皮对手术的耐受较差, 文献报道角膜内皮细胞密度低于 1000 个/mm<sup>2</sup> 者手术风险较大, 可能造成角膜内皮失代偿。但由于白内障造成视功能及生活质量下降甚至生活不能自理, 去除白内障也是必要的。我科 2008-09/2011-12 共行低角膜内皮细胞密度白内障超声乳化术 12 例, 术中应用 DuoVisc 黏弹剂, 观察了术后 7d 内角膜内皮的情况。现报告如下。

### 1 对象和方法

1.1 对象 我院 2008-09/2011-12 行白内障超声乳化吸出联合人工晶状体植入术的患者中, 术前角膜内皮细胞密

度低于1000个/mm<sup>2</sup>者12例,年龄55~78岁,均有强烈的手术愿望。其中角膜移植术史2例,外伤史2例,青光眼发作史4例,不明原因4例。排除角膜屈光手术史、高眼压及角膜内皮营养不良者。术前角膜内皮细胞密度为652.9~930.3(平均798.2±113.1)个/mm<sup>2</sup>。手术由1位经验丰富的主任医师完成,使用同一超声乳化系统。

**1.2 方法** 复方托吡卡胺散瞳后,结膜囊点滴5g/L盐酸丙美卡因眼用表面麻醉剂,颞上2.6mm角膜缘切口,行眼内灌注,应用DuoVisc黏弹剂采用软壳技术,首先在角膜水平位做辅助穿刺切口向前房瞳孔中心区域注入少量弥散性黏弹剂Viscoat,形成隆起,然后在该隆起的下方注入内聚性黏弹剂ProVisc,推动弥散性黏弹剂向上紧贴于角膜内皮细胞表面,内聚性黏弹剂维持或加深前房操作空间,连续环形撕除中央区前囊直径约5.5mm。超声乳化阶段,内聚性黏弹剂被清除,留下厚而平滑的弥散性黏弹剂覆盖于角膜内皮。在植入人工晶状体前,向前房和囊袋内注入内聚性黏弹剂,形成前房并支撑囊袋空间,平衡后房压力,消除后囊皱褶。然后在内聚黏弹剂的中心注入弥散性黏弹剂,形成一个中心柔软的支撑结构,使人工晶状体平滑进入眼内并缓慢展开,最后人工晶状体周围的弥散性黏弹剂被包裹在内聚性黏弹剂中迅速被抽吸清除。对于行灌注/抽吸后仍残留于角膜内皮层表面的极少量弥散性黏弹剂,无需刻意延长灌注/抽吸时间或将手柄尖端靠近角膜背面进行抽吸,以免前房内平衡盐溶液的冲刷和湍流冲击作用对角膜内皮细胞造成不必要的损伤<sup>[1]</sup>。研究表明短链、低相对分子质量弥散性黏弹剂能够在术后早期迅速自眼内代谢清除,很少引起眼压异常升高<sup>[2]</sup>。水密封切口恢复眼压,术毕结膜囊涂妥布霉素地塞米松眼膏。使用非接触式角膜内皮镜TOPCON SP-3000P于术后7d内对角膜内皮细胞进行观察,计算术后7d内角膜内皮细胞损失率及中央角膜厚度变化。

统计学分析:本研究使用计算机统计学软件SPSS 17.0进行配对*t*检验,以*P*<0.05为差异有统计学意义。

## 2 结果

**2.1 角膜内皮细胞密度变化** 术后7d内角膜内皮细胞密度为735.6±92.6个/mm<sup>2</sup>,较术前(798.2±113.1个/mm<sup>2</sup>)差异无统计学意义(*P*=0.145,表1)。

**2.2 中央角膜厚度变化** 术后7d内中央角膜厚度为0.53±0.02mm,较术前(0.51±0.014mm)差异无统计学意义(*P*=0.144,表1)。

**2.3 角膜形态的变化及处理** 术后1d角膜轻度水肿者4例,厚度增加,眼压正常,均给予40%高渗糖眼液6次/d及bFGF眼用凝胶4次/d点眼,2d或3d角膜水肿情况逐渐恢复正常后停用上述药物。7d时角膜均无水肿,患者无不适,视力恢复良好。白内障患者角膜内皮分析情况见图1。

## 3 讨论

角膜内皮细胞层的机械屏障以及特有的离子泵功能是维持角膜相对脱水状态及实现其光学性能的关键。人类角膜内皮细胞出生后在体内不能再生,据统计,每一年有0.3%~0.6%的内皮细胞数量因生理凋亡而丧失,靠邻近内皮细胞的扩大及移行来填补衰老与受损死亡的细胞留下的位置<sup>[3]</sup>。年龄、内眼手术、外伤、眼内炎症、角膜内皮细胞的自发性变性、坏死等因素均可引起角膜内皮细胞丢失,继而导致角膜水肿和变性<sup>[4]</sup>。另据报道口服金刚

表1 术前与术后7d内角膜内皮细胞密度、中央角膜厚度变化

	角膜内皮细胞密度(个/mm <sup>2</sup> )	中央角膜厚度(mm)
术前	798.2±113.1	0.51±0.014
术后7d内	735.6±92.6	0.53±0.02
<i>P</i>	0.145	0.144

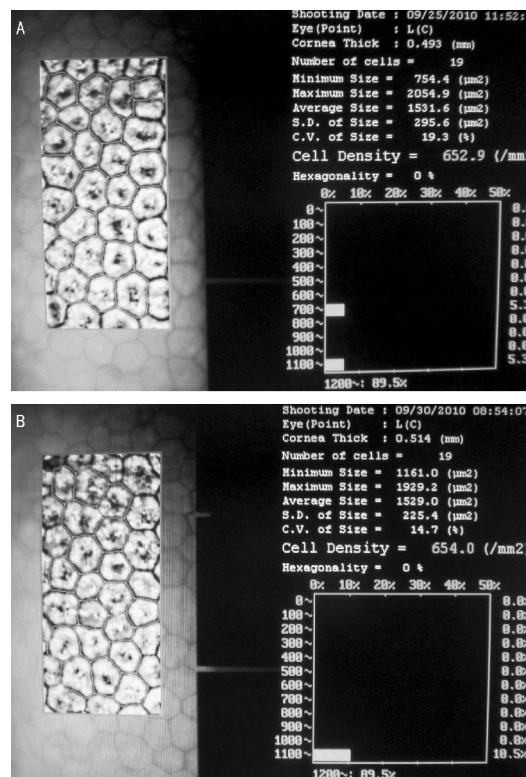


图1 白内障患者角膜内皮分析 A:术前;B:术后1d。

烷胺可造成角膜内皮细胞损伤<sup>[5]</sup>,浓度>1g/L的聚维酮碘对人角膜内皮细胞具有毒性作用<sup>[6]</sup>。损伤超过一定限度时,则导致角膜内皮细胞密度小于临界功能密度(500~800个/mm<sup>2</sup>),从而引起角膜内皮失代偿,导致角膜持续水肿失去透明性<sup>[7]</sup>。

这12例角膜内皮细胞减少患者皆因单眼或双眼白内障明显影响日常生活,包括饮食和行走。视物模糊及立体视觉功能下降致取物、倒开水困难,走路、下台阶跌倒造成骨折,生活质量差,因此均有强烈的手术要求。术前检查角膜内皮密度较低,但角膜厚度及透明度正常且无角膜刺激症状。我们采用超声乳化术,据研究随着手术器械的改进、显微手术技术的提高及黏弹剂的应用,近年来国内外的报道均显示超声乳化术与囊外摘除术在角膜内皮细胞损失率上没有差异,甚至低于囊外摘除术<sup>[8,9]</sup>,因为超声乳化白内障摘除手术是在密闭的眼内进行,术中切口小、前房维持好,术中的机械操作均远离角膜内皮,较之角膜缘大切口、前房不易维持的现代囊外白内障摘除术,其对角膜内皮的机械性损伤可明显减少,故与现代囊外白内障摘除及人工晶状体植入术相比,白内障超声乳化摘除及人工晶状体植入术减少了对角膜内皮的损伤,尤其是在熟练掌握超声乳化操作技术后其表现更加明显<sup>[10]</sup>。

将可能出现角膜内皮失代偿等情况充分沟通取得患

者及家属同意后,由1位经验丰富的主任医师行白内障超声乳化吸出及后房型折叠人工晶状体囊袋内植入。术中应用 DuoVisc 黏弹剂采用软壳技术<sup>[11,12]</sup>。目前白内障术中均要使用黏弹剂保护内皮细胞,其作用的机制<sup>[13,14]</sup>:(1)超声乳化手术时前房的维持是眼保护最重要的指标,黏弹剂可良好支撑前房空间;(2)黏弹剂可抵抗超声乳化时释放的氧自由基,对抗流动的液体和特殊物质接触内皮细胞。DuoVisc 黏弹剂组合,由30g/L的透明质酸钠,40g/L的硫酸软骨素(Viscoat)和10g/L的透明质酸钠(ProVisc)组成。前者为弥散性黏弹剂,它具有低分子量,低假可塑性和低表面张力的特点。硫酸软骨素是角膜基质的成分之一,在手术全过程中硫酸软骨素中的N-乙酰葡萄糖胺基硫酸化后使 Viscoat 带负电荷,它可吸附在含正电荷的角膜内表面<sup>[15]</sup>,低表面张力和电荷吸引作用双重因素的存在,使以硫酸软骨素成分为代表的弥散性黏弹剂能够在角膜内皮细胞表面形成更强、更稳定的保护屏障<sup>[1]</sup>,提供卓越的角膜内皮保护作用。另外,透明质酸钠可连结特殊的内皮受体,这些连接点位于角膜内皮细胞。研究显示,连结的亲合力是由透明质酸钠的分子量大小所决定,分子量越高,连结力越强<sup>[13]</sup>。30g/L透明质酸钠可与角膜内表面的相应受体结合产生吸附,并可消除超声乳化过程中形成的微小液泡。超声乳化手术时前房的维持是眼保护最重要的指标,ProVisc 为10g/L的分子量较高,静态粘度达280 000mPas的透明质酸钠,为内聚性黏弹剂,具有高假塑性和高表面张力的特点,在术中提供卓越的维持前房空间的作用,使人工晶状体的植入更容易,在术中维持良好视野,手术结束时易吸出<sup>[16]</sup>。

1999年 Arshinof 提出了软壳技术,将内聚性和弥散性黏弹剂的性能优势发挥到了极致,对眼内结构尤其是角膜内皮细胞起到了良好的保护效果。Kazunori 等研究报道在结合软壳技术的白内障超声乳化手术中角膜内皮丢失率仅为6.4%,在未结合软壳技术的白内障超声乳化手术中角膜内皮丢失率为16.3%<sup>[17]</sup>。Craig 等<sup>[18]</sup>研究发现在兔眼的前房做超声乳化手术2min后,通过染料染色检查,发现用 Healon(透明质酸钠)的兔眼角膜内皮细胞丢失率为4.9%,用 DuoVisc 采用软壳技术的兔眼角膜内皮细胞丢失率为0.3%。宋旭东等<sup>[19]</sup>研究报道超声乳化术中应用 DuoVisc 相比 Healon GV 和其胜,术后角膜内皮细胞损失最少,角膜水肿较少,且术后恢复最快。何夏怡等<sup>[20,21]</sup>研究表明白内障超声乳化手术中 DuoVisc 对角膜内皮细胞的保护能力强于透明质酸钠。张红言等<sup>[22]</sup>研究表明在进行超声乳化手术中尤其在复杂性白内障手术中为了防止角膜内皮细胞的继续丢失,应该选择对角膜内皮具有强保护剂的黏弹性物质,在复杂性白内障超声乳化术中应用 DuoVisc 对减少角膜术后水肿及对角膜内皮细胞的保护明显优于透明质酸钠。郑幼平等<sup>[23]</sup>研究表明穿透性角膜移植术后白内障超声乳化手术时使用 DuoVisc 黏弹剂软壳技术,超声乳化时行冷超声并行囊袋内超声能有效保护角膜内皮。刘奕志等<sup>[1]</sup>研究表明在超声乳化白内障吸除术中,尤其对于因高龄、Fuchs 角膜内皮细胞营养不良、既往行多次内眼手术等因素导致角膜内皮细胞基础情况较差的患者,软壳技术可通过灵活运用不同类型黏弹剂的理化特性,对角膜内皮细胞从数量、形态和功能等方面进行精心保护,从而减轻甚至避免术后发生角膜水肿,有助于术后视功能的快速恢复,提高了手术的疗效。云波

等<sup>[24]</sup>发现在成熟期白内障手术中应用软壳技术具有保护角膜内皮、提高手术安全性、使患者迅速恢复最佳视力等优点,术后1d角膜水肿的发生率明显降低。与文献报告的硬壳白内障术后角膜内皮细胞的损失率(10%)相比,使用软壳技术后使之损失率大为下降(5.3%)。李军花等<sup>[25]</sup>曾报告应用 OZil Torsional 扭曲超声技术及软壳技术治疗低角膜内皮细胞密度白内障1例。Yamazoe 等<sup>[26]</sup>研究显示现代白内障超声乳化术结合软壳技术可使许多低角膜内皮密度者恢复良好的视力,短眼轴(<23.0mm)、糖尿病和后囊破裂是造成角膜内皮细胞更多丢失、出现大泡性角膜病变的危险因素。

本研究应用 DuoVisc 黏弹剂采用软壳技术,12眼术后1d有4眼角膜轻度水肿,无眼压升高及其他明显不适,术后7d内均恢复透明,无严重水肿发生;其他8眼角膜均透明。对于术后早期角膜水肿增厚者给予 bFGF 眼用凝胶可促进角膜内皮细胞的修复<sup>[27-31]</sup>,高渗糖眼液利于水肿角膜脱水<sup>[32]</sup>,角膜水肿于术后2d或3d消退后停用上述药物,角膜保持透明无刺激症状,视力恢复良好。角膜内皮细胞计的计算机自动分析显示的结果误差较大,临床应用时仅做参考。其原因可能主要有两方面:图像摄取的清晰度和电脑对图像的识别分辨能力。尤其对角膜透明度和内皮细胞排列的规则性依赖较大。也就是说,在角膜存在病理情况和内皮细胞形态发生改变时计算机对图像的处理要出现一定偏差。最新型的系统配置了可手动修正功能,通过此功能可以提高结果的准确性<sup>[33]</sup>。本研究均进行了手动修正以确保结果的可靠性。

另外,这些患者即使未行白内障手术都需要长期的观察随访,因为随着年龄的增加,角膜内皮的生理性减少达到一定程度可能出现角膜内皮失代偿,出现这种情况需进行角膜移植或内皮移植<sup>[34-36]</sup>。但由于角膜移植供体的匮乏,移植往往难以进行。目前已有多种人工角膜应用于临床,但人工角膜有一定比例的晚期并发症及不足(如角膜溶解、植入物排出、房水渗漏、眼内炎、人工角膜后增生膜、青光眼等)。目前其仅适用于常规角膜移植失败的双眼角膜混浊性失明患者,一般只作为最后的选择。大量研究表明组织工程人角膜内皮移植具有良好的应用前景,可挽救角膜内皮盲者的视力,但还未进入临床应用<sup>[37-40]</sup>。据最新报道厦门大学医学院已成功将处理过的猪角膜移植于人,经过近2a的临床观察,没有发生排斥反应,且患者维持0.4的良好视力。此后,又进行几例移植,均取得成功。这一成果刊登在美国《科学》杂志增刊《中国再生医学》上,将来有望广泛应用于临床。但无论如何,我们都应充分保护患者自身角膜内皮功能,取得清晰、舒适的治疗效果。

角膜内皮细胞密度低的白内障患者,如果白内障手术不能进行,视功能低下会影响患者日常生活,至膨胀期挤压房角引起继发性青光眼,至成熟或过熟期可引起晶状体溶解性青光眼或晶状体过敏性青光眼。经过上述病例的观察,我们认为在熟练掌握超乳的情况下,术中应用 DuoVisc 黏弹剂可有效保护超乳术中低角膜内皮细胞密度者(650~1000个/mm<sup>2</sup>)的内皮细胞。当然,如果术前内皮细胞密度降低且角膜中央厚度超出正常,提示可能角膜内皮功能不足,手术可能造成其进一步下降,如必要手术,需充分沟通并做好角膜移植或内皮移植等的准备。总之,角膜内皮细胞密度低增加了白内障手术的风险,我们

的目的是使白内障手术对低密度角膜内皮的损伤降至最低,使角膜内皮保持原有功能。本研究表明熟练掌握超乳的情况下,应用 DuoVisc 黏弹剂采用软壳技术可很好的保护角膜内皮,对于一定程度的低密度角膜内皮患者取得了良好的效果。对于此类患者,能够去除白内障,其自理能力及生活质量明显提高,减轻了家庭及社会的负担,患者及家属满意度高。

#### 参考文献

- 1 刘奕志,蒋宇振. 软壳技术. 中华眼科杂志 2005;41(7):667-670
- 2 Henry JC, Olander K. Comparison of the effect of four viscoelastic agents on early postoperative intraocular pressure. *J Cataract Refract Surg* 1996;22(7):960-966
- 3 乐学工, 张涿. 角膜内皮“泵”. 眼科研究 1996;14(2):135-137
- 4 谢立信. 角膜移植学. 北京:人民卫生出版社 2000:64
- 5 陆学胜,朱天夫,许敏,等. 金刚烷胺对帕金森病患者角膜内皮细胞损伤作用的研究. 世界临床药物 2010;31(7):417-421
- 6 李俊,李维英,彭智培,等. 聚维酮碘对人角膜内皮细胞的影响. 中华眼科杂志 2005;41(2):169-172
- 7 葛坚,赵家良,崔浩. 眼科学. 第1版. 北京:人民卫生出版社 2005:174
- 8 马志刚,刘平. 白内障超声乳化术中角膜内皮细胞损伤的多因素分析. 中华现代眼耳鼻喉科杂志 2007;4(1):36-37
- 9 穆红梅,张千帆. 超声乳化白内障摘出人工晶状体植入术后角膜内皮变化. 河南大学学报 2004;23(3):62
- 10 任勇,施玉英,刘玉福. 白内障超声乳化摘除人工晶状体植入术角膜内皮损伤的临床观察. 中国实用眼科杂志 1999;17(10):604-605
- 11 宋旭东,郑瑜. 白内障手术中黏弹剂的选择. 中华眼科杂志 2006;42(8):765-767
- 12 郑岩,盛耀华,祝肇荣. 白色白内障超声乳化吸除术. 中国实用眼科杂志 2005;23(7):738-741
- 13 Härfstrand A, Molander N, Stenevi U, et al. Evidence of hyaluronic acid and hyaluronic acid binding sites on human corneal Endothelium. *J Cataract Refract Surg* 1992;18(3):265-269
- 14 Holst A, Rolfsen W, Svensson B, et al. Formation of free radicals during phacoemulsification. *Curr Eye Res* 1993;12(4):359-365
- 15 Liesegang TJ. Viscoelastic substances in ophthalmology. *Surv Ophthalmol* 1990;34(4):268-293
- 16 张红言,施玉英. DuoVisc 黏弹剂在外伤性白内障超声乳化术中对手角膜伤口和角膜内皮保护作用的临床观察. 国际眼科杂志 2009;9(10):1887-1889
- 17 Miyata K, Naqamoto T, Maruoka S, et al. Efficacy and safety of the soft-shell technique in cases with a hard lens nucleus. *J Cataract Refract Surg* 2002;28(9):1546-1550
- 18 Craig MT, Olson RJ, Mamalis N, et al. Air bubble endothelial damage phacoemulsification in human eye bank eyes; the protective effects of Healon and viscost. *J Cataract Refract Surg* 1990;16(5):597-602
- 19 宋旭东,钱进,王宁利,等. 超声乳化术中粘弹剂对角膜内皮细胞的保护作用. 中国实用眼科杂志 2005;23(3):245-248
- 20 何夏怡,胡超雄,何晓蕾. 超乳术中不同粘弹剂对角膜内皮细胞影响的对比研究. 中国误诊学杂志 2006;6(1):1079-1080

- 21 何夏怡,胡超雄. 超声乳化术中两种黏弹剂对角膜内皮细胞的影响. 眼科新进展 2008;28(8):616-619
- 22 张红言,王军. 不同粘弹剂在复杂性白内障超声乳化术中的临床观察. 国际眼科杂志 2008;8(6):1167-1169
- 23 郑幼平,钟敬祥,丁勇,等. 软壳技术应用用于穿透性角膜移植术后白内障超声乳化手术的疗效. 实用医学杂志 2009;25(10):1659-1660
- 24 云波,施玉英,钱进. 软壳技术在成熟期白内障手术中的应用. 中国实用眼科杂志 2005;23(4):391-393
- 25 李军花,赵云娥. 超声乳化术治疗低角膜内皮细胞密度白内障 1 例. 临床眼科杂志 2008;16(3):204
- 26 Yamazoe K, Yamaguchi T, Hotta K, et al. Outcomes of cataract surgery in eyes with a low corneal endothelial cell density. *J Cataract Refract Surg* 2011;37(12):2130-2136
- 27 杨月,赵敏. 碱性成纤维细胞生长因子联合透明质酸钠对角膜保存液中内皮细胞的作用. 中国组织工程研究与临床康复 2011;15(2):281-285
- 28 李永平,唐祝华,李永强,等. 碱性成纤维细胞生长因子促进角膜碱烧伤内皮修复的实验研究. 眼外伤职业眼病杂志 1999;219(6):523-525
- 29 闫超,王立,潘志强. 碱性成纤维细胞生长因子和表皮生长因子对角膜中期保存液保存人角膜内皮细胞的影响. 中华眼科杂志 2006;42(2):166-170
- 30 邵应峰,胡延宁,陈家祺. bFGF、EGF 和 NGF 对人角膜内皮细胞生长调控的实验研究. 眼科学报 2008;24(1):9-12
- 31 张翠英,刘华. 角膜内皮细胞的损伤及促进其修复的因素. 医学综述 2007;13(11):828-830
- 32 张焱,蒋宝林,张其英. 高渗糖治疗白内障术后严重角膜内皮水肿 10 例. 淮海医药 2001;19(3):252
- 33 高明宏,蓝平,夏国英,等. Topcon SP2000 和 Image-NET 系统在角膜内皮细胞形态学中应用评价. 中国实用眼科杂志 2000;18(5):271
- 34 张京红,程建贞,李平山. 白内障术后 2 年角膜内皮失代偿 1 例. 中国实用眼科杂志 2003;21(1):21
- 35 黄懿,宋玉伟. 角膜内皮移植方法的研究进展. 四川医学 2011;32(5):780-782
- 36 洪晶. 角膜内皮移植进展简介及其国内现状. 中华移植杂志:电子版 2011;5(1):11-13
- 37 Tsujikawa M, Nishida K. Regenerative medicine in cornea. *Nihon Rinsho* 2011;69(12):2235-2240
- 38 Yokoi T, Seko Y, Yokoi T, et al. Establishment of functioning human corneal endothelial cell line with high growth potential. *PLoS One* 2012;7(1):e29677
- 39 潘飞,姚玉峰. 人角膜内皮细胞增殖特性及能力的研究进展. 浙江大学学报(医学版) 2011;40(1):94-100
- 40 Yu WY, Sheridan C, Grierson I, et al. Progenitors for the corneal endothelium and trabecular meshwork; a potential source for personalized stem cell therapy in corneal endothelial diseases and glaucoma. *J Biomed Biotechnol* 2011;412743