

特发性和继发性黄斑前膜频域 OCT 的对比研究

蒲一民, 卢薇, 杨君, 何燕, 杨田, 李斌

作者单位: (614000) 中国四川省乐山市人民医院眼科
作者简介: 蒲一民, 硕士, 主治医师, 研究方向: 眼底病。
通讯作者: 蒲一民. puyim@126.com
收稿日期: 2012-08-14 修回日期: 2012-10-18

Comparison of idiopathic and secondary macular epiretinal membranes using frequency domain OCT

Yi-Min Pu, Wei Lu, Jun Yang, Yan He, Tian Yang, Bin Li

Department of Ophthalmology, People's Hospital of Leshan, Leshan 614000, Sichuan Province, China

Correspondence to: Yi-Min Pu. Department of Ophthalmology, People's Hospital of Leshan, Leshan 614000, Sichuan Province, China. puyim@126.com

Received: 2012-08-14 Accepted: 2012-10-18

Abstract

• AIM: To compare frequency domain optical coherence tomography (OCT) images of idiopathic macular epiretinal membrane (ERM) with those of secondary ERM and analyze the influence on visual acuity

• METHODS: Clinical data of 92 idiopathic ERM patients (112 eyes) and 78 secondary ERM patients (96 eyes) diagnosed with slit lamp microscope, fundus fluorescein angiography (FFA) and OCT. The morphological changes of ERM, central foveal thickness in all cases were recorded and analyzed by OCT.

• RESULTS: ERM was visible on OCT as high reflective tissue which was focal points of attachment or globally adherent to the underlying retina. In part of fovea, the depth decreased, the thickness increased and macular became edema. The mean retina thickness in patients with idiopathic ERM was $398.32 \pm 112.07 \mu\text{m}$ and the mean thickness of ERM was $52.28 \pm 9.65 \mu\text{m}$ vs $416.87 \pm 104.17 \mu\text{m}$ and $57.05 \pm 10.33 \mu\text{m}$ in patients with secondary ERM respectively, there was no statistical difference between them ($P > 0.05$). In the same range of visual acuity, there was no statistical difference ($P > 0.05$) between idiopathic ERM group and secondary ERM group, but between the different range of visual acuity, the thickness of central fovea of macula was significantly different ($P < 0.05$).

• CONCLUSION: OCT can display the ERM and the pathological changes of macular tissues, frequency

domain OCT was a particularly useful in the diagnosis of ERM.

• KEYWORDS: retina; macular epiretinal membrane; optical coherence tomography; visual acuity

Citation: Pu YM, Lu W, Yang J, et al. Comparison of idiopathic and secondary macular epiretinal membranes using frequency domain OCT. *Guoji Yanke Zazhi (Int Eye Sci)* 2012;12(11):2091-2093

摘要

目的: 应用频域光学相干断层扫描 (optical coherence tomography, OCT) 对特发性和继发性黄斑前膜 (macular epiretinal membrane, ERM) 的形态特征、黄斑中心凹厚度及其与视力的关系进行对比研究。

方法: 应用频域 OCT 观察用裂隙灯显微镜、荧光素眼底血管造影 (fundus fluorescein angiography, FFA) 及 OCT 确诊为特发性 ERM (92 例 112 眼)、继发性 ERM (78 例 96 眼) 的患者, 观察前膜的形态特征、定量测量前膜及其下视网膜厚度、分析黄斑中心凹厚度与视力的关系。

结果: ERM 的 OCT 图像表现为视网膜神经上皮层表面厚薄不一的高反射光带, 主要表现为前膜与视网膜内表面出现局灶及大部分粘连, 其次表现为黄斑中心凹变浅或消失、神经上皮层增厚、黄斑水肿。特发性 ERM 患者视网膜平均厚度为 $398.32 \pm 112.07 \mu\text{m}$, 前膜的平均厚度为 $52.28 \pm 9.65 \mu\text{m}$; 继发性 ERM 患者视网膜平均厚度为 $416.87 \pm 104.17 \mu\text{m}$, 前膜的平均厚度为 $57.05 \pm 10.33 \mu\text{m}$ 。两组间的差异无统计学意义 ($P > 0.05$)。在相同视力区间, 两组黄斑中心凹厚度比较, 差异无统计学意义 ($P > 0.05$)。而分别在两组及同组不同视力区间之间, 黄斑中心凹厚度差异有统计学意义 ($P < 0.05$)。

结论: OCT 可以客观地显示 ERM 及黄斑部组织结构的变化, 并能定量检测 ERM、中心凹视网膜厚度变化, 是 ERM 可靠的检测手段。

关键词: 视网膜; 黄斑前膜; 光学相干断层扫描; 视力

DOI: 10.3969/j.issn.1672-5123.2012.11.14

引用: 蒲一民, 卢薇, 杨君, 等. 特发性和继发性黄斑前膜频域 OCT 的对比研究. 国际眼科杂志 2012;12(11): 2091-2093

0 引言

黄斑前膜 (macular epiretinal membrane, ERM) 是黄斑及其附近视网膜内表面上增殖形成的纤维性膜, 该膜的收缩可引起黄斑区视网膜的解剖结构紊乱和视功能损害, 是影响视力的一种常见原因。部分前膜伴发于视网膜脱离、视网膜静脉阻塞、糖尿病视网膜病变、后发性白内障等疾

病,称继发性ERM。但是,仍有许多ERM的成因不清,归于特发性ERM。二者在病因及发病机制等方面存在诸多不同,因此在临床表现及预后等方面也有所不同^[1,2]。光学相干断层扫描(optical coherence tomography, OCT)能清晰地显示视网膜不同层次的组织结构,并能对视网膜的细微变化进行客观检测和定量分析^[3,4]。本研究应用频域OCT对临床上诊断为特发性和继发性ERM患者的黄斑部进行观察,对各自的形态特征、前膜厚度、黄斑中心凹厚度及其与视力的关系进行对比研究。

1 对象和方法

1.1 对象

选取我院眼科2010-11/2012-03经裂隙灯显微镜+前置镜、荧光素眼底血管造影(fundus fluorescein angiography, FFA)及OCT确诊为特发性ERM的患者92例112眼,年龄39~93(平均 65.5 ± 10.7)岁,视力0.05~1.0(平均 0.54 ± 0.25),单眼发病者72例,双眼发病者20例;继发性ERM患者78例96眼,年龄32~89(平均 60.6 ± 11.2)岁,视力0.05~1.0(平均 0.49 ± 0.22),单眼发病者60例,双眼发病者18例。大部分患者有不同程度的视物变形。所有患者均行裸眼视力、矫正视力、裂隙灯显微镜+前置镜及FFA检查。所有诊断为特发性ERM的患者均排除糖尿病视网膜病变、视网膜静脉阻塞、葡萄膜炎、眼外伤、眼内手术、视网膜血管瘤、视网膜色素变性等继发性因素;反之诊断为继发性ERM。两组均排除重度白内障,排除年龄相关性黄斑变性、高度近视、青光眼等合并因素。

1.2 方法

裂隙灯显微镜+前置镜及FFA按常规检查方法进行。OCT检查应用德国卡尔·蔡司公司Cirrus™ HD-OCT SW VER5.1.1.6检查仪,检查由一位经验丰富的专科医生完成,并且熟悉ERM的临床表现及OCT图像特征。所有患者都在双眼散瞳后取坐位行OCT检查。分别于水平、垂直、颞侧上下、鼻侧上下行经过黄斑中心凹的放射状线性扫描,扫描线长为6mm,扫描深度2mm,轴向分辨率可达 $5\mu\text{m}$ 。同时还选取快速黄斑厚度地形图(fast macular thickness map)程序进行快速扫描,共进行6次扫描,获得6幅OCT图像。当患者视力较差以致无法固视时,给以手动黄斑检查。视网膜厚度是测量视网膜内界面与视网膜色素上皮之间的距离,视网膜前膜的厚度是指视网膜内界面表面强反光带的厚度。所有数据及图像均存储于计算机内并进行测量和分析。

统计学分析:所有数据均采用SPSS 13.0统计软件包处理。资料分析采用 t 检验及方差分析, $P < 0.05$ 为差异有统计学意义。

2 结果

2.1 两组ERM的OCT图像特征

OCT显示增厚的视网膜神经上皮层表面厚薄不一的高反射光带,部分与视网膜内层局部黏附,部分与视网膜内层广泛黏附,其中部分向玻璃体腔方向牵拉视网膜(图1)。同一只眼可同时存在粘连和分离两种现象。出现黄斑区不同程度的水肿时,OCT表现为黄斑中心凹消失、变浅或隆起,增厚的视网膜层间有低反射腔隙(图2)。当出现黄斑板层裂孔时,中心凹曲线连续性中断,神经上皮层部分缺失(图3),部分可见孔缘神经上皮层微翘起。当出现黄斑全层裂孔,表现为黄斑中心凹处神经上皮层全层缺失,个别出现局限性视网膜神经上皮层浅脱离(图4)。两组ERM的OCT图像表现

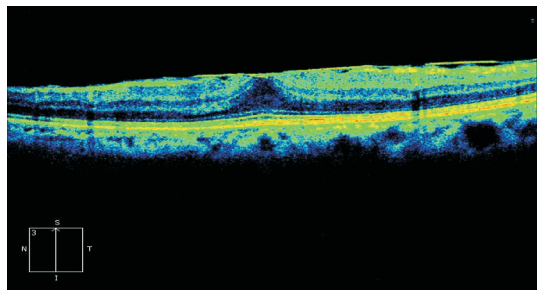


图1 增厚的视网膜神经上皮层表面厚薄不一的高反射光带,部分与视网膜内层局部黏附,部分与视网膜内层广泛黏附。

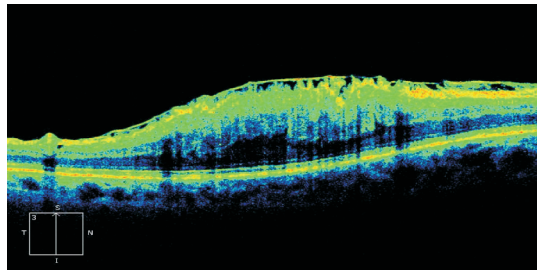


图2 黄斑区出现不同程度的水肿时,OCT表现为黄斑中心凹消失、变浅或隆起,增厚的视网膜层间有低反射腔隙。

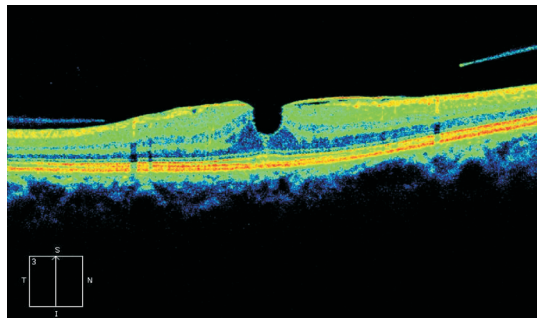


图3 当出现黄斑板层裂孔时,中心凹曲线连续性中断,神经上皮层部分缺失。

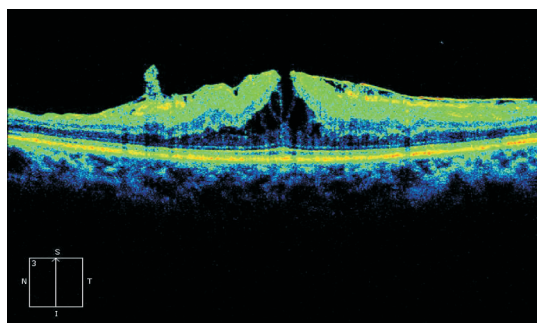


图4 当出现黄斑全层裂孔,表现为黄斑中心凹处神经上皮层全层缺失,个别出现局限性视网膜神经上皮层浅脱离。

均以前膜与视网膜内表面出现局灶及大部分粘连为主,其次表现为黄斑中心凹变浅或消失,神经上皮层增厚,黄斑水肿(表1)。

2.2 两组ERM及视网膜的定量测量

两组患者黄斑视网膜均有不同程度的增厚:特发性ERM患者视网膜平均厚度为 $398.32 \pm 112.07\mu\text{m}$,其厚度为 $205.45 \sim 652.39\mu\text{m}$ 不等,ERM的平均厚度为 $52.28 \pm 9.65\mu\text{m}$;继发性ERM患者视网膜平均厚度为 $416.87 \pm 104.17\mu\text{m}$,其厚度为 $188.67 \sim 687.25\mu\text{m}$ 不等,ERM的平均厚度为 $57.05 \pm 10.33\mu\text{m}$ 。两组间的差异无统计学意义($P > 0.05$)。但是出现黄斑水肿的患者黄斑中心凹厚度高于假性黄斑裂孔及板层黄斑裂孔的患者($P < 0.05$)。

表 1 两组 ERM 的 OCT 图像特征 眼

OCT 图像特征	特发性	继发性
	ERM	ERM
前膜与视网膜内表面出现局灶及大部分离	45	49
前膜与视网膜内表面出现完全黏附	26	17
黄斑中心凹变浅或消失,神经上皮层增厚,出现黄斑水肿	37	32
假性黄斑裂孔	8	4
黄斑板层裂孔	24	12
黄斑全层裂孔	7	8

表 2 两组黄斑中心凹厚度与视力的关系 ($\bar{x} \pm s, \mu\text{m}$)

视力	黄斑中心凹厚度		P
	特发性 ERM 组	继发性 ERM 组	
<0.05	598.47±167.52	615.23±188.43	0.21
0.05 ~	523.61±122.45	511.56±141.88	0.53
0.2 ~	312.20±82.67	297.67±87.34	0.47
>0.5	152.29±20.21	157.23±34.35	0.52

2.3 两组 ERM 黄斑中心凹厚度与视力的关系 在相同视力区间,两组黄斑中心凹厚度比较,差异无统计学意义($P > 0.05$,表 2)。而分别在两组及同组不同视力区间之间,黄斑中心凹厚度差异有统计学意义($P < 0.05$)。

3 讨论

自从 1991 年 Huang 等第一次阐述 OCT 的原理以来,其发明已改变了我们对眼科许多疾病的理解,使我们能够从全新的角度去重新认识眼底疾病。随着 OCT 技术的不断发展,它在显示视网膜各层以及玻璃体视网膜界面等精细结构方面的高分辨率和非侵入性检查方式使其得到广泛应用^[5,6]。现在,OCT 检查已超出单纯的诊断意义而被赋予了更广泛的作用;术前可对视网膜各层和玻璃体视网膜界面超微结构进行评估;术中可根据术前 OCT 影像引导膜剥除等手术;术后跟踪黄斑恢复情况和预测视力等等。目前,确定视网膜前膜形态及范围的最可靠方法是术中进行活体染色,但术前及对非手术患者缺乏有效客观的评价手段。已有研究表明,应用 OCT 可以定性定量视网膜前膜,对前膜的形态、范围等进行分析研究,能达到与术中染色相似的结果^[7]。

本研究中两组年龄构成略有不同,特发性 ERM 患者年龄为 39 ~ 93(平均 65.5±10.7)岁;继发性 ERM 为 32 ~ 89(平均 60.6±11.2)岁,二者间差异有统计学意义($P < 0.05$)。形成原因可能与继发性 ERM 中眼外伤(18%)及葡萄膜炎(11%)患者所占比例有关,这两类疾病患者年龄相对更年轻。

两组患者的视力变化幅度、跨度均较大,可从正常至手动。部分症状较重的患者视力下降显著,出现视物变形、复视等,这与 OCT 检查发现这些患者 ERM 较厚、牵拉收缩明显较一致。OCT 图像特征显示,两组患者 ERM 与视网膜均以完全黏附及局部黏附为主,伴或不伴黄斑中心凹变浅或消失、神经上皮层增厚、黄斑水肿。进一步分析发现,特发性 ERM 与视网膜多呈连续性粘连,而继发性 ERM 与视网膜多呈点状粘连。23% 的特发性 ERM 和 47% 的继发性 ERM 与视网膜呈局部粘连,并且差异有统计学意义($P < 0.05$),说明 ERM 形成的病理原因影响其与视网膜的黏附方式。

对 ERM 患者的黄斑中心凹厚度与其视力进行相关性分析,结果表明黄斑中心凹越厚,其视力越差。与特发性 ERM 组相比,继发性 ERM 组最佳矫正视力低于 0.05 的比例(14%)较前者(9%)更高,说明 ERM 形成的不同原因可能影响患者的最终视力。分析也发现在相同视力段,两组黄斑中心凹厚度比较,差异无统计学意义($P > 0.05$)。而分别在两组及同组不同视力之间,黄斑中心凹厚度差异有统计学意义($P < 0.05$),表明视力的好坏与黄斑中心凹的厚度呈负相关,而与 ERM 形成的原因关系不大。

总之,高分辨率的 OCT 能在 ERM 患眼上获得类似于眼组织病理学改变的影像,了解前膜对视网膜的牵拉程度、测量视网膜的厚度,从而为确定及指导手术治疗的时机提供准确、可靠的信息。

参考文献

- 1 Snead DR, James S, Snead MP. Pathological changes in the vitreoretinal junction 1: epiretinal membrane formation. *Eye (Lond)* 2008;22(10):1310-1317
- 2 Theodossiadis PG, Grigoropoulos VG, Kyriaki T, et al. Evolution of idiopathic epiretinal membrane studied by optical coherence tomography. *Eur J Ophthalmol* 2008;18(6):980-988
- 3 Yazici AT, Alagöz N, Celik HU, et al. Idiopathic and secondary epiretinal membranes; do they differ in terms of morphology? An optical coherence tomography-based study. *Retina* 2011;31(4):779-784
- 4 刘杏.眼科临床光学相干断层成像学.广东:广东科技出版社 2006:121-130
- 5 Nigam N, Bartsch DU, Cheng L, et al. Spectral domain optical coherence tomography for imaging ERM, retinal edema, and vitreomacular interface. *Retina* 2010;30(2):246-253
- 6 Do DV, Cho M, Nguyen QD, et al. Impact of optical coherence tomography on surgical decision making for epiretinal membranes and vitreomacular traction. *Retina* 2007;27(5):552-556
- 7 Hajnajeab B, Georgopoulos M, Sayegh R, et al. The role of the optical coherence tomography in identifying shape and size of idiopathic epiretinal membranes. *Br J Ophthalmol* 2012;96(6):867-871