

阈值下 TTT 激光治疗 CCSC 所致的浆液性视网膜脱离

阎 静, 闫 涛, 严 立

作者单位: (430060) 中国湖北省武汉市, 武汉爱尔眼科医院
作者简介: 阎静, 女, 毕业于武汉大学医学院, 主治医师, 研究方向: 眼底病。
通讯作者: 阎静. yanjing309@gmail.com
收稿日期: 2012-11-15 修回日期: 2013-02-18

Therapy of the serous neurosensory detachment caused by CCSC by using subthreshold TTT

Jing Yan, Tao Yan, Li Yan

Wuhan Aier Eye Hospital, Wuhan 430060, Hubei Province, China
Correspondence to: Jing Yan. Wuhan Aier Eye Hospital, Wuhan 430060, Hubei Province, China. yanjing309@gmail.com
Received: 2012-11-15 Accepted: 2013-02-18

Abstract

• AIM: To report the effects of subthreshold transpupillary thermotherapy (TTT) on the subsequent serous neurosensory detachment of chronic central serous chorioretinopathy (CCSC).

• METHODS: Thirteen eyes of 10 CCSC patients who have been suffered serous neurosensory detachment for at least six months were treated with subthreshold TTT by using 810nm diode laser. Lesion changes have been compared via ophthalmic examination, angiography and OCT. The comparative study of the best corrected visual acuity (BCVA) was conducted under self-control method.

• RESULTS: The average treatment of each patient by TTT was (1.23±0.44). All patients were followed up for 6 months. Before treatment, visual acuity was 0.05-0.4 (0.16±0.10), and after treatment the vision was 0.05-0.8 (0.35±0.21). The difference of visual acuity was statistically significant ($P < 0.05$). No leakage of fluorescent dyes of FFA after treatment. No obvious choroidal permeability increase was noticed. The treatment-related side effects were not found in the treatment area.

• CONCLUSION: The subthreshold TTT has obvious therapeutic effect on sustained neural epithelium detachment CCSC while there is no significant complications.

• KEYWORDS: chronic central serous chorioretinopathy; transpupillary thermotherapy; serous neurosensory detachment

Citation: Yan J, Yan T, Yan L. Therapy of the serous neurosensory detachment caused by CCSC by using subthreshold TTT. *Guoji Yanke Zazhi (Int Eye Sci)* 2013;13(3):527-531

摘要

目的: 报告阈值下经瞳孔温热疗法 (transpupillary thermotherapy, TTT) 在治疗慢性中心性浆液性脉络膜视网膜病变 (chronic central serous chorioretinopathy, CCSC) 继发的视网膜神经上皮浆液性脱离的效果。

方法: 选取视网膜神经上皮浆液性脱离持续时间达 ≥ 6 mo 的 CCSC 患者 10 例 13 眼。采用 810nm 半导体激光给予阈值下 TTT 激光治疗。通过眼科检查、血管造影及光学相干断层扫描 (optical coherence tomography, OCT) 比较治疗前后病损变化情况, 采用自身对照法进行最佳矫正视力 (best-corrected visual acuity, BVCA) 的对比研究。

结果: TTT 治疗平均 (1.23±0.44) 次。所有患者随访 6mo。治疗前视力 0.05~0.4 (平均 0.16±0.10), 治疗后视力 0.05~0.8 (平均 0.35±0.21), 视力改善结果差异有统计学意义 ($P < 0.05$)。治疗后眼底荧光素血管造影 (fundus fluorescein angiography, FFA) 均未显示荧光染料渗漏, 吲哚青绿血管造影 (indocyanine green angiography, ICGA) 未见明显脉络膜通透性增加, 治疗区域没有出现与治疗相关的副作用。

结论: 阈值下 TTT 对存在持续神经上皮层脱离的 CCSC 具有明显治疗效果, 同时未出现显著并发症。

关键词: 慢性中心性浆液性脉络膜视网膜病变; 经瞳孔温热治疗; 浆液性神经上皮脱离

DOI:10.3980/j.issn.1672-5123.2013.03.31

引用: 阎静, 闫涛, 严立. 阈值下 TTT 激光治疗 CCSC 所致的浆液性视网膜脱离. 国际眼科杂志 2013;13(3):527-531

0 引言

慢性中心性浆液性脉络膜视网膜病变 (chronic central serous chorioretinopathy, CCSC) 是一种严重威胁视力功能的疾病, 其确切的发病机制仍不清楚^[1-3]。由于弥漫性视网膜渗出, 视网膜色素上皮广泛萎缩, 黄斑囊样水肿, 常导致患者视力永久受损, 严重者可并发脉络膜新生血管^[3-7]。目前临床上的各种治疗尚未获得确切的疗效^[8-10]。CCSC 渗漏的区域大多是弥漫性的, 因此需要大范围的激光效应。大光斑阈值下经瞳孔温热疗法 (transpupillary thermotherapy, TTT) 具有对视网膜色素上皮 (retinal pigment epithelium, RPE)-脉络膜复合体的双重治疗作用^[11,12]。本研究主要评估阈值下 TTT 治疗 CCSC 所致的浆液性视网膜脱离的疗效。

1 对象和方法

1.1 对象 我们定义 CCSC 为病程 ≥ 6 mo 的持续性 RPE 渗漏及浆液性视网膜脱离。本次研究中我们选择 2010-01/12 在我院确诊为 CCSC 并接受 TTT 治疗的患者 10 例

表1 接受阈值下 TTT 治疗的 CCSC 患者资料

| 病例 | 年龄(岁) | 眼别 | 患病时间(mo) | BCVA | | 治疗次数(次) |
|----|-------|----|----------|------|----------------------|---------|
| | | | | 治疗前 | 治疗后 6mo ^b | |
| 1 | 47 | L | 6 | 0.3 | 0.5 | 1 |
| 2 | 54 | L | 7 | 0.15 | 0.5 | 1 |
| 3 | 52 | R | 8 | 0.15 | 0.2 | 1 |
| 4 | 62 | L | 12 | 0.05 | 0.1 | 2 |
| 5 | 49 | R | 12 | 0.2 | 0.2 | 2 |
| 6 | 57 | L | 12 | 0.1 | 0.3 | 1 |
| | | R | 11 | 0.1 | 0.3 | 1 |
| 7 | 45 | L | 11 | 0.1 | 0.4 | 1 |
| | | R | 6 | 0.2 | 0.6 | 1 |
| 8 | 60 | R | 13 | 0.05 | 0.05 | 2 |
| 9 | 54 | L | 13 | 0.15 | 0.2 | 1 |
| 10 | 50 | R | 9 | 0.15 | 0.4 | 1 |
| | | L | 9 | 0.4 | 0.8 | 1 |

^b $P < 0.01$ vs 治疗前。

13眼。男7例,女3例。年龄45~62(平均 53 ± 5.52)岁。所有患者患病时间6~13(平均 9.92 ± 2.56)mo,随访时间为6mo(表1)。所有患者均主诉视力下降,视物变形,伴随中央暗点,具有周期性中心性浆液性脉络膜视网膜病变(central serous chorioretinopathy, CSC)的发作史,主观视觉感受明显下降;眼底荧光素血管造影(fundus fluorescein angiography, FFA)上可见 RPE 窗样缺损和多个渗漏点或不能清晰辨别渗漏点的渗漏;吲哚青绿血管造影(indocyanine green angiography, ICGA)存在明显脉络膜通透性增加和荧光增强;光学相干断层扫描(optic coherence tomography, OCT)上显示黄斑部神经上皮层脱离。

1.2 方法

1.2.1 入选标准 (1)TTT 为患者的首次激光治疗。(2)患者既往有反复发作史。(3)持续的 CCSC 超过 6mo。(4)存在明显的视网膜脱离。(5)FFA 中存在多个渗漏点或不能辨别渗漏点的渗漏。(6)可合并存在色素上皮脱离(pigment epithelium detachment, PED)。

1.2.2 排除标准 (1)患者既往接受过其他激光治疗。(2)FFA 中仅存在一个孤立的位于中心凹范围内的渗漏。(3)FFA 和/或 ICGA 提示有脉络膜新生血管可能。

1.2.3 治疗前准备 所有患者接受的眼科检查,包括屈光度,最佳矫正视力(best-corrected visual acuity, BVCA, 标准对数视力表),FFA, ICGA, OCT。FFA 确定 RPE 渗漏及 RPE 萎缩的区域。ICGA 用于判断病变区域内脉络膜血管通透性,指导 TTT 治疗,并排除脉络膜新生血管的存在。OCT 使用十字模式,扫描纵向和横向各 5.0mm 的黄斑中心凹区域。

1.2.4 治疗过程 所有患者的 TTT 治疗均在血管造影检查后 1wk 进行。使用波长为 810 nm 的激光二极管(OcuLight SLX, IRIDEX),通过专用传送系统与裂隙灯连接安装;设置裂隙灯光斑直径为 3mm(通过戈德曼三面镜在视网膜上实际产生直径为 3.24mm 的激光光斑),曝光时间 60s,激光功率 350mW。这种低强度的功率设置与传统 TTT 治疗使用的 800mW 的功率设置相比,其能量水平降低约 60%。对于 ICGA 中存在较大面积的脉络膜通透性增加和弥漫渗漏,给予多个连续光斑以覆盖全部范围;

如果病变波及中心凹,且 OCT 上确定有黄斑脱离者,给予治疗;孤立的中心凹范围内渗漏,不予治疗。对于存在视网膜色素上皮异常(萎缩)及严重色素沉着的眼底,即使存在视网膜下渗出的浆液性视网膜浅脱离,考虑到治疗过程中照射范围内温度上升的变化,需谨慎的避免可见的视网膜白化。

1.2.5 治疗后随访 所有患者的随访时间均为 TTT 治疗后第 1, 3, 6mo。如果在第 3mo 的随访中通过造影和 OCT 发现仍存在持续的荧光染料渗漏和视网膜下积液,将给予第二次 TTT 治疗,治疗方式与首次 TTT 相同。所有患者治疗前均获得书面同意。

统计学分析:对所有治疗前后 BCVA 数据应用 SPSS 11.0 软件,采用配对样本 t 检验法进行统计学处理, $P < 0.05$ 为差异有统计学意义。

2 结果

所有患者治疗前都存在不同程度的色素上皮萎缩, FFA 显示出相应区域的窗样缺损;ICGA 显示不规则脉络膜通透性增加所致高荧光形态(图 1);OCT 显示浆液性视网膜脱离,均波及黄斑。9 例 10 眼 OCT 显示合并 RPE 脱离,其中 3 例 3 眼 OCT 有黄斑部神经上皮囊样改变。治疗中,4 眼使用 1 个光斑,7 眼使用 2 个光斑,2 眼使用 3 个光斑。所有患者在治疗中均未出现视网膜白化现象。

患者治疗前视力 0.05~0.4(平均 0.16 ± 0.10)。治疗后 6mo 视力提高 2 行及 2 行以上 8 眼,提高 1 行 3 眼,视力未提高 2 眼,治疗后视力在 0.05~0.8(平均 0.35 ± 0.21),视力改善显著($P = 0.001$)。治疗后 1mo, 10 眼 OCT 显示中心凹下视网膜神经上皮层完全复位;3 眼中心凹隆起明显降低,在治疗后第 3mo 复查造影和 OCT 发现仍存在荧光染料渗漏和视网膜浆液性脱离,给予第 2 次 TTT 治疗,其后 1mo, OCT 显示患眼神经上皮层完全复位。所有患者首次治疗后 6mo FFA 均未显示荧光染料渗漏, ICGA 未见明显脉络膜通透性增加。光斑治疗区域没有视网膜色素上皮萎缩或视网膜瘢痕形成(图 2)。

3 讨论

视网膜色素上皮的生理功能之一是吸收视网膜下腔的液体。有学者认为视网膜色素上皮细胞局灶性和弥漫

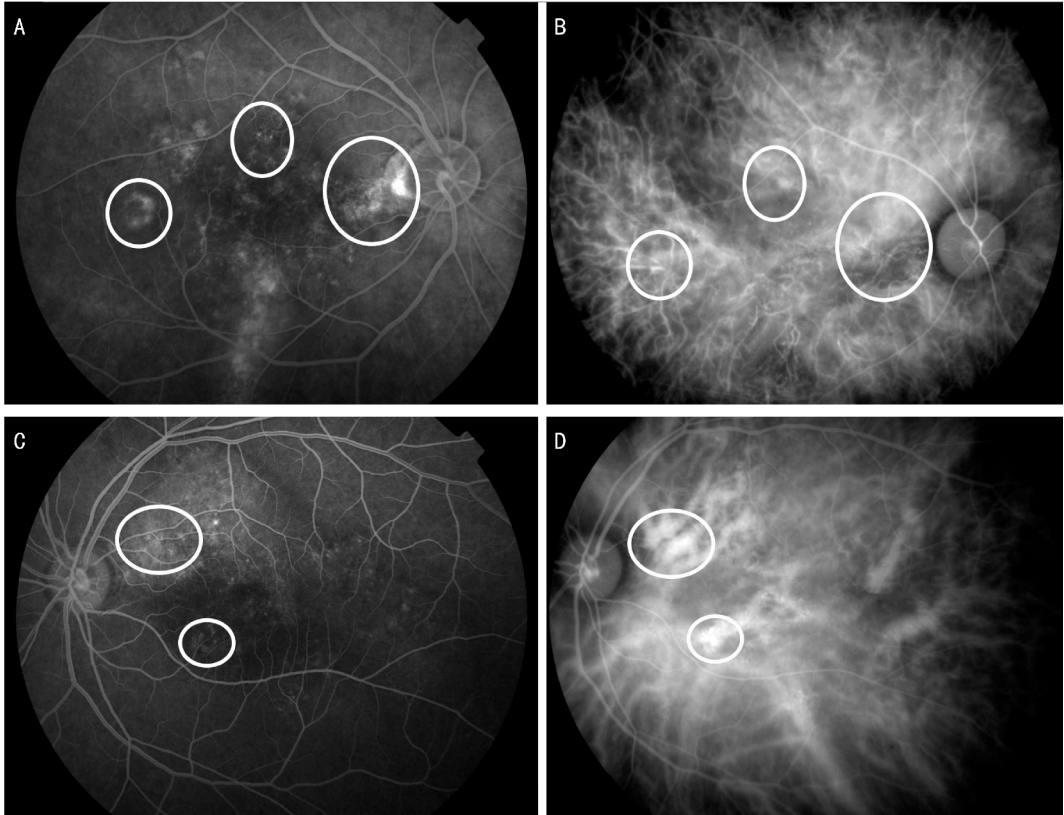


图1 CCSC患者 FFA 和 ICGA 图像 患者双眼发病。A,B:右眼,FFA;C,D:左眼,ICGA。FFA 图像所见渗漏处于 ICGA 中可见脉络膜血管局部荧光增强。

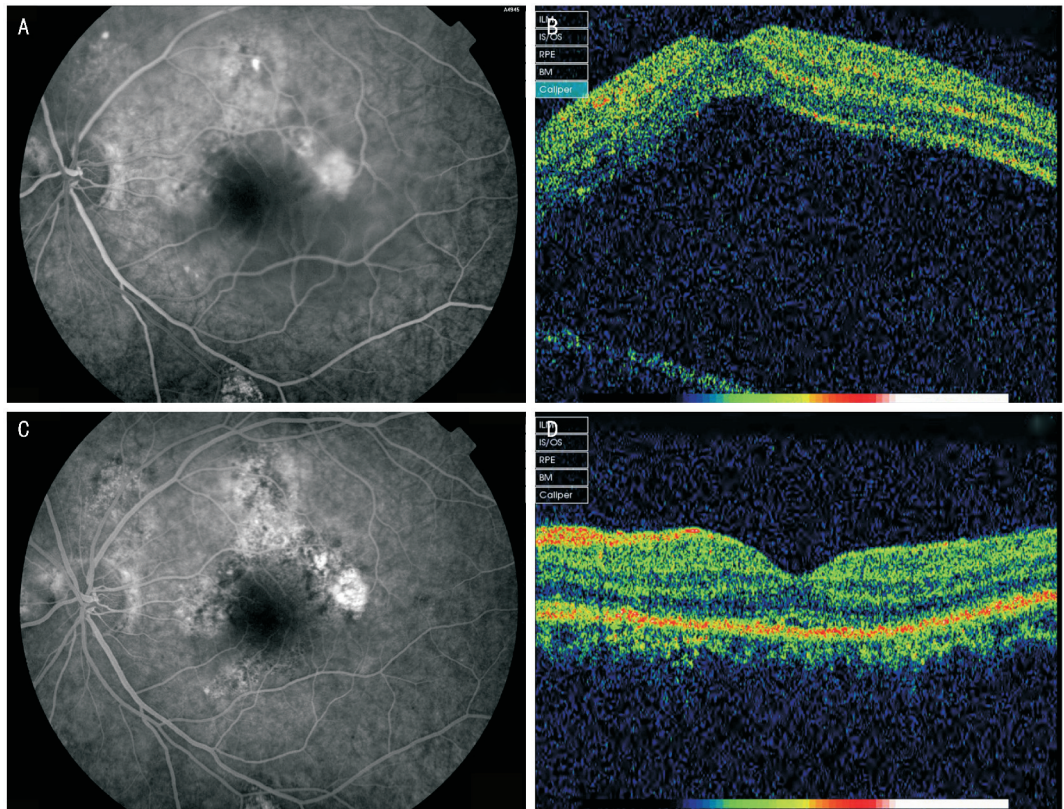


图2 治疗前后 FFA 和 OCT 变化 治疗前:A:FFA 显示黄斑周边可见多个模糊渗漏灶,近上方血管弓处可见焦点状渗漏;B:OCT 显示黄斑部神经上皮浆液性脱离,中心凹高度隆起;治疗后:C:FFA 显示黄斑周边大部分渗漏灶已静止,仅颞侧存在少量持续浆液性脱离;D:OCT 显示黄斑部神经上皮浆液吸收,中心凹复位。

性受损、RPE 多区域、渐进性的萎缩变性,造成了色素上皮功能的局部紊乱,导致血-视网膜屏障慢性改变,从而

引起视网膜神经上皮层发生持续反复的脱离^[13,14]。一些基于 ICGA 的研究表明脉络膜血管节段性扩张,通透性增

强,导致渗出液积聚在脉络膜内,视网膜神经上皮层和色素上皮层下静水张力增高,色素上皮细胞间的紧密连接被打断,从而产生浆液性视网膜脱离^[1,3,15,16]。这些长期的视网膜脱离在疾病的自然过程中导致光感受器逐渐变性萎缩,最终导致视力和视野的损害。

关于 CCSC 的治疗,目前还没有标准的治疗方案^[17,18]。传统上一直用激光光凝治疗位于黄斑中心凹旁的渗漏。光凝在 RPE 形成瘢痕,虽然可以缩短病程,但由于这种光凝只消除了色素上皮的渗漏,而没有改善其下方脉络膜血管扩张和通透性增加的状况,也没有对视网膜色素上皮失代偿进行干预,因此对提高最终视力和降低复发率的疗效有限。传统光凝仅适用于中心凹外极小且数量很少的荧光泄漏,因此,它在治疗 CCSC 患者的应用中受到了限制。近年来应用 PDT 治疗的 CCSC 患者中,虽然预后视力出现明显改善^[19-21],但 PDT 后发生的一些副作用,仍然使 CCSC 患者的治疗存在潜在的风险^[22,23]。最近有文章报道说,TTT 也可以用于治疗 CCSC^[24,25]。这种 TTT 治疗被称为阈值下 TTT 方案,相比传统 TTT 使用更低的能量,从而在治疗范围内产生更低的温度。这种方案适用于多个泄漏点的慢性和非典型 CCSC 以及严重的 CCSC 病例,可以更大程度地减少视网膜和脉络膜的永久损害。在 Tranos 的报道中,中心凹下新生血管的 AMD 患者经过 TTT 治疗后,70% 以上的患者视力得以保存^[26]。这表明在治疗黄斑中心凹或旁中心凹病变时,即使 TTT 治疗需要较大的照射光斑,但是其对视力的不良影响也是微乎其微的^[27]。

目前,国内外关于应用阈值下 TTT 治疗 CCSC 的研究和报道较少,缺少大样本和长期的观察。在本研究中,采用了阈值下 TTT 作为单一疗法来治疗伴有浆液性脱离的 CCSC 患者。降低激光功率的目的是为了避免 RPE-脉络膜复合体受到激光的损害。阈值下 TTT 激光可选择性作用于色素上皮层,刺激色素上皮细胞吸收视网膜下腔积液的泵功能的重建,促进血-视网膜外屏障功能的恢复。同时,这种方法可以引起局部视网膜脉络膜温度的升高,使得热休克蛋白(HSP)表达上升,从而可能起到降低脉络膜高通透性的作用,因此可以对 RPE-脉络膜复合体起到双重治疗作用^[11,12]。通过阈值下 TTT 激光治疗,可以达到消除视网膜下腔积液的目的,使得脱离的视网膜复位,减少光感受器的损害,以保存或改善视力和视野。

对于 TTT 治疗通过局部升高的温度引起的视网膜色素上皮损伤的修复的治疗机制,至今没有得到全面的分析和解释。本报告在这个问题上,也没能提供更多的信息。但是,可以肯定的是在获得治疗效果的同时,光感受器的损害是最小的。TTT 中使用的 810 nm 波长的激光束主要由色素细胞和脉络膜吸收,而光感受器中的叶黄素对激光束的吸收是非常低的^[28]。这或许可以解释激光在神经上皮层与脉络膜之间产生不同温度的现象。这也意味着,虽然 TTT 仍可能导致视网膜神经上皮层细胞的损伤^[29],但可以通过在治疗过程中仔细观察视网膜颜色的变化,尽量减少视网膜层 HSP 的过度地上调表达,从而减少 TTT 治

疗对视网膜细胞及脉络膜的刺激,降低治疗的不利影响^[30-32]。与传统光凝相比,TTT 在治疗具有弥漫性渗漏点的 CCSC 时具有明显优势。我们的研究结果证明了 TTT 对于 CCSC 治疗的有效性。

目前,已有应用维替泊芬的 PDT 治疗人类和动物 AMD 病例后,出现瞬态脉络膜缺血导致急性视力丧失的报道。阈值下 TTT 疗法,可避免损坏视网膜神经上皮层,从而降低急性视力丧失的风险,因此可能成为替代 PDT 的更安全的选择之一。更重要的是这种治疗适用于所有患者^[27]。在某些国家和地区因为经济原因,推广 PDT 是不实际的,而 TTT 治疗在改善 CCSC 患者视觉质量的同时,费用却相对低廉^[24,25]。然而,这项试验研究证明的只是短期内的安全性和有效性。由于阈值下 TTT 治疗仍可能会损坏视网膜神经上皮层细胞^[33],同时应考虑到亚洲人种眼内色素含量与其他人种存在差异,因此有必要对 TTT 治疗建立适当的参数设置。我们还需要长期大规模、随机对照研究以确定适当的功率和持续时间,以确保该治疗的安全性。

参考文献

- 1 Prunte C, Flammer J. Choroidal capillary and venous congestion in central serous chorioretinopathy. *Am J Ophthalmol* 1996;121(1):26-34
- 2 Yap EY, Robertson DM. Long-term outcome of central serous chorioretinopathy. *Arch Ophthalmol* 1996;114(6):689-692
- 3 Schatz H, Madeira D, Johnson RN, et al. Central serous chorioretinopathy occurring in patients 60 years of age and older. *Ophthalmology* 1992;99(1):63-67
- 4 Gass JDM. Pathogenesis of disciform detachment of the neuroepithelium: II Idiopathic central serous choriopathy. *Am J Ophthalmol* 1967;63(3): Suppl:1-139
- 5 Ciardella AP, Guyer DR, Spitznas M, et al. Central serous chorioretinopathy. *Retina*. 3rd ed. St Louis: Mosby 2001:1153-1181
- 6 Gass JDM. Stereoscopic Atlas of Macular Diseases: Diagnosis and Treatment. 4th ed. St Louis: Mosby 1997:52-70
- 7 Hussain D, Gass JD. Idiopathic central serous chorioretinopathy. *Indian J Ophthalmol* 1998;46(3):131-137
- 8 Klein ML, van Burskirk EM, Freidman E, et al. Experiences with non-treatment of central serous chorioretinopathy. *Arch Ophthalmol* 1974;91(4):247-250
- 9 Bujarborua D. Long-term follow-up of idiopathic central serous chorioretinopathy without laser. *Acta Ophthalmol Scand* 2001;79(4):417-421
- 10 Gilbert CM, Owens SL, Smith PD, et al. Long-term follow-up of central serous chorioretinopathy. *Br J Ophthalmol* 1984;68(11):815-820
- 11 Desmettre T, Maurage CA, Mordon S. Transpupillary thermotherapy (TTT) with short duration laser exposures induce heat shock protein (HSP) hyperexpression on choroidoretinal layers. *Lasers Surg Med* 2003;33(2):102-107
- 12 Desmettre T, Maurage CA, Mordon S. Heat shock protein hyperexpression on chorioretinal layers after transpupillary thermotherapy. *Invest Ophthalmol Vis Sci* 2001;42(12):2976-2980
- 13 Spitznas M. Pathogenesis of central serous retinopathy: a new working hypothesis. *Graefes Arch Clin Exp Ophthalmol* 1986;224(4):321-324
- 14 Marmor MF. New hypotheses on the pathogenesis and treatment of serous retinal detachment. *Graefes Arch Clin Exp Ophthalmol* 1988;226(6):548-552

- 15 Lafaut BA, Salati C, Priem H, *et al* . Indocyanine green angiography is of value for the diagnosis of chronic serous chorioretinopathy in elderly patients. *Graefes Arch Clin Exp Ophthalmol* 1998;236(7):513–521
- 16 Yao XY, Marmor MF. Induction of serous retinal detachment in rabbit eyes by pigment epithelial and choriocapillary injury. *Arch Ophthalmol* 1992;110(4):541–546
- 17 Gass JD. Bullous retinal detachment. An unusual manifestation of idiopathic central serous choroidopathy. *Am J Ophthalmol* 1973;75(5):810–821
- 18 Yannuzzi LA, Slakter JS, Kaufman SR, *et al* . Laser treatment of diffuse retinal pigment epitheliopathy. *Eur J Ophthalmol* 1992;2(3):103–114
- 19 Parodi MB, Pozzo SDA, Ravalico G. Photodynamic therapy in chronic central serous chorioretinopathy. *Retina* 2003;23(2):235–237
- 20 Miller JW, Schmidt-Erfurth U, Sickenberg M, *et al* . Photodynamic therapy with verteporfin for choroidal neovascularization caused by age-related macular degeneration; results of a single treatment in a phase 1 and 2 study. *Arch Ophthalmol* 1999;117(9):1161–1173
- 21 Ruiz-Moreno JM, Lugo FL, Armadá F, *et al* . Photodynamic therapy for chronic central serous chorioretinopathy. *Acta Ophthalmol* 2009;88(3):371–376
- 22 Lee PY, Kim KS, Lee WK. Severe choroidal ischemia following photodynamic therapy for pigment epithelial detachment and chronic central serous chorioretinopathy. *Jpn J Ophthalmol* 2009;53(1):52–56
- 23 Yaman A, Arikan G, Saatci AO, *et al* . Choroidal neovascularization following photodynamic therapy in a patient with chronic central serous chorioretinopathy. *Bull Soc Belge Ophthalmol* 2007;(303):69–73
- 24 Hussain N, Khanna R, Hussain A, *et al* . Transpupillary thermotherapy for chronic central serous chorioretinopathy. *Graefes Arch Clin Exp Ophthalmol* 2006;244(8):1045–1051
- 25 Shukla D, Kolluru C, Vignesh TP, *et al* . Transpupillary thermotherapy for subfoveal leaks in central serous chorioretinopathy. *Eye (Lond)* 2008;22(1):100–106
- 26 Tranos P, Singh M, Peter NM, *et al* . Transpupillary thermotherapy for the treatment of subfovealchoroidal neovascularization associated with age-related macular degeneration. *Acta Ophthalmol Scand* 2004;82(5):585–590
- 27 Costa RA, Farah ME, Cardillo JA, *et al* . Immediate indocyanine green angiography and optical coherence tomography evaluation after photodynamic therapy for subfovealchoroidal neovascularization. *Retina* 2003;23(2):159–165
- 28 Gunduz K. Transpupillary thermotherapy in the management of circumscribed choroidalhemangioma. *Surv Ophthalmol* 2004;49(3):316–327
- 29 She H, Li X, Yu W. Subthresholdtranspupillary thermotherapy of the retina and experimental choroidal neovascularization in a rat model. *Graefes Arch Clin Exp Ophthalmol* 2006;244(9):1143–1151
- 30 Polla BS, Stubbe H, Kantengwa S, *et al* . Differential induction of stress proteins and functional effects of heat shock in human phagocytes. *Inflammation* 1995;19(3):363–378
- 31 Kim HJ, Hwang NR, Lee KJ. Heat shock responses for understanding diseases of protein denaturation. *Mol Cells* 2007;23(2):123–131
- 32 Desmettre T, Maurage CA, Mordon S. Heat shock protein hyperexpression on chorioretinal layers after transpupillary thermotherapy. *Invest Ophthalmol Vis Sci* 2001;42(12):2976–2980
- 33 Morimura Y, Okada AA, Hayashi A, *et al* . Histological effect and protein expression in subthresholdtranspupillary thermotherapy in rabbit eyes. *Arch Ophthalmol* 2004;122(10):1510–1515