

息肉状脉络膜血管病变的分型研究

白学伟¹, 李慧平², 盛迅伦²

基金项目: 宁夏回族自治区卫生厅重点科研计划课题 (No. 2011011); 宁夏回族自治区自然科学基金项目 (No. NZ11163); 宁夏回族自治区科技攻关项目 (No. 2011ZYS175)

作者单位:¹(750000) 中国宁夏回族自治区银川市, 宁夏医科大学; ²(750000) 中国宁夏回族自治区银川市, 宁夏人民医院分院宁夏眼科医院

作者简介: 白学伟, 男, 在读硕士研究生, 研究方向: 眼底病。

通讯作者: 盛迅伦, 女, 主任医师, 硕士研究生导师, 研究方向: 遗传性眼病. shengxunlun@163.com

收稿日期: 2012-11-13 修回日期: 2013-02-20

Polypoidal choroidal vasculopathy

Xue-Wei Bai¹, Hui-Ping Li², Xun-Lun Sheng²

Foundation items: Key Scientific Research Program of Health Bureau of Ningxia Hui Autonomous Region, China (No. 2011011); Natural Science Foundation of Ningxia Hui Autonomous Region, China (No. NZ11163); Key Scientific and Technological Program of Ningxia Hui Autonomous Region, China (No. 2011ZYS175)

¹Ningxia Medical University, Yinchuan 750000, Ningxia Hui Autonomous Region, China; ²Ningxia People's Hospital, Ningxia Eye Hospital, Yinchuan 750000, Ningxia Hui Autonomous Region, China

Correspondence to: Xun-Lun Sheng. Ningxia People's Hospital, Ningxia Eye Hospital, Yinchuan 750000, Ningxia Hui Autonomous Region, China. shengxunlun@163.com

Received: 2012-11-13 Accepted: 2013-02-20

Abstract

• **AIM:** To explore the clinical feature of polypoidal choroidal vasculopathy (PCV) which would provide the basis for treatment and prognosis of PCV, according to the classification of indocyanine green angiography (ICGA) image, combined with fundus and optical coherence tomography (OCT) examination.

• **METHODS:** Retrospective analysis of 33 PCV patients, who were diagnosed in Ningxia Eye Hospital with OCT, fundus fluorescein angiography (FFA) and ICGA. Comprehensive analysis the classification of PCV which were based on the ICGA image, and take the feature of PCV lesion into consideration.

• **RESULTS:** Thirty-three PCV patients (54 eyes) were collected, 12 patients (36%) had monocular disease and 21 patients (64%) had binocular lesion. There were 20 male (61%) and 13 female (39%) included in the study. The age was ranged from 42-86 years old and the average age was 70.63±9.42 years old. Forty-five eyes (83%) PCV lesion was located in macular area. Three types of

PCV were classified according to ICGA image: polyps expansion type (20 eyes, 37%), abnormal branching vascular network type (16 eyes, 30%) and classical type (18 eyes, 33%). Twenty-seven eyes (50%) were suffered from pigment epithelial detachment (PED). The abnormal branching vascular network type (11 eyes, 68.8%) and classical type are (12 eyes, 66.7%) was more likely to suffer from PED. Twenty-three eyes (43%) have retinal neuroepithelium layer detachment including 10 eyes (62.5%) of abnormal branching vascular network type and 9 eyes (50.0%) of classical type. Thirty-one eyes (57%) shows active status 81.3% of abnormal branching vascular network type and 72% of classical type shows active status. Ten eyes (19%) appear fibrous membrane totally, including 7 eyes (43.8%) of branching vascular network type and 2 eyes (11.1%) of classical type. Thirty-seven eyes (69%) have nourishing vessels totally. Eighty-one percent of abnormal branching vascular network type and 94% of classical type have nourishing vessels.

• **CONCLUSION:** The subtype of PCV such as branching vascular network type and classical type is apt to be active, the PED, retinal neuroepithelium layer detachment and nourishing vessels are more likely to appear in this two subtype rather than in the polyps expansion type, which always tend to be motionless. The branching vascular network type is easily to have fibrous membrane.

• **KEYWORDS:** polypoidal choroidal vasculopathy; indocyanine green angiography; age-related macular degeneration

Citation: Bai XW, Li HP, Sheng XL. Polypoidal choroidal vasculopathy. *Guoji Yanke Zazhi (Int Eye Sci)* 2013;13(3):542-545

摘要

目的: 依据吲哚菁绿血管造影(indocyanine green angiography, ICGA)显示的息肉状脉络膜血管病变(polypoidal choroidal vasculopathy, PCV)的形态进行分型, 结合光学相干断层扫描(optical coherence tomography, OCT)及临床特征, 探讨各型的特点, 为PCV的治疗和预后评价提供依据。

方法: 回顾性分析在宁夏眼科医院就诊的33例PCV患者。所有病例均经过OCT和荧光素眼底血管造影(fundus fluorescein angiography, FFA)与ICGA等全面检查后确诊。根据ICGA的表现进行分型, 同时对各亚型的病变特征进行比较。

结果: 共收集到33例54眼PCV患者, 单眼12例, 双眼21例; 男20例, 女13例; 年龄42~86(平均70.63±9.42)

岁。45眼病变部位位于黄斑区,占83%。根据ICGA的表现分为:息肉状扩张型(20眼,37%)、异常分支血管网型(16眼,30%)、经典型(18眼,33%)。27眼(50%)出现视网膜色素上皮脱离(pigment epithelial detachment, PED),其中分支血管网型及经典型出现PED的比例相对较高,分别为11眼(68.8%)和12眼(66.7%)。23眼(43%)出现视网膜神经上皮层脱离,其中分支血管网型10眼(62.5%)和经典型9眼(50.0%)易出现神经上皮脱离。31眼(57%)表现为活动型病变,其中分支血管网型和经典型常见,分别为13眼(81.3%)和13眼(72%)。10眼(19%)出现纤维化膜,其中分支血管网型及经典型多见,分别为7眼(43.8%)和2眼(11.1%)。37眼(69%)有滋养血管的存在,其中分支血管网型和经典型分别为81%和94%。

结论:分支血管网型及经典型易出现视网膜色素上皮脱离及视网膜神经上皮层脱离,多表现为活动型病变,存在滋养血管。而息肉型较少出现视网膜色素上皮脱离和神经上皮脱离,多表现为静止型,大多无滋养血管。异常分支血管网型易出现纤维化膜。

关键词:息肉状脉络膜血管病变;吲哚菁绿血管造影;年龄相关性黄斑变性

DOI:10.3980/j.issn.1672-5123.2013.03.35

引用:白学伟,李慧平,盛迅伦.息肉状脉络膜血管病变的分型研究.国际眼科杂志2013;13(3):542-545

0 引言

息肉状脉络膜血管病变(polypoidal choroidal vasculopathy, PCV)是一种以视网膜下橘红色结节样病灶和异常分支状脉络膜血管网及末梢的息肉状脉络膜血管扩张灶为特征的常见眼底疾病。在亚洲人群中很常见^[1,2]。近年来应用脉络膜吲哚菁绿血管造影(indocyanine green angiography, ICGA)指导下的光动力疗法(photodynamic therapy, PDT)治疗PCV成为该疾病治疗的首选方法。但单独的PDT治疗在长期随访后因新的或复发性的PCV病灶再度出现视力下降,且视力预后变化差异大^[3]。充分了解PCV的分型对于合理的个体化治疗大有裨益。本研究根据造影显示的PCV形态进行分型,结合光学相干断层扫描(optical coherence tomography, OCT)及临床特征,探讨各型的特点,以期对PCV的治疗和预后评价提供依据。

1 对象和方法

1.1 对象 选取2010-05/2012-05就诊于宁夏回族自治区人民医院宁夏眼科医院的PCV患者33例54眼,其中男20例,女13例。单眼12例,双眼21例。年龄42~86(平均70.63±9.42)岁。

1.2 方法 所有患者行视力、裂隙灯、眼底镜、荧光素眼底血管造影(fundus fluorescein angiography, FFA)和ICGA与OCT检查。PCV的诊断标准为:(1)ICGA显示异常分支状血管网和末梢息肉状扩张,或者为散在的息肉状血管扩张灶,无明显的异常分支状脉络膜血管相连;(2)排除典型年龄相关性黄斑变性(age-related macular degeneration, AMD)、视网膜血管瘤样增生(retinal angiomatous hyperplasia, RAP)以及ICGA显示的焦点状或斑状脉络膜新生血管(choroidal neovascularization, CNV);

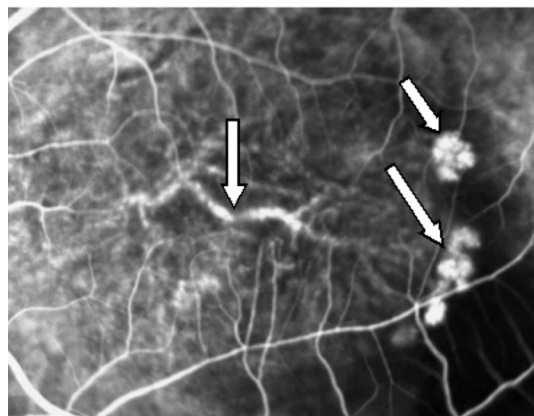


图1 经典型:黄斑区可见异常分支的脉络膜血管网及末梢的息肉状扩张灶。

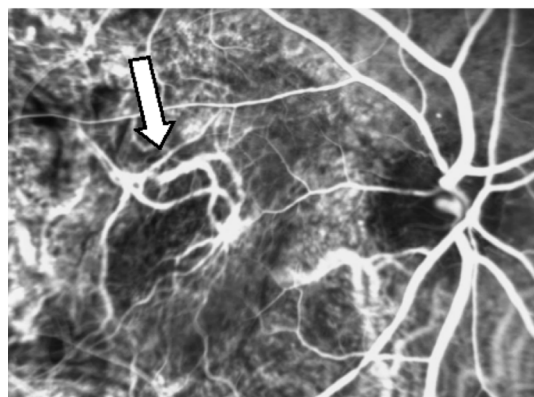


图2 异常分支血管网型:黄斑区可见粗大的异常血管网。

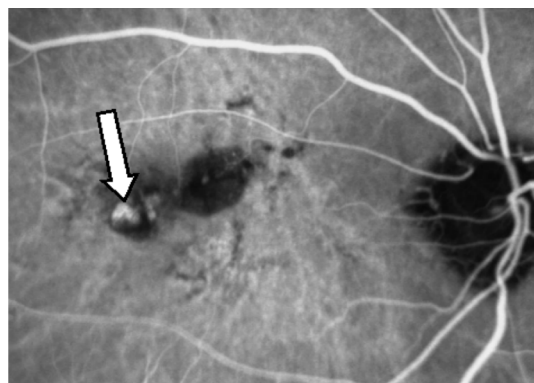


图3 息肉状扩张灶:黄斑区脉络膜血管末端息肉状扩张灶。

(3)排除眼底血管样条纹、中心性浆液性脉络膜视网膜病变、病理性近视黄斑病变及其他CNV性疾病;(4)既往患眼未接受激光或手术治疗^[4];(5)纤维化膜的形成。依据ICGA表现分为以下三种亚型:经典型(分支血管网合并瘤样扩张,图1);异常分支状血管网型(图2);息肉状扩张型(图3)。依据部位分型为:(1)黄斑型;(2)视乳头旁型;(3)血管弓型;(4)中周型;(5)结合型。依据滋养血管分型为:(1)有滋养血管;(2)无滋养血管。依据病灶渗漏程度分型为:(1)活动型;(2)静止型。

统计学分析:采用SPSS 17.0软件进行统计分析,率的比较应用卡方检验,三个亚型间的计量资料对比应用单因素方差分析, $P < 0.05$ 为差异有统计学意义。

2 结果

本组患者33例54眼,病程平均为10mo。病变位于黄斑45眼(83%),结合型8眼(15%),视乳头旁1眼

表1 PCV 三种亚型的临床特征

资料	异常分支 血管网型	息肉状 扩张型	经典型	χ^2	<i>P</i>
总眼数(%)	16(30)	20(37)	18(33)		
平均年龄(岁)	71.69	68.1	72.5	1.18	0.314
男性例数(%)	11(68.8)	9(45)	12(66.7)	2.69	0.260
单侧例数(%)	3(18.8)	2(10)	7(38.9)	4.73	0.094
视网膜色素上皮脱离(%)	11(68.8)	4(20)	12(66.7)	11.45	0.003
神经上皮层脱离(%)	10(62.5)	4(20)	9(50.0)	7.17	0.028
活动型(%)	13(81)	5(25)	13(72)	13.93	0.001
静止型(%)	3(18.8)	15(75)	5(27.8)	13.93	0.001
黄斑型(%)	14(87.5)	16(80)	15(83.3)	0.36	0.835
结合型(%)	2(12.5)	3(15)	3(16.7)	0.12	0.943
是否存在滋养血管(%)	13(81)	7(35)	17(94)	17.23	0.000
纤维机化膜形成(%)	7(43.8)	1(5)	2(11.1)	9.83	0.007

(2%),血管弓型0眼,中周型0眼。依据 ICGA 的表现分为三种亚型:息肉状扩张型(20眼,37%)、异常分支血管网型(16眼,30%)、经典型(18眼,33%)。三种亚型之间的年龄($F=1.18, P=0.314$)、性别($\chi^2=2.69, P=0.26$)、病变部位(黄斑型; $\chi^2=0.36, P=0.835$;结合型; $\chi^2=0.12, P=0.943$)和单眼患病的比例($\chi^2=4.73, P=0.094$)没有明显的统计学差别。但异常分支血管网型(11眼,68.8%)及经典型(12眼,66.7%)易出现 PED 及神经上皮脱离(异常分支血管网型10眼,62.5%;经典型9眼,50.0%)表现为视网膜色素上皮和脉络膜内层在 OCT 图像中呈高反射信号,陡峭的穹隆状向视网膜神经上皮层隆起,内表面不规则,有结节样改变。而只有20%的息肉型(4眼)出现 PED 及神经上皮层脱离,三者有统计学差异($\chi^2=11.45, P=0.003$ 和 $\chi^2=7.17, P=0.028$)。ICGA 晚期,息肉型通常表现为冲刷现象,无渗漏,病变呈静止型。而分支血管网型(13眼,81%)及经典型(13眼,72%)则多表现为晚期渗漏,呈活动状态。三者的病变状态有明显的统计学差异($\chi^2=13.93, P=0.001$)。7眼(43.8%)的异常分支血管网型易形成纤维机化膜,远远高于息肉型及经典型($\chi^2=9.83, P=0.007$)。滋养血管多出现在经典型和分支血管网型,其中17眼(94%)经典型和13眼(81%)异常分支血管网型存在滋养血管,高于息肉型(7眼,35%),三者有明显的统计学差异($\chi^2=17.23, P=0.000$,表1)。

3 讨论

目前关于 PCV 分型标准较多,包括根据 FFA 和 ICGA 表现与病变的部位不同分型;病变的严重程度以及渗漏程度分型;眼底出血、渗出的严重程度分型;分支血管网的结构特点和病灶血管的成份分型等,主要目的是指导疾病的治疗和预后。不同的分型标准从不同侧面反映疾病的病变类型及严重程度,但均有各自的缺陷,尚无 PCV 系统全面的分型标准。经典型 PCV 在 ICGA 上表现为异常粗大的分支血管网和末梢单个,或多个息肉状扩张病灶,部分还可有滋养动脉的存在,它和异常分支血管网型都容易发生 PED,我们分析原因可能是发生在脉络膜层的出血、渗出,在长期慢性作用下引起 RPE 分子结构变化,通透性改

变,破坏了 Bruch 膜的平衡所致。在异常分支血管网型的病程晚期,有7眼(43.8%)形成机化膜,可能是由于病灶反复出血、渗出,引起继发性视网膜或脉络膜新生血管膜形成。

近年来应用 ICGA 指导下的 PDT 治疗 PCV 成为该疾病治疗的有效方法。但单独的 PDT 治疗在长期随访后因新的或复发性的 PCV 病灶再度出现视力下降,且视力预后变化差异大^[3]。有研究发现 PCV 血管网的形态与 PCV 复发密切相关,存在毛细血管样血管网的 PCV 在 PDT 治疗后易复发^[5],而动脉或静脉样的分支血管网通常出现在 PDT 治疗后相对稳定的患者。因此,依据 ICGA 显示的 PCV 形态进行分型,深入研究各分型的特点,有利于把握其病变实质,做到合理的个体化治疗,减少治疗的不良反应。Kang 等^[6]发现 ICGA 晚期的高荧光与分支血管网和息肉状病灶相吻合,这种高荧光与 PCV 的复发有关。我们的研究发现,异常分支血管网型和经典型易出现渗漏表现为活动型,而单纯的息肉状病变则更多地表现为静止型,晚期出现冲刷现象。所以我们认为应当及早地给予治疗,疗效会较显著。Hikichi 等^[7]对玻璃体腔注射雷珠单抗治疗 PCV 进行3mo 的随访观察发现,息肉型 PCV 对药物反应良好,而分支血管网型 PCV 则反应较差,分支血管网型的血管渗漏可能是造成这一现象的原因。分支血管网中的细小血管网的分布可能与造成晚期的荧光渗漏有关,其扩张可能与 PCV 的复发有关。分支血管网型易出现 PED 及神经上皮的脱离,这与分支血管网的血管功能差,渗漏出的液体集聚于 RPE 和 Bruch 膜之间有关,导致 PED 发生,这些血管网晚期可形成纤维机化膜。PCV 的病理学研究发现 PCV 的息肉状病灶是由无周细胞的、薄的、扩张的血管壁包绕而成^[8],而 PCV 脉络膜血管表现为透明样变^[9]。而本研究中发现37% PCV 病变为孤立的息肉状病灶。文峰等^[4]研究结果显示25.0%的 PCV 患眼表现为无分支血管相连的孤立的息肉状病灶,略低于本研究的结果。我们的研究中发现单纯息肉状病灶多表现为静止型,并无大量的渗漏,且单纯的息肉型出现 PED 及神经上皮脱离的几率较低,这与薄弱的血管壁结构不相符,可

能系单纯息肉型处于 PCV 病变的晚期,其分支血管网消退所致。

总之,在 ICGA 造影分型的基础上,综合分析其渗漏特点及是否合并 PED、神经上皮脱离、是否存在滋养血管,有助于理解病变程度与特点,评价预后及指导治疗。

参考文献

- 1 Maruko I, Tada T, Saito M, *et al*. Clinical characteristics of exudative age-related macular degeneration in Japanese patients. *Am J Ophthalmol* 2007;144(1):15-22
- 2 Liu Y, Wen F, Huang S, *et al*. Subtype lesions of neovascular age-related macular degeneration in Chinese patients. *Graefes Arch Clin Exp Ophthalmol* 2007;245(10):1441-1445
- 3 Sayanagi K, Gomi F, Sawa M, *et al*. Long-term follow-up of polypoidal choroidal vasculopathy after photodynamic therapy with verteporfin. *Graefes Arch Clin Exp Ophthalmol* 2007;245(10):1569-1571
- 4 文峰,吴德正,孙祖华,等. 息肉状脉络膜血管病变的分类研究. 眼

科学报 2006;22(3):160-165

- 5 Oishi A, Mandai M, Kimakura M, *et al*. Characteristics of fine vascular network pattern associated with recurrence of polypoidal choroidal vasculopathy. *Eye (Lond)* 2011;25(8):1020-1026
- 6 Kang SW, Chung SE, Shin WJ, *et al*. Polypoidal choroidal vasculopathy and late geographic hyperfluorescence on indocyanine green angiography. *Br J Ophthalmol* 2009;93(6):759-764
- 7 Hikichi T, Ohtsuka H, Higuchi M, *et al*. Improvement of angiographic findings of polypoidal choroidal vasculopathy after intravitreal injection of ranibizumab monthly for 3 months. *Am J Ophthalmol* 2010;50(5):674-682
- 8 Terasaki H, Miyake Y, Suzuki T, *et al*. Polypoidal choroidal vasculopathy treated with macular translocation: clinical pathological correlation. *Br J Ophthalmol* 2002;86(3):321-327
- 9 Okubo A, Sameshima M, Uemura A, *et al*. Clinicopathological correlation of polypoidal choroidal vasculopathy revealed by ultrastructural study. *Br J Ophthalmol* 2002;86(10):1093-1098

IES 投稿提示

为了进一步提高期刊的质量,从 2013 年始本刊不再接收“眼科护理、短篇报道、病例报告”类文章,并取消相应的栏目。敬请广大作者、读者理解并相互告知!

《国际眼科杂志》编辑部