

# 同种异体巩膜下睑缩肌延长术治疗甲状腺相关眼病下睑挛缩

朱 劲<sup>1</sup>, 江 文<sup>1</sup>, 李 莉<sup>1</sup>, 黄 玲<sup>1</sup>, 张 晓<sup>1</sup>, 张 燕<sup>2</sup>

作者单位:<sup>1</sup>(610041)中国四川省成都市核工业四一六医院眼科;<sup>2</sup>(610041)中国四川省成都市,四川省妇幼保健院预防保健科

作者简介:朱劲,硕士,主治医师,研究方向:眼底病。

通讯作者:朱劲.365881548@qq.com

收稿日期:2012-12-05 修回日期:2013-03-26

## Clinical effect of lengthening of allogenic levator muscle with scleral graft in correcting lower eyelid retraction in patients with inactive thyroid ophthalmopathy

Jin Zhu<sup>1</sup>, Wen Jiang<sup>1</sup>, Li Li<sup>1</sup>, Ling Huang<sup>1</sup>, Xiao Zhang<sup>1</sup>, Yan Zhang<sup>2</sup>

<sup>1</sup>Department of Ophthalmology, the 416<sup>th</sup> Hospital of Nuclear Industry, Chengdu 610041, Sichuan Province, China;

<sup>2</sup>Department of Prevention and Health Care, Sichuan Provincial Hospital for Women and Children, Chengdu 610041, Sichuan Province, China

**Correspondence to:** Jin Zhu. Department of Ophthalmology, the 416<sup>th</sup> Hospital of Nuclear Industry, Chengdu 610041, Sichuan Province, China. 365881548@qq.com

Received:2012-12-05 Accepted:2013-03-26

### Abstract

• **AIM:** To evaluate the clinical effect of lengthening of allogenic levator muscle with scleral graft in correcting lower eyelid retraction in patients with inactive thyroid ophthalmopathy.

• **METHODS:** Totally 12 patients (16 eyelids) with inactive thyroid associated ophthalmopathy were collected. All patients had a typical manifestation of lower eyelid retraction.

• **RESULTS:** All patients had subjective improvement in appearance and symptom. We have found eyelid edema to be a common complication of sclera grafts.

• **CONCLUSION:** Lengthening of allogenic levator muscle with scleral graft is effective in correcting lower eyelid retraction.

• **KEYWORDS:** allogeneic sclera graft; lower eyelid retraction; thyroid associated ophthalmopathy

**Citation:** Zhu J, Jiang W, Li L, *et al*. Clinical effect of lengthening of allogenic levator muscle with scleral graft in correcting lower eyelid retraction in patients with inactive thyroid ophthalmopathy. *Guoji Yanke Zazhi (Int Eye Sci)* 2013; 13(4):827-829

### 摘要

**目的:**评估同种异体巩膜下睑缩肌延长术矫正甲状腺相关眼病下睑挛缩的临床疗效。

**方法:**对12例16眼以下睑挛缩为主要表现的静止期的甲状腺相关眼病患者,采用同种异体巩膜下睑缩肌延长术矫正挛缩的下睑,并观察其临床疗效。

**结果:**术后所有患者睑裂高度均明显下降,自觉症状不同程度减轻或消失。术后普遍存在的并发症是眼睑肿胀,且持续时间长。

**结论:**同种异体巩膜下睑缩肌延长术能有效矫正甲状腺相关眼病的中重度下睑挛缩。

**关键词:**异体巩膜;下睑挛缩;甲状腺相关眼病

DOI:10.3980/j.issn.1672-5123.2013.04.64

**引用:**朱劲,江文,李莉,等.同种异体巩膜下睑缩肌延长术治疗甲状腺相关眼病下睑挛缩.国际眼科杂志2013;13(4):827-829

### 0 引言

甲状腺相关眼病(TAO)是一种器官特异性自身免疫性疾病。病理学研究显示该病以眼眶脂肪/结缔组织和眼外肌体积增加及免疫活性细胞浸润为主要病理特征。下睑挛缩是甲状腺相关眼病最常见最明显的体征之一。下睑挛缩在临床上表现为睑裂增宽,下睑回退,外眦圆钝。除暴露下方巩膜引起眼部外观异常外,还会导致显著的干眼、充血、流泪及畏光,重者可因眼睑闭合不全引起暴露性角膜炎,导致恶性突眼甚至被迫摘眼球。对病变尚处于活动期的甲状腺相关眼病患者,部分下睑挛缩可自行消失或通过局部予以激素、胍乙啶、肉毒杆菌毒素A等药物治疗缓解<sup>[1,2]</sup>。但对于病情稳定的非活动期患者,药物治疗往往无明显的疗效,而须采用手术矫正挛缩的下睑。下睑挛缩根据挛缩量的大小可分为轻度(1~2mm)、中度(2~3mm)及重度(>3mm)。手术量的计算:通常情况下,植入异体巩膜2mm可矫正1mm下睑退缩。轻度下睑挛缩采用下睑缩肌切断即可矫正,重度下睑挛缩,伴下睑内翻者须行下睑肌延长术,在下睑缩肌间移植异体巩膜,可取得满意效果。我们2009-01/2010-01对12例16眼以中重度下睑挛缩为主要表现的静止期TAO患者采取同种异体巩膜移植下睑缩肌延长术进行治疗,并随访3mo以上,观察其临床疗效。现将结果报告如下。

### 1 对象和方法

**1.1 对象** 入选患者为我院就诊的以下睑挛缩为主要表现的TAO患者。每位患者均为甲状腺功能正常,且甲状腺相关眼病已稳定无明显活动性病变表现。入选标准:主要体征为单眼或双眼下睑挛缩,且下方巩膜暴露 $\geq$ 2mm;生化检查显示甲状腺功能正常;眼部稳定在3mo以

表1 手术病例术前临床资料

编号	性别	年龄(岁)	累及眼别	下巩膜暴露(mm)	睑裂高度(mm)	自觉症状	睑闭合不全(mm)	下睑内翻	眼部干涩
1	F	26	右	3	14	无	1	右	有
2	F	35	右	3	12	有	无	无	有
3	M	35	双	右3 左4	右12 左13	有	左2	双	无
4	F	25	双	右3 左4	右11 左13	有	右1 左2	双	有
5	F	48	双	右3 左3	右12 左12	无	无	双	无
6	M	37	右	3	11	有	无	右	有
7	F	30	左	3	12	无	无	左	有
8	M	27	右	3	11	有	2	右	有
9	F	38	右	4	13	有	无	右	无
10	F	33	双	右3 左3	右14 左12	有	右3	双	有
11	M	38	右	3	13	有	右1	左	无
12	M	40	右	4	13	有	无	双	有

上,已行球后放射治疗 6mo 以上,深层眶脂肪切除术后稳定 3mo 以上;除外其他原因引起的下睑挛缩。测量指标:(1)睑裂高度为患者取坐位,第一眼位时通过瞳孔中心的上下睑缘之间的距离;(2)下方巩膜暴露:为患者取坐位,第一眼位时下睑缘位于 6:00 位角膜缘位置;(3)观察睑裂闭合情况;(4)术前术后定期照相。在入选的 12 例患者中,男 5 例 6 眼,女 7 例 10 眼,年龄 25~48(平均 34)岁,这 12 例患者均有甲状腺功能亢进病史,在我院甲亢科行球后放射治疗 6mo 以上,已行深层眶脂肪切除术后稳定 3mo 以上。有 9 例患者有不同程度的异物感,有 6 例患者存在不同程度的眼睑闭合不全,均出现下方浅层点状角膜炎。患者具体临床资料见表 1。

**1.2 方法** 手术在局部麻醉下进行,术中所用巩膜均取自 HIV 及乙肝病毒检测阴性的供体。已行眼内容物剜除术后保留的巩膜,术前先把巩膜保存于 75% 乙醇内,使用前先用庆大霉素 8 万单位+生理盐水 20mL 溶液中复苏 15min 后待用。手术步骤为:患者取仰卧位,20g/L 利多卡因+7.5g/L 布比卡因 2mL 术眼下睑皮肤浸润麻醉,距离下睑缘 2mm 皮肤面顺睑缘弧度做 1 根牵引缝线,沿下睑结膜侧睑板下缘处剪开结膜,于睑板下缘游离下睑缩肌,于下睑缩肌的结膜侧及皮肤侧分离,剪除粘连,用 3-0 线于睑板下缘及下睑缩肌之间连续缝合,缝入同种异体巩膜。检查睑位矫正好,无成角畸形,注入少许玻璃酸钠松散粘连处,3-0 线连续缝合关闭结膜切口。下睑预置缝线固定于前额部,上拉下睑,加强手术效果。术后常规使用抗生素 2~3d;术后 7d 拆除结膜缝线<sup>[3]</sup>。术后随访观察至少 3mo,比较患者的手术前后情况,评估手术疗效。

统计学分析:统计计算采用 SPSS 13.0 版统计分析软件,采取独立样本 *t* 检验,检验水准为  $\alpha=0.05$ 。

**2 结果**

在 12 例 16 眼患者术前睑裂高度为 11~13mm(图 1 A)。术后 7d 睑裂高度为 6~8mm,平均下降 5mm(图 1 B);术后 3mo 睑裂高度为 6~10mm,平均下降 4mm;术后 7d

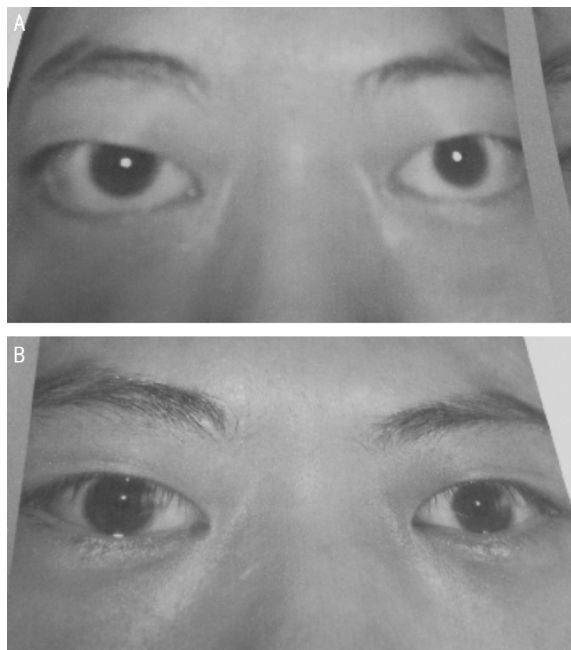


图1 手术前后对比照片 A:术前;B:术后。

与术后 3mo 睑裂高度与术前比较有显著差异 ( $P < 0.05$ ,表 2)。所有患者手术完时下睑缘均位于下角膜缘上 0.5~1mm,下方巩膜暴露消失。有 7 例 11 眼(78.6%)睑裂高度满意,所有患者在随访期间,眼睑均能完全闭合,下方点状角膜炎消失。下睑内翻消失,眼部干涩症状消失。所有患者术后下睑挛缩均矫正,矫正量 1.0~3.0(平均 2.5)mm。术前 10 例有畏光、流泪、异物感的患者,症状在术后均明显减轻甚至消失。所有患者术后都有不同程度的眼睑肿胀,且持续时间较长,术后 1mo 仍有 8 例 10 眼患者眼睑轻度肿胀。但在术后 3mo 复诊时眼睑肿胀已完全消失,睑缘弧度自然。

**3 讨论**

引起甲状腺相关眼病下睑挛缩的原因目前尚未完全明确,其病因似为多因素。Small(1989 年)研究正常人和

表2 手术前后睑裂高度比较 mm

编号	PFH1	PFH2	PFH3	PFH1-PFH2	PFH1-PFH3
1	14	6	8	8	6
2	12	7	8	5	4
3	右 12	7	8	5	4
	左 13	8	10	5	3
4	右 11	7	8	4	3
	左 13	6	8	7	5
5	右 12	6	7	6	5
	左 12	7	7	5	5
6	11	7	8	4	3
7	12	7	8	5	4
8	11	7	9	4	2
9	12	6	7	7	6
10	右 14	7	9	7	5
	左 12	6	8	6	4
11	11	7	9	4	2
12	12	6	7	7	6

注:PFH1为术前睑裂高度,PFH2为术后5d睑裂高度,PFH3术后3mo睑裂高度。术后7d睑裂高度与术前比有显著差异( $t=15.308, P<0.05$ ),术后3mo睑裂高度与术前比有显著差异( $t=11.509, P<0.05$ )。

10例甲状腺相关眼病患者下睑缩肌活检,所发现的组织病理学改变即为:正常人下睑缩肌横切面,即纤维为多角形或圆形,大小直径基本一致,肌纤维紧密排列形成肌束,无炎症细胞浸润。甲状腺相关眼病患者的10例标本,肌纤维都明显扩大,部分患者的肌腱稍增厚,且各肌纤维和肌束之间隙加宽,肌纤维之间轻度纤维化,肌间隙有黏多糖类物质沉积,轻度局灶性炎症和脂肪浸润。以上为下睑挛缩的病理学基础<sup>[4]</sup>。由此可见,甲状腺相关眼病引起下睑挛缩十分常见,原因可能是:(1)交感神经紧张性,使下睑缩肌活动过度;(2)下睑缩肌与周围组织的异常粘连;(3)下睑缩肌自身纤维化;(4)下睑重力作用。不少病例因保守治疗无效,有症状或影响外貌需要手术。各种手术方式评价不一。轻度下睑挛缩采用下睑缩肌切断即可矫正,重度下睑挛缩,伴下睑内翻者须在下睑缩肌间植入异体巩膜可取得满意效果。但为保证效果:(1)选择好手术时机,一定要经保守治疗,甲状腺功能正常,再观察6mo以上睑裂大小不变才手术;(2)需要做眼眶减压手术或眼外肌手术则先做,下方巩膜仍暴露2~3mm后再做本手术。

本手术有3种并发症<sup>[5]</sup>,应尽可能避免:(1)矫正不足或过矫,通过用局麻与术中调整好睑裂大小常可避免;(2)眼睑长期水肿,可能是组织对异体组织的反应,用皮质类固醇加局部热敷可加速消退;(3)眼睑弧度欠佳,只要把巩膜植片剪成稍带半月形,中央缝线紧些,两侧缝线松一点就可避免。下睑挛缩的手术主要有下睑缩肌切除

术以及延长下睑缩肌的术式。Harvey等采用下睑缩肌切除术,治疗挛缩量在2~3mm的轻度下睑挛缩较可,但容易出现患者眼睑闭合不全,术眼欠矫,残留下睑挛缩的情况。而延长下睑缩肌的方式包括了硬鄂粘骨膜、婴儿脱钙骨,植入人工材料如高密度聚乙烯睑板(商品名Medpor)等。硬鄂粘骨的角化上皮在术后较长时间内都有黏液角质蛋白性分泌物,患者很难耐受,而且角化上皮对结膜亦有一定的刺激。罗清礼等<sup>[6]</sup>提出将5~6mo引产婴儿的头部骨骼,经盐酸处理后成脱钙骨,置于睑板与筋膜间缝合可使下睑回缩减轻,但此材料来源不便<sup>[7]</sup>。Medpor人工材料具有组织相容性好、排斥率低等优点,但植入眼睑后有移位可能,且本身较硬,保持一定的形状,不能随眼球向下方同步移动。而我们采用的同种异体巩膜植入术,通过术前下方巩膜暴露量的计算,均能将下睑回复至满意位置,且排异性小,植入物脱出可能小。疗效明确,这是该术式与其他材料术式相比的优越性。

在本研究中,术前有畏光、流泪、异物感等自觉症状的9例患者术后症状均明显减轻甚至消失,这主要是由于睑裂缩小后,角膜暴露面积较少所致。我们的12例16眼患者术后普遍存在的问题是由于植入异体巩膜,使得眼睑肿胀明显,且持续时间长,睑缘弧度略显僵直,术后7d与术后3mo睑裂高度相差0~2mm,主要与术后7d眼睑肿胀明显有关。影响术后欠矫过矫的一个重要因素是术前下睑挛缩量的测量。术前准确测量下睑挛缩量对手术方法的选择和手术量的估计极为重要。但测定眼睑挛缩量是很困难的。即使患者的眼睑处于稳定的状态,眼睑位置仍有细微改变。检查时,患者由于精神紧张而常常改变眼睑的位置,给测定眼睑挛缩量带来很大困难。因下睑受重力作用影响较大,在卧位和坐位时下睑位置有明显差异,应先行坐位观察,采用局部麻醉,准确测定眼睑挛缩量。

综上所述,我们认为同种异体巩膜下睑缩肌延长术是矫正甲状腺相关眼病下睑挛缩的一种良好术式,尤其是对下方巩膜暴露2mm以上者,其疗效明确且并发症较少。

#### 参考文献

- 1 卢敏,马文芳,颜建华.下直肌后退术治疗甲状腺相关眼病性眼外肌病变.中华实用眼科杂志2009;27(12):1366-1368
- 2 朱晓波,庞友鉴,李青,等.甲状腺相关眼病上睑退缩20例的手术治疗.国际眼科杂志2005;5(3):487-489
- 3 李辉,闫洪欣,刘玉华,等.甲状腺相关眼病行眼外肌后徙松解术的疗效观察.中华眼科杂志2005;41(9):772-776
- 4 董诺,秦文娟,周太平.异体巩膜植入联合“Z”形皮瓣治疗陈旧性外伤性下睑退缩.眼外伤职业眼病杂志2009;31(6):434-435
- 5 戴小秦,叶明霞.两种术式治疗甲状腺相关眼病上睑退缩的比较.中华整形外科杂志2006;22(5):358-361
- 6 罗清礼,夏瑞南,魏松全.甲状腺相关眼病.中国实用眼科杂志2005;12(5):354-355
- 7 肖利华,宋国祥.眼眶手术学及图解.郑州:河南科学技术出版社2003:214-218