

微视野在急性全葡萄膜炎激素冲击治疗前后的应用

李璇, 刘茁

作者单位: (442000) 中国湖北省十堰市, 湖北医药学院附属东风公司总医院眼科

作者简介: 李璇, 毕业于郧阳医学院 (现湖北医药学院), 学士, 主治医师, 研究方向: 葡萄膜炎、白内障。

通讯作者: 刘茁, 毕业于湖北医科大学 (现武汉大学医学院), 学士, 副主任医师, 研究方向: 口腔及眼科疾病. liuzhuo770407@163.com

收稿日期: 2013-07-31 修回日期: 2013-10-16

Clinical application of microperimetry before and after glucocorticoid pulse therapy for acute pan-uveitis

Xuan Li, Zhuo Liu

Department of Ophthalmology, Dongfeng Company General Hospital, Affiliated to Hubei University of Medicine, Shiyan 442000, Hubei Province, China

Correspondence to: Zhuo Liu. Department of Ophthalmology, Dongfeng Company General Hospital, Affiliated to Hubei University of Medicine, Shiyan 442000, Hubei Province, China. liuzhuo770407@163.com

Received: 2013-07-31 Accepted: 2013-10-16

Abstract

• **AIM:** To evaluate microperimetry in treatment of acute pan-uveitis patients before and after glucocorticoid pulse therapy, and to provide evidence for the clinical application of microperimetry.

• **METHODS:** Fifty-three patients (106 eyes) with acute pan-uveitis who came to hospital within 5 days of onset were enrolled. The data of visual acuity, best corrected visual acuity, microperimetry images, OCT and flare examination outcome were analyzed before glucocorticoid pulse therapy and 1, 3, 7d, 1 month and 3 months after the therapy. The changes in visual acuity, light sensitivity, cell value of aqueous humor and macular edema were observed.

• **RESULTS:** In patients with acute pan-uveitis, inflammation subsided gradually after treatment. Compared with the data before corticosteroid pulse therapy, all the data after the therapy showed significant improvement ($P < 0.05$). Patients' vision at various times after the treatment improved gradually. The thickness of neuroepithelial layer of macular retina improved from

(281 ± 61) μm before treatment to (149 ± 43) μm after treatment with significant difference ($P = 0.000$). Flare examination result changed from 213.9 ± 13.8 before treatment to 18.2 ± 2.2 after treatment with significant difference ($P = 0.000$).

• **CONCLUSION:** Microperimetry can reveal the changes in visual acuity and light sensitivity before and after the glucocorticoid pulse therapy in patients with acute pan-uveitis, which suggests that microperimetry can serve as an efficient way to observe the development of acute pan-uveitis and its therapeutic effects.

• **KEYWORDS:** microperimetry; acute pan-uveitis; glucocorticoid pulse therapy

Citation: Li X, Liu Z. Clinical application of microperimetry before and after glucocorticoid pulse therapy for acute pan-uveitis. *Guoji Yanke Zazhi (Int Eye Sci)* 2013;13(11):2273-2276

摘要

目的: 评价微视野在急性全葡萄膜炎病程发展及治疗效果观察中的临床意义及应用价值, 为微视野的临床应用提供依据。

方法: 收集就诊时间在发病 5d 内的急性全葡萄膜炎患者 53 例 106 眼。采集激素冲击治疗前, 激素冲击治疗后 1, 3, 7d; 1, 3mo 的裸眼视力、最佳矫正视力、微视野图像和光学相干断层扫描 (OCT) 及 Flare 检查结果, 并对数据进行分析。观察并分析激素冲击治疗前后视力、光敏感度参数的变化、黄斑区水肿由严重到消退的过程及房水细胞值的变化。

结果: 急性全葡萄膜炎患者经过治疗, 炎症逐渐消退, 激素冲击治疗后 1, 3, 7d; 1, 3mo 采集数据较激素冲击治疗前有明显好转, 差别有统计学意义 ($P < 0.05$)。患者于不同时期视力逐渐提高; 治疗后黄斑区视网膜神经上皮层的厚度, 由 $281 \pm 61 \mu\text{m}$ 变为 $149 \pm 43 \mu\text{m}$, 差别有统计学意义 ($P = 0.000$); Flare 结果由 213.9 ± 13.8 变为 18.2 ± 2.2 , 差别有统计学意义 ($P = 0.000$)。

结论: 微视野可客观揭示急性全葡萄膜炎患者激素冲击治疗前后眼的视力及光敏感度的变化, 为急性全葡萄膜炎病程发展及治疗效果的观察提供重要信息。

关键词: 微视野; 急性全葡萄膜炎; 激素冲击治疗

DOI: 10.3980/j.issn.1672-5123.2013.11.32

引用: 李璇, 刘茁. 微视野在急性全葡萄膜炎激素冲击治疗前后的应用. 国际眼科杂志 2013;13(11):2273-2276

0 引言

葡萄膜炎是发生于葡萄膜、视网膜、视网膜血管、玻璃体、视乳头的炎性疾病^[1]。葡萄膜炎原因复杂,一般认为葡萄膜炎是由 Th₁ 细胞介导的疾病,其治疗方法多种,但若治疗不当,容易发生各种并发症,严重危害视力^[2]。其治疗原则是立即扩瞳以防止虹膜后粘连,迅速抗炎以防止眼组织破坏和并发症的发生。激素治疗是葡萄膜炎主要治疗方法之一,急性期葡萄膜炎患者需要大剂量激素冲击治疗。视野检查可帮助确定有无视神经损害,为眼科医生诊断和跟踪随访主要的致盲眼病提供了重要的信息,是诊断和监测青光眼、视神经疾病,以及视网膜局部光敏感度判断网膜损伤状况的基本方法^[3]。微视野计(microperimeter, MP-1)是使用激光扫描眼底镜,在直视眼底的条件下,定量、定位地测量中心 45° 范围内特定区域视网膜的光敏感度,同时全程记录被检查眼的固视轨迹。它的特点是能将微视野图准确的叠加在彩色眼底像上,实现解剖与功能的结合,既形象又直观,使临床医生在一份报告上同时获取形态及其相应功能的双重信息,而且能自动分析固视稳定性和状态。同时用微视野计测量和计算的视网膜光敏感度和固视稳定性是评价中心凹功能改变的重要方法。MP-1 检查的分辨率极高,达到 0.6,因此对于那些范围较小的眼底病变,传统的视野检查技术对其敏感性差,但 MP-1 检查技术却可以快速发现其微小暗点^[4]。

因此,本研究主要利用微视野观察急性全葡萄膜炎激素冲击治疗前后眼视力、光敏感度的变化,为进一步了解急性全葡萄膜炎的疾病发展过程提供依据,同时为急性全葡萄膜炎的临床治疗提供一定的参考。

1 对象和方法

1.1 对象 收集 2009-10/2013-03 在湖北医药学院附属东风公司总医院眼科就诊的双眼急性全葡萄膜炎患者 53 例 106 眼。男 28 例,女 25 例,年龄 18~58(平均 36.3)岁。就诊时间均在发病 5d 内,就诊前均未曾系统治疗。

1.2 方法

1.2.1 急性全葡萄膜炎的诊断依据^[5] 根据患者临床表现:(1)症状:眼痛、畏光、流泪、视物模糊。(2)体征:睫状或混合充血;尘状灰白色 KP;前房细胞或积脓;前房闪辉;虹膜水肿、纹理不清及前、后粘连;瞳孔缩小;晶状体前表面色素沉积;前玻璃体内炎症细胞和混浊;反应性黄斑囊样水肿和视乳头水肿;局灶性或弥漫性脉络膜病变或视网膜病变;视网膜血管炎;黄斑水肿或视网膜水肿;视网膜色素上皮改变。

1.2.2 所选急性全葡萄膜炎患者纳入标准 (1)双眼无眼科手术史;(2)双眼无外伤史;(3)双眼无高度近视、远视;(4)既往无原发性或继发性青光眼病史;(5)无眼底疾病病史;(6)为初次葡萄膜炎发病;(7)配合微视野检查的患者。

1.2.3 激素冲击治疗方法 给予注射用甲泼尼龙琥珀酸钠 500mg/d 静滴,连续 3d 后改为强的松片口服,并逐渐减量。应用 MP-1 微视野计(microperimeter, MP-1, Nidek, 日

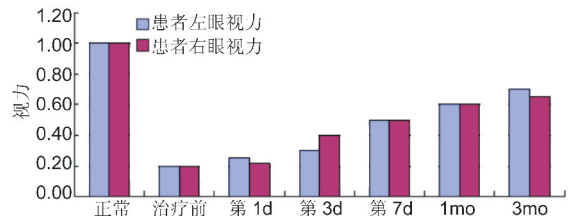


图1 急性全葡萄膜炎患者激素冲击治疗前后患眼视力变化。

本)进行中心 45° 范围内特定区域视网膜的光敏感度检测。所有患者均做到知情同意。受检者无需散瞳,检查时取坐位,下颌置于颌架,调整眼位至适当位置,采取内注视的方法,注视镜头内视标。使用 MP-1 微视野计进行眼底成像和微视野检查。有屈光不正者,选择矫正度数仪器可自动矫正。检查条件:红色背景光,红色十字视标,刺激光标大小为 Goldmann III,选择 4-2 程序确定视网膜光敏感度,实时眼位跟踪记录固视轨迹。记录每个点的数值,并分别于激素冲击治疗前、激素冲击治疗后 1,3,7d;1,3mo 时复查。分析微视野检测数据得到视网膜光敏感度结果报告。检查项目:常规检查裸眼视力、最佳矫正视力、微视野、Flare 和 OCT。所有患者的各项检查均由同一检查者操作。

统计学分析:采用 SPSS 17.0 统计学软件,采用配对 *t* 检验进行数据分析处理, $P < 0.05$ 为差异有统计学意义。

2 结果

2.1 视力 治疗前,患者 106 眼(100%)视力低于 0.4;激素冲击治疗后第 1d 视力无明显变化;激素冲击治疗后第 3d 视力明显变化,但无统计学意义;治疗后 1wk 视力有所提高,67 眼(63.2%)视力 > 0.4 ;治疗后 1mo 89 眼(84.0%)的视力 > 0.4 ;治疗后 3mo 101 眼(95.3%)视力 > 0.4 。本研究应用微视野对急性全葡萄膜炎激素冲击治疗前、激素冲击治疗后 1,3,7d;1,3mo 分别检查,发现治疗后视力好转,差异有统计学意义($P < 0.05$,图 1)。从而推断,可以应用微视野对急性全葡萄膜炎患者的激素冲击治疗疗效判断有一定的临床意义。

2.2 微视野 正常微视野图像见图 2A,急性全葡萄膜炎激素冲击治疗前、治疗后 1,3,7d;1,3mo 分别行微视野检查(图 2B~G),记录每个点数值如图 3。

2.3 光学相干断层图像比较 治疗后黄斑区视网膜神经上皮层的厚度,由 $281 \pm 61 \mu\text{m}$ 变为 $149 \pm 43 \mu\text{m}$ 。比治疗前平均下降 67.2%,二者比较差异有统计学意义($P < 0.01$)。

2.4 黄斑区神经纤维层厚度与视力的相关性分析 患者视力和视网膜神经上皮层厚度进行相关性分析,结果 $r = -0.732$, $P = 0.000$;视力水平和神经上皮层厚度呈显著负相关,神经上皮层越厚,黄斑区神经上皮浆液性脱离程度越重,患者视力越差(图 4)。

3 讨论

葡萄膜炎是发生于眼内组织的炎性反应,是眼科疾病中最为复杂的疾病之一,葡萄膜炎是一类主要累及中青年的致盲眼病,是自身免疫性疾病^[6]。随着环境污染及竞争

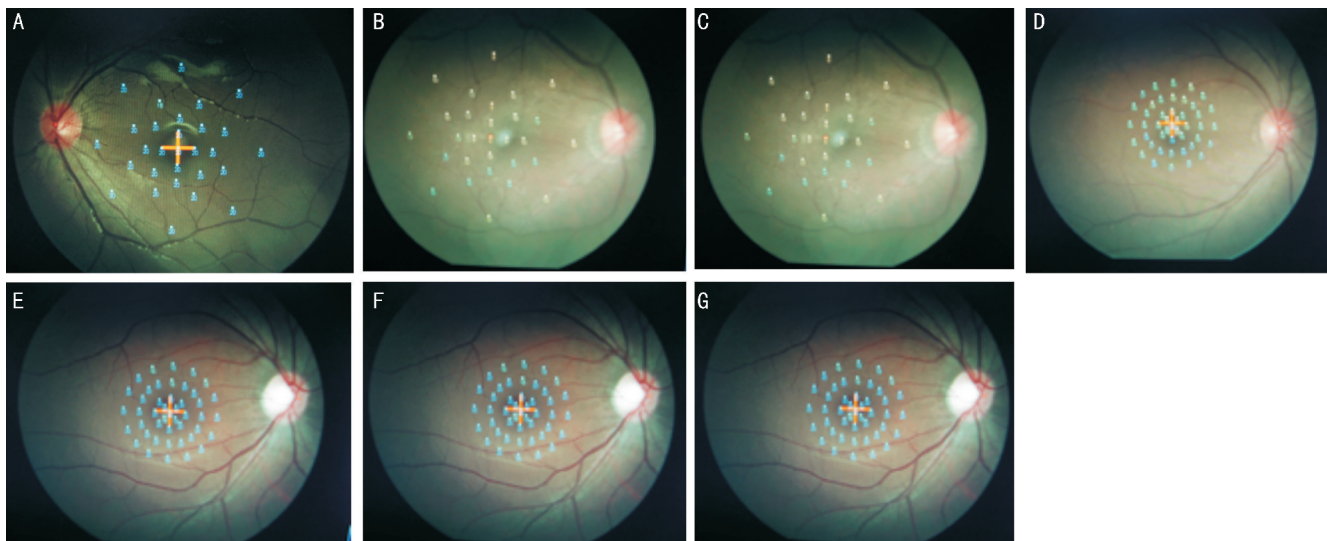


图2 微视野图像 A:正常人;B:激素冲击治疗前;C:激素冲击治疗后第1d;D:激素冲击治疗后第3d;E:激素冲击治疗后第7d;F:激素冲击治疗后1mo;G:激素冲击治疗后3mo。

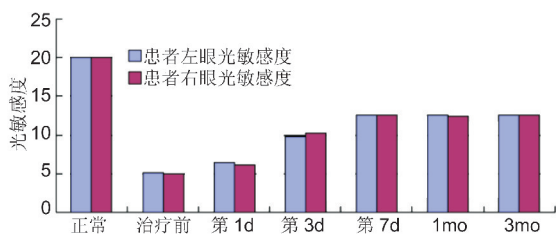


图3 急性全葡萄膜炎患者激素冲击治疗前后患眼光敏感度变化。

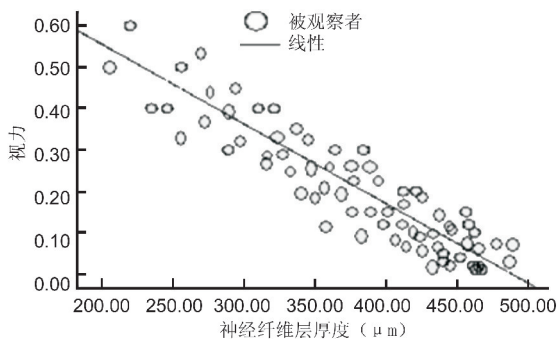


图4 患者视力和视网膜神经上皮层厚度线性分析图。

压力的增大,葡萄膜炎类的自身免疫性疾病日益增多,受到了世界医学界的重视^[7]。在美国约10%的盲是由葡萄膜炎所致,在我国致盲眼病中葡萄膜炎约占第3~10位。葡萄膜炎的正确诊断离不开相应的辅助检查,如荧光素眼底血管造影术,它是诊断眼底炎症病变及判断炎症部位、水平及活动性的主要方法^[8]。另外,相干光断层成像术(optical coherence tomography, OCT)、吲哚青绿血管造影或超声活体显微镜检查可有助于眼科医师全面认识葡萄膜炎或在治疗中观察改变^[9]。B超用于屈光介质混浊的葡萄膜炎患者,以及疑为后巩膜炎引起的葡萄膜炎和VKH综合征者,以了解玻璃体、视网膜和脉络膜病变。急性葡萄膜炎治疗目的主要是促进炎症反应消退、预防并发症的发生。

微视野这一名称源于 Rodenstock 的 SLO 微视野检查

在直视眼底条件下,定量、定性地检测中心45°范围内局部视网膜的功能,同时检测被检查眼的固视状态。其技术分辨率很高,刺激光斑在眼底投射点的空间距离很小(最小分辨率为0.6),所以比传统视野检查更精确、更细致,可以发现微暗点,可以检测黄斑区的微视力,并且测量视网膜神经上皮层厚度具有较高的灵敏度。故本研究利用MP-1微视野计检测比较激素冲击治疗前后的视力,具有统计学意义,并作了视力和视网膜神经上皮层厚度进行相关性分析,结果呈显著负相关。MP-1微视野计是在此基础上的进一步发展。它可以将上述检查结果叠加在眼底彩色图片上,令形态与功能结合,使临床医生在一份报告上同时获取形态及其相应功能的双重信息。另外,它具有一套眼球跟踪系统,可以实时监测眼球运动情况,在视野检查的同时,同步检测注视点,随时调整靶信号,确保刺激光斑在视网膜投射的精确性,提高检查结果的准确性。此外,它还具有自动分析固视稳定性、自动随访检查等特点。添加了视野检查结果的眼底彩色照像显示,视网膜阈值与眼底病变具有很好的对应性,特别是一些微小的病灶都得到很好的定位,既发现了绝对性暗点,也发现了相对性暗点。各种不同性质的病变,其视网膜的平均光敏感度存在显著性差异。黄斑水肿是葡萄膜炎患者视力下降或丧失的最常见原因,发生率达48%以上,慢性黄斑水肿可导致不可逆的视力损害^[10]。因此黄斑水肿的及时治疗对于患者视力的恢复起关键作用。

本研究表明了MP-1在检测急性全葡萄膜炎患者激素冲击治疗前后视网膜光敏感度的变化上具有较高的敏感性,使视网膜光敏感度变化的指标量化,可以更好的指导治疗。与传统静态视野相比,微视野总体耗时短,受检者配合度好,并且有自动采像跟踪系统保证刺激投射的稳定性,消除眼球运动造成的干扰,配置注视点检测,以了解受检者的注视稳定性和新注视位点的产生^[11]。本研究患者行OCT检查,葡萄膜炎患者黄斑区视网膜厚度与视力的相关性尚存在争议^[12], Nunes等^[13]报道了黄斑区神经

上皮层厚度与视力呈弱相关,而 Sivaprasad 等^[14]报道了黄斑区神经上皮层厚度与视力负相关,这可能与检测手段的不一致性有关系。

微视野作为一种新的视功能检查手段,目前已被越来越多地应用于眼底病。而注视点的精确定位,不仅可以评价局部视野检查的可信度,也为避免注视点的医源性损伤提供帮助。是非损伤性检查,且比传统视野检查更精确、能定位定量、结果直观。

MP-1 在检测全葡萄膜炎患者激素冲击治疗前后视网膜光敏感度的变化具有较高的敏感性。MP-1 使视网膜光敏感度变化的指标量化,可以更好的指导治疗。

参考文献

- 1 de Smet MD, Taylor SR, Bodaghi B, *et al.* Understanding uveitis: The impact of research on visual outcomes. *Prog Retin Eye Res* 2011;30(6):452-470
- 2 Srivastava A, Rajappa M, Kaur J. Uveitis: Mechanisms and recent advances in therapy. *Clin Chim Acta* 2010;411(17-18):1165-1171
- 3 郑曰忠,时冀川. 葡萄膜炎继发青光眼的诊治进展. *眼科研究* 2009;27(5):437-441
- 4 赵丽卿,许迅,俞素勤. MicroPerimetry-1 微视野仪临床应用的研究进展. *中华眼底病杂志* 2007;23(6):453-455
- 5 Rohrschneider K, Springer C, Bültmann S, *et al.* Microperimetry - comparison between the micro perimeter 1 and scanning laser

- ophthalmoscope - fundusperimetry. *Am J Ophthalmol* 2005; 139(1):125-134
- 6 Ozen S, Frenkel J, Ruperto N. The Eurofever Project: towards better care for autoinflammatory diseases. *Eur J Endiatr* 2011;170(4):445-452
- 7 杨培增,杜利平. 我国葡萄膜炎研究的现状及发展. *中华眼科杂志* 2010;46(10):743-750
- 8 杨培增. 葡萄膜炎的诊断及相关问题. *中华眼科杂志* 2002;38(4):250-253
- 9 郑曰忠. 葡萄膜炎的临床治疗研究进展. *中华眼科杂志* 2008;44(10):952-956
- 10 Rothova A. Inflammatory cystoid macularedema. *Curr Opin Ophthalmol* 2007; 18(6):487-492
- 11 Rohrschneider K, Bultmann S, Kruse FE, *et al.* Functional changes measured with SLO in idiopathic macular holes and in macular changes secondary to premacular fibrosis; Function in macular holes. *Int Ophthalmol* 2001;24(4):177-184
- 12 Roesel M, Heimes B, Heinz C, *et al.* Comparison of retinal thickness and fundus-related microperimetry with visual acuity in uveitic macular oedema. *Acta Ophthalmol* 2011;89(6):533-537
- 13 Nunes S, Pereira I, Santos A, *et al.* Central retinal thickness measured with HD-OCT shows a weak correlation with visual acuity in eyes with CSME. *Br J Ophthalmol* 2010;94(9):1201-1204
- 14 Sivaprasad S, Ikeji F, Xing W, *et al.* Tomographic assessment of therapeutic response to uveitic macular. *Clin Experiment Ophthalmol* 2007;35(8):719-723

IJO 发表的论文被译为波兰语再次发表

本刊讯 《国际眼科杂志》英文刊 International Journal of Ophthalmology(IJO) 于 2012 年第 6 期发表的由亚美尼亚作者 Marianne L. Shahsuvaryan 撰写的一篇题为:Therapeutic potential of intravitreal pharmacotherapy in retinal vein occlusion 的综述论文在国际上引起高度关注。

波兰医学论坛公司于 2013 年 3 月向 IJO Press 提交版权许可申请,经 IJO Press 同意,于 2013 年 6 月将上述论文译为波兰语正式发表在 Okulistyka po Dyplomii 期刊上。

波兰医学论坛公司从众多国际名刊中精选本刊论文表明 IJO 的国际影响在不断提升,IJO 发表的文章引起了医学界读者的极大兴趣。