

# 角膜浅基质针刺术联合绷带镜治疗复发性角膜上皮糜烂

李晓静, 李建南

作者单位: (410007) 中国湖南省长沙市, 湖南博雅眼科医院  
作者简介: 李晓静, 女, 毕业于湖南中医药大学, 硕士, 主治医师,  
研究方向: 眼表疾病、泪道疾病。  
通讯作者: 李晓静. lixj2003@163.com  
收稿日期: 2013-08-19 修回日期: 2013-11-12

## Clinical trial of anterior stromal puncture and bandage contact lens in treating patients with recurrent epithelial defects

Xiao-Jing Li, Jian-Nan Li

Hunan Bright-Yard Eye Hospital, Changsha 410007, Hunan Province, China  
Correspondence to: Xiao-Jing Li. Hunan Bright-Yard Eye Hospital,  
Changsha 410007, Hunan Province, China. lixj2003@163.com  
Received: 2013-08-19 Accepted: 2013-11-12

### Abstract

• AIM: To assess the safety and efficacy of combination therapy using anterior stromal puncture (ASP) and bandage contact lens for recurrent epithelial defects.  
• METHODS: ASP was used as a treatment for 23 eyes of 22 outpatients with recurrent epithelial defects. At the mean time, they wore bandage contact lens and used eyedrops. All patients report foreign-body sensation, blepharospasm, tearing and photophobia in the morning or evening, some with visual impairment. ASP was performed on every patient with a self-made 41/2 needle under surface anesthesia. The patients worn contact lens after the surgery. We observed symptoms of foreign-body sensation, photophobia, vision, epithelial and stromal scar healing at 3d; 1, 2, 4, 8, 12wk. The average follow-up period was 3 months, range 4wk-10mo.  
• RESULTS: Twenty-two eyes became completely asymptomatic and 19 eyes (83%) were once cured.  
• CONCLUSION: ASP with bandage contact lens turns out to be an effective, convenient, economical and repeatable therapeutic option for patients with recurrent epithelial defects, which can control the severe foreign-body sensation quickly.  
• KEYWORDS: anterior stromal puncture; recurrent corneal erosion; bandage contact lens

Citation: Li XJ, Li JN. Clinical trial of anterior stromal puncture and bandage contact lens in treating patients with recurrent epithelial

defects. *Guoji Yanke Zazhi (Int Eye Sci)* 2013;13(12):2431-2433

### 摘要

目的: 探讨角膜浅基质针刺 (anterior stromal puncture, ASP) 联合绷带式隐形眼镜针对角膜上皮反复糜烂治疗的有效性和安全性。

方法: 复发性角膜上皮糜烂的门诊患者 22 例 23 眼, 最初均采用保守药物治疗无效或反复后, 采用角膜浅基质针刺联合配戴绷带式隐形眼镜治疗。治疗前所有患者均表现晨起或晚间异物感、流泪、眼睑痉挛、畏光, 部分伴有轻度视力下降。表面麻醉后, 在裂隙灯下, 用 4 号半针头制成截囊针形状, 尖端长 0.3mm, 垂直穿过疏松的上皮和前弹力层行角膜浅基质多点针刺, 术毕配戴月抛式绷带式隐形眼镜。在治疗后 3d; 1, 2, 4, 8, 12wk 共 6 个时间点观察患者异物感、视力、畏光、上皮愈合情况及基质瘢痕情况。平均随访 3mo。

结果: 患者 22 例 23 眼中, 22 眼症状完全消失, 一次治愈 19 眼, 成功率 83%。

结论: 针对常规药物治疗方法无效的复发性角膜上皮糜烂患者, 角膜浅基质针刺联合绷带式隐形眼镜配戴是一种有效、便捷、可重复执行、经济的治疗方法, 迅速改善患者眼部不适症状, 具有临床实用价值。

关键词: 角膜浅基质针刺; 复发性角膜上皮糜烂; 绷带镜  
DOI: 10.3980/j.issn.1672-5123.2013.12.19

引用: 李晓静, 李建南. 角膜浅基质针刺术联合绷带镜治疗复发性角膜上皮糜烂. *国际眼科杂志* 2013;13(12):2431-2433

### 0 引言

复发性角膜上皮糜烂指角膜上皮反复发生糜烂、剥脱, 导致角膜表面出现上皮缺损的一种疾病。根据前弹力层有无损伤分为两型: I 型仅有上皮缺损和基底膜损害; II 型损伤累及前弹力层或基质浅层<sup>[1]</sup>。在临床上发现不同原因造成角膜上皮 2~4d 之间仍未愈合, 被称为持续性角膜上皮不愈<sup>[2]</sup>, 多在外伤后发生、也可发生在糖尿病患者、角膜营养不良、丝状角膜炎、化学烧伤及听神经瘤或三叉神经痛术后患者, 我们所选病例为针刺前均经常规药物保守治疗后未痊愈。我们所使用的方法在临床上操作方便, 无需住院, 经济且可重复性强, 现报告如下。

### 1 对象和方法

1.1 对象 病例收集于 2012-10/2013-08 我院门诊就诊本病患者 22 例 23 眼, 男 13 例, 女 9 例, 左眼 12 眼, 右眼 11 眼, 年龄 20~71 (平均 37.8) 岁, 其中外伤史 15 例 (指甲、拳头、钥匙), 丝状角膜炎 5 例 (其中 1 例合并 MGD, 反

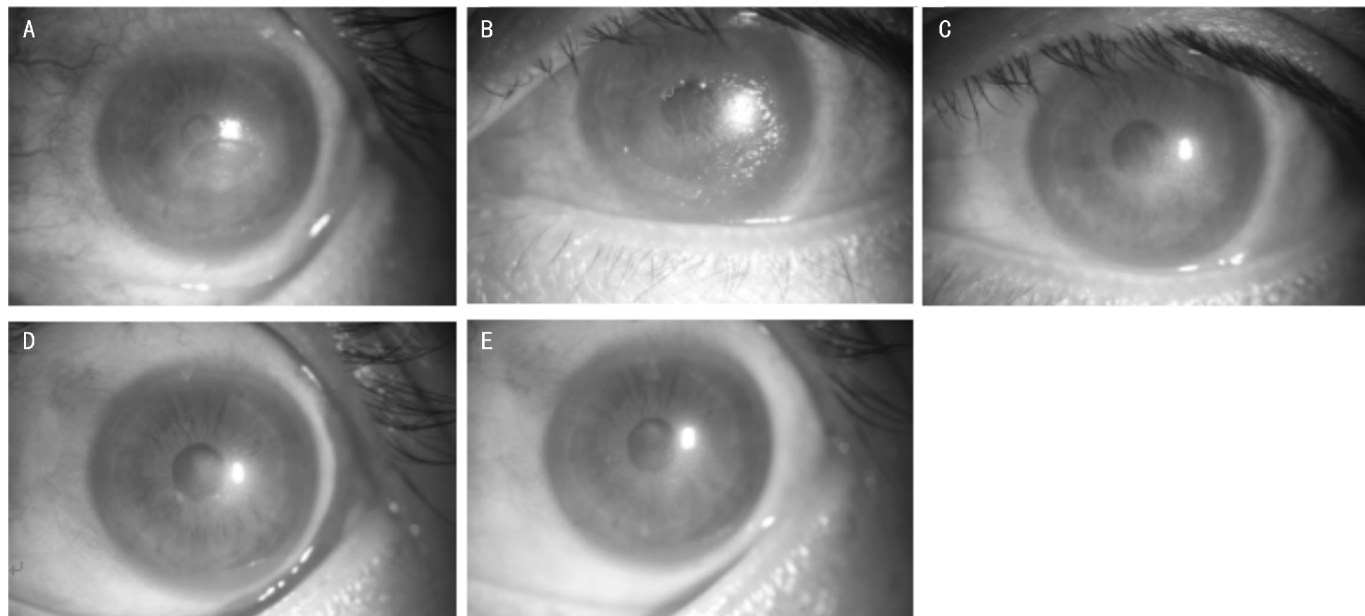


图1 神经麻痹性角膜上皮糜烂患者,治疗当日联合配戴绷带镜后,异物感迅速消失 A:术前中央上皮缺如面积约 $6\text{mm}^2$ ;B:角膜针刺后(包括周边疏松上皮组织);C:针刺术后4wk;D:针刺术后8wk;E:针刺术后18wk。

复发作,目前仍未痊愈),神经麻痹性角膜上皮糜烂1例(三叉神经痛神经封闭手术后),干眼症1例。发病时间4~10(平均7)d。治疗前情况:所有患者均表现不同程度异物感、畏光、流泪、眼睑痉挛,部分表现为视力下降,经过抗生素及人工泪液或生长因子滴眼液后,无效或好转后反复。来院行裂隙灯检查及眼前节照相,了解病损位置及大小,5例6眼角膜上皮有丝状赘生物,其余患者角膜上皮不同程度缺如,缺损范围3~16(平均6) $\text{mm}^2$ ,缺损周边上皮环形水肿,上皮浮于前弹力层表面,所有患者荧光素染色均为阳性,且可渗透于上皮下。

## 1.2 方法

### 1.2.1 手术方法

术前将4号半针头制成截囊针形状,前端长0.3mm,结膜囊滴爱尔凯因表面麻醉后,开睑器撑开眼睑,将针头垂直穿过疏松的上皮和前弹力层行角膜浅基质密集针刺,范围大于疏松角膜上皮外1mm,深度约 $1/3 \sim 1/2$ ,针距间隔0.5mm,可不去除疏松角膜上皮组织。治疗范围包括脱离上皮组织及周边粘连疏松的上皮组织,并延伸至外周1~2mm处。

### 1.2.2 术后处理

术后配戴博士伦绷带式隐形眼镜,予以局部滴5g/L左氧氟沙星眼液及10g/L羧甲基纤维素钠眼液,在治疗后3d;1,2,4,8,12wk共6个时间点观察患者异物感、视力、畏光、上皮愈合情况及基质瘢痕情况。每片配戴时间不超过4wk,必要时随时更换。我们采用的绷带式角膜接触镜为博士伦纯视(balafilcon A),其镜片参数:含水量:36%,透氧率(DK/t):110;材料:硅-水凝胶聚合物,表面处理:Performa表面防污技术,防止蛋白沉淀,注册证号:国食药监械(进)字2011第3223383号,直径:14.00mm;中心厚度:0.09mm;基弧:8.6mm;屈光度(球面):+6.00~-12.00D;我们采用光度:0D,使用寿命:每月抛弃,可每日摘戴护理,也可超越24h连续配戴(1~21d)。

## 2 结果

### 2.1 术后自觉症状改善情况

患者当日行针刺治疗联合配戴绷带式隐形眼镜后,异物感、流泪不适感减轻,术后第2d畏光感明显减轻,3d后上皮有明显修复,损伤范围小的患者上皮完全修复。治疗后22眼症状完全消失,随访时间4wk~10mo,平均3mo,以症状消失,无角膜上皮糜烂复发,荧光素染色阴性为治愈标准。结果:一次治愈19眼,成功率83%,两次治愈2例(均为会计,由于年底加班导致角膜上皮反复损伤),三次治愈1例,1例联合存在MGD患者针刺术后仍反复六次,病程10mo,目前积极治疗MGD中。一次治疗后愈合时间3d~18wk,平均19.33d。典型病例(角膜上皮愈合情况)如图1所示。

### 2.2 术后并发症

在随访过程中,针刺术后角膜基质会产生密集点状瘢痕,随时间延长,逐渐变淡或消失,对视力无明显影响<sup>[3,4]</sup>。术前将4号半针头尖端做成截囊针形态,长0.3mm,避免出现角膜针刺时穿透的风险。患者配戴绷带镜的过程中若发现分泌物增多或镜片有蛋白沉着,及时摘除或更换,未发现感染情况发生。治疗过程中未见其他并发症发生。

### 2.3 针对需多次针刺治疗的患者观察及处理

对于一次针刺术后再发患者,予以第二次角膜浅基质针刺后,联合配戴绷带镜>8wk,治愈率75%。病例中2例复发患者发病时间均在年底,职业为会计,用眼过度造成干眼症导致上皮病变,一次治疗后外界致病原因均未解除,其中1例(双眼患者)1眼为绷带镜摘除过早(针刺后1wk摘除),基底膜尚未修复导致上皮粘连疏松复发,第二次针刺后配戴8wk,中间更换1次,未再次复发,而另1眼连续配戴绷带镜4wk后摘除未复发;另外1例为针刺范围未包含角膜糜烂附近的疏松上皮组织,且工作环境和时间未得到改善,经过2次治疗后未再复发。复发3次患者,老年女性,无明显诱因单眼丝状角膜炎,前两次复发与摘除绷带镜过

早有关,第一次针刺戴镜 1wk 取出后复发,第二次针刺戴镜 2wk 后仍复发,第三次戴镜 8wk 未再次复发。反复发作六次患者单眼上方角膜丝状角膜炎,职业为菜摊摊主,休息时间不规律,睑板腺功能不良,睑缘粗糙、充血、1/2 睑板腺口脂栓, BUT 3s,配戴绷带镜过程中上皮完整平滑,摘除后 2~3wk 左右再发,目前予以人工泪液、激素眼膏、多西环素改善睑板腺功能中。

### 3 讨论

复发性角膜上皮糜烂是由于上皮基底膜和前弹力层附着不牢固所致,其超微结构表现为基底膜异常,缺少半桥粒结构,导致基底部上皮细胞不能紧密附着于其上<sup>[5]</sup>。多常在外伤后出现,本文中致病原因涉及到外伤、环境因素引起干眼症、神经麻痹性角膜营养不良、MGD,无全身免疫系统方面疾病。角膜的正常营养代谢依赖于正常的角膜神经支配<sup>[6]</sup>,当角膜三叉神经麻痹时,角膜知觉减退,影响角膜的营养代谢,使上皮修复延缓。

本文所述 ASP 作用机制:考虑与创缘瘢痕形成,使上皮细胞与基质直接接触形成稳定的附着力量,起到加强半桥粒和固定纤维的作用有关。配戴绷带镜减少上睑对损伤角膜上皮的机械摩擦,保护基底膜,促进上皮修复与基质形成较强的黏附作用。对人类角膜的免疫组化研究显示<sup>[7]</sup>,上皮基底膜外基质蛋白(例如纤维连接蛋白,层粘连蛋白和Ⅳ型胶原蛋白)的缺失是导致上皮基底膜和前弹力膜附着不牢的一个重要因素。通过 ASP 增加上述蛋白的表达,研究表明在大泡性角膜病中,ASP 可加速上皮纤维化的形成,促进上皮再附着,同时上皮基质反应和上皮纤维化形成在上皮粘连重建过程中起到重要作用。有研究表明<sup>[8]</sup>,在角膜溃疡兔模型中,测定针刺治疗后能有效地减少角膜组织中的胶原酶生成。Judge 等<sup>[9]</sup>通过电镜检查发现,兔角膜在行 ASP 后,穿刺瘢痕点周围的变性胶原,可抑制异常基底膜的生长,刺激新的健康的基底膜形成。

治疗过程中过早摘除绷带镜是复发的原因之一,因为上皮细胞再生一般只需 1wk 左右,但与下面组织形成稳定的附着则要 8wk 才能完成。因此,该时期内容易造成角膜上皮糜烂反复发作<sup>[10]</sup>。配戴隐形眼镜减少上睑活动时对损伤上皮的刺激,促进上皮与基底膜紧密粘连的修复,减轻患者不适症状。本文中病患配戴隐形眼镜最少 2wk,复

发后配戴 8wk 以上,根据情况更换镜片,明显减少复发率,可能与基底膜愈合时间有关。角膜神经敏感性为结膜 100 倍<sup>[2]</sup>,针对部分敏感患者配戴绷带镜为首选,定期复查,减少绷带镜感染几率。

本文患者大部分年龄较轻,由于外观或工作考虑,不愿绷带加压包扎;年龄大的患者行动不方便,绷带加压包扎时间不能太长,随访受限。故所有患者排除眼表急性炎症,均予以配戴绷带式角膜接触镜,对于促进角膜愈合和缓解疼痛刺激等有显著疗效<sup>[11]</sup>。部分患者随访中发现镜片欠平滑或有蛋白沉淀时,随时更换镜片。既往治疗复发性角膜上皮糜烂方法有准分子激光治疗性角膜切削术或自体血清治疗<sup>[12,13]</sup>,但价格昂贵或取材困难,并且自觉刺激症状改善不及本文介绍的方法迅速。ASP 联合绷带式隐形眼镜配戴是一种有效、便捷、可重复执行、经济、易掌握的治疗方法,明显改善患者眼部不适症状,具有临床实用价值。

### 参考文献

- 葛坚. 眼科学. 第 2 版. 北京:人民卫生出版社 2010:187
- 谢立信,史伟云. 角膜病学. 北京:人民卫生出版社 2007:58
- 李晋春,李冰. 前角膜基质穿刺术对复发性角膜糜烂的临床疗效. 中国实用眼科杂志 2005;23(4):375-376
- 孙秉基,贺焱,种平. 角膜浅层针刺术治疗持续性角膜上皮缺损. 中华眼科杂志 1994;30(3):228-229
- Stanley JR, Woodley DT, Kratz SI, et al. Structure and function of basement membrane. *J Invest Dermatol* 1982;79(suppl 1):69-72
- 阎洪禄. 眼生理学. 北京:人民卫生出版社 2001:25-48
- Hsu JK, Rubinfeld RS, Barry P, et al. Anterior stromal puncture: immunohistochemical studies in human corneas. *Arch Ophthalmol* 1993;111(8):1057-1063
- 时杰,王秋,李学武. 针刺对实验性兔角膜溃疡胶原酶活性的影响. 中国针灸 2001;21(1):47-49
- Judge D, Payant J, Frase S, et al. Anterior stromal micropuncture electron microscopic changes in the rabbit cornea. *Cornea* 1990;9(2):152-160
- Khodadoust AA, Silverstein AM, Kenyon DR, et al. Adhesion of regenerating corneal epithelium; the role of basement membrant. *Am J Ophthalmol* 1968;65(3):339-348
- 汤瑞方,张晓峰. 持续配戴软性角膜接触镜在角膜病治疗中的应用. 重庆医学 2012;41(22):2312-2314
- 郭世宏,朱映芳,刘玉君. 准分子激光 PTK 治疗复发性角膜上皮糜烂. 国际眼科杂志 2008;8(4):826-827
- 余时智,谯雁彬. 自体血清治疗持续性角膜上皮缺损的临床观察及护理. 重庆医学 2012;41(26):2785-2786