

# 放射性视神经病变的诊疗特征

张燕<sup>1</sup>, 李红阳<sup>2</sup>, 彭春霞<sup>2</sup>, 郭楠楠<sup>3</sup>, 魏世辉<sup>2</sup>

作者单位:<sup>1</sup>(100700)中国北京市,北京军区总医院眼科;  
<sup>2</sup>(100039)中国北京市,中国人民解放军总医院眼科;  
<sup>3</sup>(030001)中国山西省太原市,山西医科大学临床医学系  
作者简介:张燕,女,博士,副主任医师,研究方向:神经眼科、  
眼部整形、眼表疾病、小儿斜弱视。  
通讯作者:魏世辉,主任医师,研究方向:神经眼科、眼底疾病。  
weishihui706@hotmail.com

收稿日期:2014-02-18 修回日期:2014-05-06

## Diagnosis and treatment characteristics of radioactive optic neuropathy

Yan Zhang<sup>1</sup>, Hong-Yang Li<sup>2</sup>, Chun-Xia Peng<sup>2</sup>,  
Nan-Nan Guo<sup>3</sup>, Shi-Hui Wei<sup>2</sup>

<sup>1</sup>Department of Ophthalmology, the Military General Hospital of Beijing PLA, Beijing 100700, China;<sup>2</sup>Department of Ophthalmology, Chinese PLA General Hospital, Beijing 100039, China;<sup>3</sup>Department of Clinical Medicine, Shanxi Medical University, Taiyuan 030001, Shanxi Province, China

**Correspondence to:** Shi-Hui Wei. Department of Ophthalmology, Chinese PLA General Hospital, Beijing 100039, China. weishihui706@hotmail.com

Received:2014-02-18 Accepted:2014-05-06

## Abstract

• **AIM:** To explore the diagnosis and treatment methods of radioaction-induced optic neuritis (RION) through the clinical dates of 17 patients.

• **METHODS:** It was a retrospective case series study. From August 2008 to October 2013, 17 cases (24 eyes) of Rion clinical dates from Chinese PLA General Hospital were studied. The diagnosis methods including visual acuity, pupil, fundus, visual field, fundus fluorescein angiography (FFA), visual electrophysiological testing, and head MRI. To analysis the clinical date of patients with diagnosis of RION by statistical description.

• **RESULTS:** The deterioration degree of vision: 13 eyes were classified as IV, 9 eyes as III, 2 eyes as II. Ten eyes RAPD (+), visual electrophysiology is extinguished. The retina of 5 eyes showed flame hemorrhages and cotton wool spots exudation. Optic nerve head edema in one eye. T1-weighted MRI enhanced in 19 eyes which showed optic nerve of the intracranial and intratubal segments abnormal changed, optic chiasm and pituitary stalk signal abnormalities and enhancement of the optic nerve. Tortuous optic nerves

and rough edges were observed in 5 eyes. Treatment effect: 4 eyes of visual acuity improved, 1 eye from blindness to light perception, 1 eye from 0.08 to 0.2, 1 eye from 0.4 to 0.6, 1 eye from 0.04 to 0.15, the rest of the cases did not see any improvement.

• **CONCLUSION:** The unique clinical manifestation of RION can provide objective basis for clinical diagnosis in time, but there have not been proven any effective treatments.

• **KEYWORDS:** radioaction - induced optic neuritis; clinical characteristics; treatments

**Citation:** Zhang Y, Li HY, Peng CX, *et al.* Diagnosis and treatment characteristics of radioactive optic neuropathy. *Guoji Yanke Zazhi(Int Eye Sci)* 2014;14(6):1095-1099

## 摘要

**目的:**通过 17 例放射性视神经病变(radiation-induced optic neuritis,RION)患者的临床资料探讨其诊疗特征及方法。

**方法:**回顾性病例分析研究,对 2008-08/2013-10 中国人民解放军总医院 17 例经视力、瞳孔、眼底、视野、造影、视觉电生理、头颅核磁等检查确诊的 17 例 24 眼 RION 患者的临床资料进行分析。对确诊为 RION 患者的临床资料数据进行统计学描述。

**结果:**视力损伤程度为 13 眼 IV 度,9 眼 III 度,2 眼 II 度。10 眼 RAPD(+),视觉电生理为熄灭型,5 眼视网膜上可以见到点状或火焰状出血,以及棉絮样渗出,1 眼为视乳头水肿。核磁共振(MRI):19 眼 T1 加权像增强,视神经眶内段及管内段异常改变;视交叉、垂体柄可探及信号改变。视神经段增粗等改变,5 眼观察到扭曲的视神经及其粗糙的边缘。治疗效果,4 眼视力提高,1 眼从无光感至有光感,1 眼视力从 0.08 升至 0.2,1 眼视力从 0.4 升至 0.6,1 眼视力从 0.04 升至 0.15,余治疗未见任何改善。

**结论:**RION 的独特临床表现可为临床及时诊断提供客观依据,但对于 RION 的治疗效果不理想。

**关键词:**放射性视神经病变;临床特点;治疗方法

DOI:10.3980/j.issn.1672-5123.2014.06.31

**引用:**张燕,李红阳,彭春霞,等.放射性视神经病变的诊疗特征.国际眼科杂志 2014;14(6):1095-1099

## 0 引言

放射性视神经病变(radiation-induced optic neuritis,RION)是头颈部肿瘤放射性治疗后一种罕见的毁灭性的

表1 放射性视神经病变17例的临床特征

患者	年龄(岁)	性别	病史	潜伏期	放射剂量(Gy)	是否联合化疗	是否有糖尿病	发病时间(wk)	视力	视力损伤程度
1	19	男	鼻腔嗅神经母细胞瘤	2a	66~70	否	否	7	OS:0.4	II
2	61	女	鼻咽癌	4a	61~64	有	有	2	OD:指数 OS:无光感	IV IV
3	28	男	鼻咽癌	1a	45~50	有	否	8	OD:0.4	II
4	43	男	垂体瘤	9mo	61~65	否	否	8	OD:有光感 OS:无光感	IV IV
5	35	男	鼻咽癌	7a	49	否	否	4	OD:0.08	IV
6	45	男	鼻咽癌	9mo	66	否	否	8	OD:无光感	IV
7	42	男	蝶鞍部海绵状血管瘤	1.5a	62	否	否	12	OD:无光感 OS:0.1	III III
8	53	男	垂体瘤	5a	53	否	有	8	OD:0.1 OS:0.2	III III
9	59	男	鼻咽癌	5a	67	否	否	4	OS:0.06	IV
10	23	男	淋巴瘤	7mo	50	有	否	4	OD:手动	IV
11	56	女	鼻咽癌	2a	49	否	有	12	OD:手动 OS:0.1	IV III
12	51	女	垂体瘤	7a	56	否	否	24	OD:0.1 OS:无光感	III IV
13	54	男	鼻咽癌	1a	70	否	否	4	OD:无光感	IV
14	49	女	视神经鞘脑膜瘤	2a	72	否	否	4	OD:0.5 OS:0.02	III IV
15	60	女	垂体瘤	1a	58	否	否	4	OS:无光感	IV
16	59	男	鼻咽癌	5a	59	否	否	8	OD:0.08	III
17	43	女	垂体瘤	1a	69	有	否	4	OD:0.1	III

不可逆转的并发症,可导致严重的、急性的单眼或双眼视力丧失,通常发生在放射治疗数月或数年后。1985年RION首先被Kline等<sup>[1]</sup>提出,之后关于头颈部肿瘤放射治疗引起的RION较少报道,但随着放射物理学的迅速发展及放射治疗疗效的增强,肿瘤的放射治疗已经越来越广泛,随之而来的眼部远期严重并发症也开始增多,从而要求眼科医生对放射治疗所引起的并发症予以足够的关注与重视,本文对中国人民解放军总医院2008/2013年发现的17例RION患者的临床资料进行回顾性分析。

## 1 对象和方法

**1.1 对象** 2008-08/2013-10确诊并进行住院治疗的RION患者17例24眼,其中男11例14眼,女6例10眼。男女比例为11:6,年龄19~61(平均44.12±13.41)岁。其中单眼10例,双眼7例。17例均接受放射治疗。接受放射治疗的肿瘤类型有:鼻咽癌8例,垂体瘤5例,鼻腔嗅神

经母细胞瘤1例,蝶鞍部海绵状血管瘤1例,视神经鞘脑膜瘤1例,淋巴瘤1例。其中4例患者放疗的同时进行化疗。3例患者有糖尿病病史。17例患者的临床资料包括病史、年龄、性别、放射剂量、潜伏期、视力损伤程度、是否有基础疾病或联合化疗见表1。

## 1.2 方法

**1.2.1 诊断标准** RION的诊断依据<sup>[2]</sup>:(1)有头颈部放射治疗史;(2)单眼或双眼先后或同时出现视力无痛性急剧下降以致无光感;(3)眼底视盘正常或出现水肿及伴出血、渗出;(4)视野缺损表现形态不一,多为象限性或颞侧偏盲及大中心暗点;(5)眼底荧光血管造影(FFA)表现各异,典型表现为视盘上和视网膜内毛细血管无灌注区;(6)视觉诱发电位(VEP)振幅降低,潜伏期延长甚至呈熄灭型;(7)CT及MRI排除肿瘤复发。多数MRI上视神经,垂体,视路在T1加权像上表现是增强的。实际上

RION 的诊断是一个排除诊断,在实际工作中并不能找出完全符合上述 7 点的患者,主要根据曾经患有头部或颈部肿瘤接受放射治疗的病史,基于双眼或单眼先后或者同时出现不可逆的无痛性的视功能紊乱,视力下降甚至失明,视野缩小等临床特点,找不到其他原因即可诊断为 RION。

**1.2.2 诊断结果评估** 视力损伤严重程度的分类,是按照 2009 年中华人民共和国卫生部发布的关于放射性治疗导致视神经损害分级, I :色觉下降; II :视力模糊,颜色识别力严重下降; III :严重的视觉障碍,视野缺损和中心视力丧失,影响日常生活; IV :失明。

**1.2.3 治疗方法** 患者 17 例头颈部肿瘤曾接受放射治疗,照射总剂量分别为 45 ~ 50Gy (3 例), 51 ~ 60Gy (5 例), 61 ~ 72Gy (9 例), 单次照射剂量均 > 2Gy。17 例患者确诊为 RION 后均应用了高压氧、糖皮质激素、针灸、双侧颞浅皮下注射复方樟柳碱注射液,静点改善微循环,营养神经药物治疗。其中高压氧治疗方法为:每日 1 次,每次吸氧 40 ~ 60min, 10 ~ 20 次为 1 疗程,每次进舱前均先服血管扩张剂以对抗高压氧的血管收缩作用,所用压力为 1.5 大气压(附加压)。

## 2 结果

**2.1 临床特点** 此 17 例均有头颈部肿瘤放射治疗史,从放射治疗到引发 RION 的时间为 9mo ~ 7a, 平均 3.43 ± 0.62a, 10 例患者较快发展到视力丧失或失明,时间为 2 ~ 12 (6.51 ± 1.22)wk; 4 例为双眼顺序发病, 3 例为双眼同时发病, 10 例为单眼发病, 所有患者在视力下降过程中均无眼红、眼痛、眼胀等不适症状。

### 2.2 眼科检查结果

**2.2.1 视力损伤程度** 患者 13 眼 IV 度, 9 眼 III 度, 2 眼 II 度。

**2.2.2 瞳孔** 有 10 眼表现为相对性传入瞳孔障碍 (RAPD), 7 例 14 眼直接对光反射迟钝或消失。

**2.2.3 眼底** 患者 10 眼视乳头苍白, 视神经萎缩。3 眼视乳头颜色略淡, 1 眼为视乳头水肿, 5 眼视网膜上可以见到点状或火焰状出血, 以及棉絮样渗出; 5 眼眼底无明显改变。

**2.2.4 视野** 患者 1 眼中心暗点、鼻上方扇形暗点, 1 眼残存颞下方视野, 1 眼偏中心暗点, 余 21 眼因视力过低未做视野检查。

**2.2.5 荧光素眼底血管造影** 患者 13 眼表现为视乳头苍白, 血管狭窄。1 眼表现为视乳头水肿, 5 眼表现为: 视盘强荧光着染, 视网膜可见多量斑点状出血遮蔽荧光, 局部可见无灌注区, 大血管壁荧光渗漏。5 眼未见明显异常。

**2.2.6 视觉电生理检查** 患者 10 眼为熄灭型。其余 14 眼表现: 图形视觉诱发电位 (PVEP): 在三种不同空间频率条件下, P100 波幅潜时延迟, 波幅降低 (图 1)。

**2.2.7 核磁共振** 患者 19 眼眶 MRI 显示各异: T1 加权像增强, 视神经眶内段及管内段异常改变; 视交叉、垂体柄可探及信号改变。视神经段增粗等改变, 5 眼观察到扭曲的视神经及其粗糙的边缘 (图 2 ~ 4)。

**2.2.8 治疗结果** 患者 4 眼视力提高。1 眼从无光感至有光感, 1 眼视力从 0.08 升至 0.2, 1 眼视力从 0.4 升至 0.6, 1 眼视力从 0.04 升至 0.15。其余 20 眼患者视力无改善 (包括结合有化疗与糖尿病患者)。

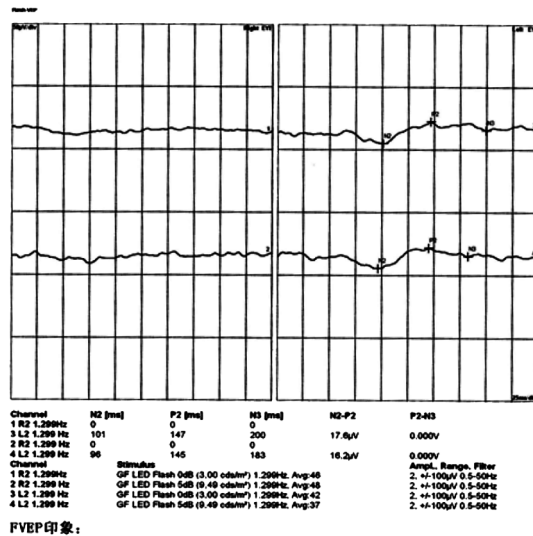


图 1 双眼先后发病患者 FVEP 显示: 患者右眼未见波形呈熄灭状, 左眼 P2 波峰潜时明显延迟。

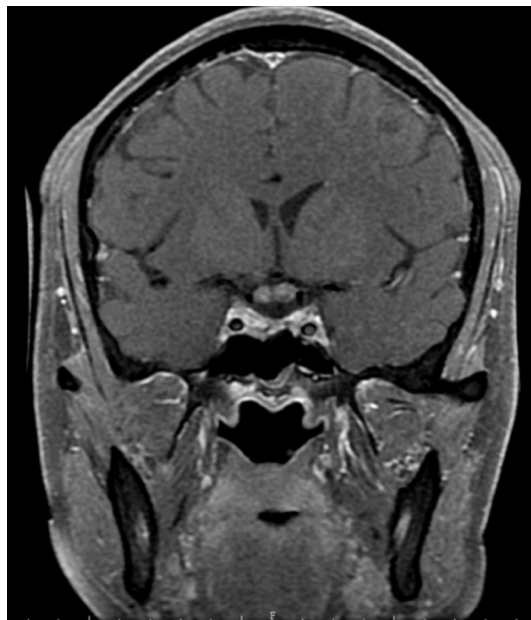

图 2 眼眶冠状位 T1 加权可见视交叉增粗同时伴有强化。

## 3 讨论

放射性视神经病变是放射线对视神经所致的迟发性、慢性进行性的损害。鼻咽部肿瘤、颅底肿瘤和头颈部肿瘤的手术治疗后放疗可以杀死残存的肿瘤细胞, 从而提高患者治疗后的生存质量。可是, 当放疗的肿瘤接近视神经时, 又不可避免的会造成视神经的放射性损伤。随着放射技术的提高, 放射损害后遗症需要眼科医生给予足够的重视。放射性视神经病变是 1956 年由 Forrest 等<sup>[3]</sup>首次报道。1985 年, Kline 等<sup>[1]</sup>第一次明确了 RION 这个说法。本研究回顾性分析了本院 17 例 RION 患者的临床资料, 对研究 RION 的预防措施具有重要意义。

典型的 RION 是突然发生的, 无痛性的, 单眼或者双眼不可逆性的视力下降。一般发生于放射治疗后 3a 发生, 1 ~ 1.5a 发生率最高<sup>[2]</sup>。接受放疗的患者, 一般双眼



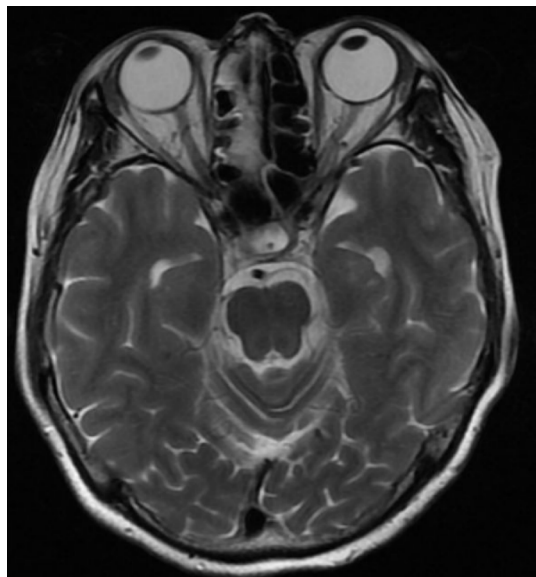


图3 眼眶轴位 T1 加权可见视神经扭曲同时伴有强化。

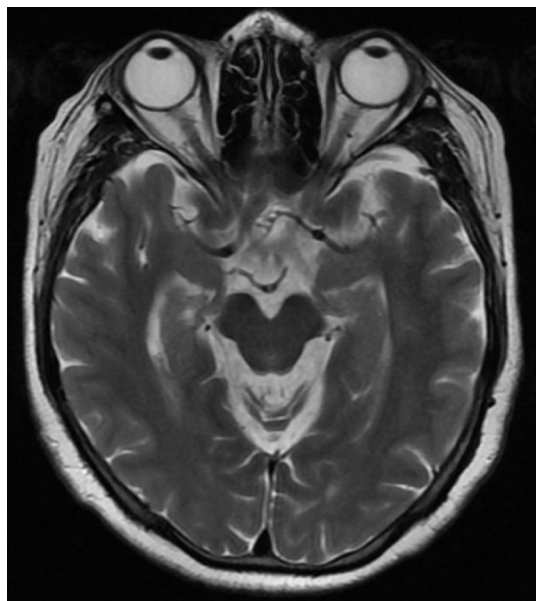


图4 眼眶轴位 T1 加权可见视神经边界粗糙。

出现视力下降。1眼先发生,另外1眼在几周或者几个月随之发生。本研究结果从放射治疗到引发 RION 的时间为 9mo ~ 7a,平均  $3.43 \pm 0.62a$ ,1 ~ 1.5a 的发病率为 42%,许多患者较快发展到视力丧失或失明 2 ~ 12(平均  $6.51 \pm 1.22$ )wk,4 例为双眼顺序发病,3 例为双眼同时发病,10 例为单眼发病,在视力下降过程中无眼红、眼痛、眼胀等不适症状。与文献报道基本相符,除外 1 ~ 1.5a 的发病率偏低,这可能与本研究样本量不足有关。

RION 的发病机制至今尚不完全清楚,有研究<sup>[4-6]</sup>认为 RION 是 CNS 的迟发型放射性坏死,主要表现白质的异常。具体表现为自由基的产生损伤了血管内皮细胞,血管发生炎性改变,继发神经组织缺血缺氧;辐射诱导神经胶质细胞当中的体细胞突变,最终导致脱髓鞘与神经元变性。研究表明<sup>[7]</sup>对大鼠中枢神经系统照射时,其内皮细胞则随着时间的延长和剂量的增加而出现改变。照射后血管内皮细胞的凋亡已经在人类的视神经上证明。照射后

可以产生神经胶质细胞突变。经过一段时间后,突变的细胞逐渐增多,发生脱髓鞘,最终导致神经元变性。这种模式与我们所观察到的潜伏期长、迟发性的放射性坏死的改变是一致的。

根据患者曾接受过头部或颈部的放射治疗病史,迟发型的临床表现,包括不可逆转的视神经与视交叉的损害,出现视力急剧下降,视野缩小等,找不到其他的原因即可诊断为 RION。诊断的关键是与肿瘤的复发鉴别,肿瘤复发,通常导致视力缓慢的丧失<sup>[8]</sup>,另外放射治疗导致新的肿瘤发生、视交叉部位的蛛网膜粘连、放射性视网膜疾病都可能导致视力下降<sup>[2,9]</sup>,或其他原因导致的视力下降与放射治疗无关的,如急性球后视神经炎等,都需要与 RION 进行鉴别。核磁共振(MRI)是诊断 RION 的最佳选择,它可以在视力丧失之前即体现出视觉通路的异常情况,且可将 RION 与其他复发或新生肿瘤区分开来<sup>[10]</sup>,早期视神经 MRI 的 T1-加权像增强如图 1 所示。视觉电生理也可作为 RION 早期辅助诊断方法,在动物身上进行放射处理,发现视神经传导延迟,振幅降低<sup>[11]</sup>。我们的研究显示图形视觉诱发电位 PVEP;在三种不同空间频率条件下,P100 波幅潜时延迟,波幅降低。

适当的放射治疗对于预防 RION 的发生具有重要的意义,根据文献报道总剂量超过 50Gy,即可能引发 RION<sup>[12]</sup>,在一个回顾性分析 219 例鼻咽癌患者接受放射治疗后导致的 RION 患者,没有 1 例患者的放射总剂量低于 50Gy,而总剂量在 50 ~ 60Gy 和 61 ~ 78Gy 的 10a 患 RION 的几率分别为 5% 和 30%<sup>[10]</sup>,本研究对肿瘤的照射总剂量 45 ~ 50Gy 有 3 例,51 ~ 60Gy 有 5 例,61 ~ 72Gy 有 9 例,单次照射剂量均 >2Gy,表明随着总剂量的增加 RION 的患病率逐渐增加,有文献报道单次剂量 >2Gy 可增加引发 RION 的风险<sup>[13]</sup>,单次剂量 <1.9Gy 和 >1.9Gy 的 15a 患病率分别为 11%,47%,本研究的单次剂量均 >2Gy,且老龄、糖尿病、视神经被肿瘤压迫的,或者合并化疗的患者等这几个因素都可增加患 RION 的几率,即在总剂量较低的情况下即可发生 RION<sup>[10,14]</sup>,本研究中有 3 例合并有化疗,4 例有糖尿病史,这可能就是有 3 例的照射总剂量 45 ~ 50Gy 患有 RION 的原因。

目前对 RION 的治疗尚无特殊有效的办法,部分患者最后以失明告终。我们常用的治疗方法有高压氧、糖皮质激素、针灸、双侧颞浅皮下注射复方樟柳碱及其他改善微循环等治疗方法。本研究应用此方法治疗,出院时 4 眼视力提高。其余 20 眼视力无改善。有研究分析高压氧治疗的原理<sup>[15-20]</sup>:我们知道在 2 个大气压时,血液中的溶解氧水平可以提高 14 倍,通过提高氧的扩散改善了远端缺血的组织的血供并且促进毛细血管床的重建。高压氧治疗能够提高成纤维细胞和胶原蛋白的活性,以及促进新生血管的合成。但是,结果却并非如此。在视力丧失后的最初 72h 里,如果用高压氧治疗视力可以明显改善,但是如果 2wk 后则视力改善不明显。所以说,高压氧治疗应尽早,一旦排除了肿瘤的复发,就马上开始治疗。如果在

MRI 上出现 RION 的迹象时,可以预防性应用高压氧。本研究患者进行治疗距发病的时间较长,均大于 4wk,治疗效果较差。

RION 在临床上比较少见,但由于其潜在的发病风险及毁灭性的预后,且无有效的治疗方法,故在我们给予头颈部肿瘤制定放射治疗方案时,一定要考虑到它可能导致的严重的并发症。对于放射总剂量的控制要严格,尤其对于有全身疾病,如糖尿病、同时合并化疗的患者。

#### 参考文献

- 1 Kline LB, Kim JY, Ceballos R. Radiation optic neuropathy. *Ophthalmology* 1985;92(8):1118-1126
- 2 Danesh - Meyer HV. Radiation induced optic neuropathy. *J Clin Neurosci* 2008;15(2):95-100
- 3 Forrest AP, Brown DA, Morris SR, et al. Pituitary radon implant for advanced cancer. *Lancet* 1956;270(14):399-401
- 4 Lampert PW, Davis RL. Delayed effects of radiation on the human central nervous system: "Early" and "late" delayed reactions. *Neurology* 1964;14(10):912-917
- 5 Lessell S. Friendly fire: Neurogenic visual loss from radiation therapy. *J Neuroophthalmol* 2004;24(3):243-250
- 6 Van der Kogel AJ. Radiation-induced damage in the central nervous system: An interpretation of target cell responses. *Br J Cancer* 1986;53(7):207-217
- 7 Hopewell JW, Van der Kogel AJ. Pathophysiological mechanisms leading to the development of late radiation-induced damage to the central nervous system. *Front Radiat Ther Oncol* 1999;33(5):265-275
- 8 Guy J, Mancuso A, Beck R, et al. Radiation-induced optic neuropathy: A magnetic resonance imaging study. *J Neurosurg* 1991;74(3):426-432
- 9 Parsons JT, Bova FJ, Fitzgerald CR, et al. Radiation optic neuropathy after megavoltage external-beam irradiation: analysis of timedose factors.

*Int J Radiat Oncol Biol Phys* 1994;30(4):755-764

- 10 Zhao ZY, Lan YQ, Bin SL, et al. Late-onset radiation-induced optic neuropathy after radiotherapy for nasopharyngeal carcinoma. *J Clin Neurosci* 2013;20(5):702-706
- 11 Leber KA, Bergloff J, Pendl G. Dose-response tolerance of the visual pathways and cranial nerves of the cavernous sinus to stereotactic neurosurgery. *J Neurosurg* 1998;88(1):43-50
- 12 Parsons JT, Fitzgerald CR, Hood CI, et al. The effects of irradiation on the eye and optic nerve. *Int J Radiat Oncol Biol Phys* 1983;9(5):609-622
- 13 Van den Bergh AC, Hovinga MA, Links TP, et al. Radiation optic neuropathy after external beam radiation therapy for acromegaly: report of two cases. *Radiother Oncol* 2003;68(2):101-103
- 14 Sanderson PA, Kuwabara T, Cogan DG. Optic neuropathy presumably caused by vincristine therapy. *Am J Ophthalmol* 1976;81(2):146-150
- 15 Demizu Y, Murakami M, Miyawaki D, et al. Analysis of Vision loss caused by radiation-induced optic neuropathy after particle therapy for head-and-neck and skull-base tumors adjacent to optic nerves. *Int J Radiat Oncol Biol Phys* 2009;75(5):1487-1492
- 16 Levy RL, Miller NR. Hyperbaric oxygen therapy for radiation-induced optic neuropathy. *Ann Acad Med Singapore* 2006;35(3):151-157
- 17 Boschetti M, De Lucchi M, Giusti M, et al. Partial visual recovery from radiation-induced optic neuropathy after hyperbaric oxygen therapy in a patient with Cushing disease. *Eur J Endocrinol* 2006;154(6):813-818
- 18 Lee MS, Borruat FX. Should patients with radiation-induced optic neuropathy receive any treatment? *J Neuro Ophthalmol* 2011;31(1):83-88
- 19 Miller NR. Radiation-induced optic neuropathy: still no treatment. *Clin Experiment Ophthalmol* 2004;32(3):233-235
- 20 Danesh - Meyer HV. Radiation-induced optic neuropathy. *J Clin Neurosci* 2008;15(2):95-100