

# 地塞米松对兔角膜新生血管组织中 IL-1 $\beta$ 及 TNF- $\alpha$ 表达的影响

石蕊<sup>1</sup>, 薛雨顺<sup>1</sup>, 杨乐<sup>1</sup>, 王济民<sup>2</sup>, 王峰<sup>3</sup>, 石一宁<sup>1</sup>

作者单位:<sup>1</sup>(710068) 中国陕西省西安市, 陕西省人民医院眼科;<sup>2</sup>(715100) 中国陕西省大荔县医院眼科;<sup>3</sup>(710003) 中国陕西省西安市, 西安交通大学第二附属医院眼科

作者简介:石蕊, 硕士, 主治医师, 研究方向:白内障、眼表疾病。

通讯作者:石蕊. vivianlio@163.com

收稿日期:2014-03-28 修回日期:2014-07-25

## Influence of dexamethasone on IL-1 $\beta$ and TNF- $\alpha$ expression in rabbit corneal neovascularization

Rui Shi<sup>1</sup>, Yu-Shun Xue<sup>1</sup>, Le Yang<sup>1</sup>, Ji-Min Wang<sup>2</sup>, Feng Wang<sup>3</sup>, Yi-Ning Shi<sup>1</sup>

<sup>1</sup>Department of Ophthalmology, Shaanxi Provincial People's Hospital, Xi'an 710068, Shaanxi Province, China; <sup>2</sup>Department of Ophthalmology, Dali County Hospital, Dali County 715100, Shaanxi Province, China; <sup>3</sup>Department of Ophthalmology, the Second Affiliated Hospital of Xi'an Jiaotong University, Xi'an 710003, Shaanxi Province, China

**Correspondence to:** Rui Shi. Department of Ophthalmology, Shaanxi Provincial People's Hospital, Xi'an 710068, Shaanxi Province, China. vivianlio@163.com

Received:2014-03-28 Accepted:2014-07-25

## Abstract

• **AIM:** To discuss the influence of dexamethasone on IL-1 $\beta$  and TNF- $\alpha$  expression in suture-induced rabbit corneal neovascularization (CNV) and analyze the potential mechanism.

• **METHODS:** For 43 healthy rabbits, 40 were randomly selected for establishing CNV model in corneal stroma. The right eyes (group A) were received no medicine and the left eyes (group B) were injected dexamethasone after successfully establishing the model. The no modeling 3 rabbits were normal control group. The morphologic change of corneal was observed with slit lamp microscope and the areas of CNV was calculated every day, then 8 rabbits were randomly chosen for sacrificing at 1, 4, 7, 14, 21d respectively. The pathological characteristics of CNV were observed after HE staining, and IL-1 $\beta$  and TNF- $\alpha$  expression was detected by immunohistochemistry.

• **RESULTS:** CNV was grown at the 4d after suture, and the 7-14d was vigorous growth period. inflammatory cell infiltration appeared after HE staining, and CNV was located at the superficial stroma of cornea.

Immunohistochemistry results showed that IL-1 $\beta$  and TNF- $\alpha$  expression was gradually increased with prolonged suture time. Compared with corneal stitch group, the rabbits cured by dexamethasone were found with less inflammatory cells infiltrating and neovascularization, moreover, the expression of IL-1 $\beta$  and TNF- $\alpha$  decreased. There were statistical significance between the two groups ( $P < 0.05$ ).

• **CONCLUSION:** Dexamethasone can inhibit the CNV growth by controlling the inflammation of corneal and restraining IL-1 $\beta$  and TNF- $\alpha$  expression.

• **KEYWORDS:** corneal neovascularization; interleukin-1 $\beta$ ; tumor necrosis factor- $\alpha$ ; inflammatory; dexamethasone

**Citation:** Shi R, Xue YS, Yang L, et al. Influence of dexamethasone on IL-1 $\beta$  and TNF- $\alpha$  expression in rabbit corneal neovascularization. *Guoji Yanke Zazhi (Int Eye Sci)* 2014;14(9): 1574-1577

## 摘要

**目的:**探讨地塞米松对缝线诱导的兔角膜新生血管组织中 IL-1 $\beta$  及 TNF- $\alpha$  表达的影响,分析地塞米松治疗角膜新生血管 (corneal neovascularization, CNV) 可能的分子机制。

**方法:**成年家兔 43 只,随机选取 40 只兔双眼行角膜基质层缝线建立兔角膜新生血管模型,造模成功后右眼 (A 组) 未行特殊处理,左眼 (B 组) 给予地塞米松局部注射,未造模 3 只兔双眼为正常对照,造模后裂隙灯动态观察新生血管的形态并计算其生长面积,并分别于造模后 1, 4, 7, 14, 21d 各处死 8 只兔,取角膜新生血管组织行 HE 染色观察其病理学特点,并检测角膜中 IL-1 $\beta$  及 TNF- $\alpha$  的表达情况。

**结果:**缝线后 4d 可见 CNV 长入,7~14d 生长最为旺盛,HE 染色见炎性细胞浸润,浅基质层大量新生血管生长,免疫组化染色提示,随缝线时间延长角膜 IL-1 $\beta$  及 TNF- $\alpha$  的表达逐渐增加;而经地塞米松治疗后,CNV 较前延迟长入,面积缩小,炎性细胞浸润减轻,且角膜中 IL-1 $\beta$  及 TNF- $\alpha$  的表达较单纯缝线眼明显降低,结果有统计学意义 ( $P < 0.05$ )。

**结论:**地塞米松可能通过早期抑制角膜组织中 IL-1 $\beta$  及 TNF- $\alpha$  表达而抑制新生血管的生长。

**关键词:**角膜新生血管;白介素-1 $\beta$ ;肿瘤坏死因子- $\alpha$ ;炎症反应;地塞米松

DOI:10.3980/j.issn.1672-5123.2014.09.04

引用:石蕊,薛雨顺,杨乐,等.地塞米松对兔角膜新生血管组织中IL-1 $\beta$ 及TNF- $\alpha$ 表达的影响.国际眼科杂志2014;14(9):1574-1577

## 0 引言

角膜新生血管(corneal neovascularization, CNV)可破坏角膜及房水的正常微环境,使眼前节相关的免疫赦免状态消失,增加角膜移植术后排斥反应的发生几率。针对CNV发生机制的研究认为:炎症反应是启动CNV发生发展的重要因素之一<sup>[1,2]</sup>。其中组织损伤后,单核巨噬细胞及多形核白细胞释放的白介素-1 $\beta$ (interleukin-1 $\beta$ , IL-1 $\beta$ )<sup>[3]</sup>及肿瘤坏死因子- $\alpha$ (tumor necrosis factor- $\alpha$ , TNF- $\alpha$ )<sup>[4]</sup>,在组织炎症反应中的作用已得到证实,然而其在炎症性CNV发生机制中的作用鲜有报道。同时作为临床常用的治疗药物,地塞米松主要通过抑制炎症反应而抑制CNV生长,但其具体的分子机制尚不明确。本实验应用角膜缝线法成功建立家兔CNV模型,免疫组化法检测造模后不同时间段炎症相关因子IL-1 $\beta$ 、TNF- $\alpha$ 的表达情况,同时以地塞米松局部注射抑制CNV的生长,了解地塞米松的早期应用对CNV的抑制作用及对角膜组织中IL-1 $\beta$ 、TNF- $\alpha$ 表达的影响。

## 1 材料和方法

**1.1 材料** 健康成年家兔43只,体质量约2.0~2.5kg,实验前裂隙灯显微镜检查双眼无疾患。随机选取3只兔(6眼)作为正常对照,其余40只兔(80眼),双眼行角膜基质缝线。

### 1.2 方法

**1.2.1 模型制备** 氯胺酮50mg/kg和异丙嗪25mg/kg按1:1比例混合背部皮下注射全身麻醉,盐酸丙美卡因滴眼液点眼3次表面麻醉。常规消毒,无菌操作。显微镜下,置开睑器,冲洗结膜囊,8-0尼龙缝线,距上方角巩膜缘2mm处作3针间断板层缝线(分别于11:00,12:00,1:00三个钟点位置),深度约1/2~2/3角膜厚度,缝线埋入角膜基质层的长度约3.0mm,在角膜表面留线头长约1.0mm。

**1.2.2 分组及术后处理** 术眼术后每日左氧氟沙星滴眼液4次/d,同时检查缝线有无脱落,若有脱落,及时原位补缝。同一位点缝线脱落两次以上则剔除分析。每只动物右眼(A组)未做特殊处理,左眼(B组)连续3wk隔天6:00位球结膜下注射地塞米松2.5mg,正常对照设为N组。

**1.2.3 角膜新生血管的模型观察** 缝线后21d内,每天裂隙灯观察角膜形态学改变。CNV出现后,每天用游标卡尺测量自角膜缘长出的新生血管长度,并拍照记录。每次测量时以连续弯曲度小、朝向角膜中心生长的最长血管的垂直长度为准,并按照Robert电脑数字公式<sup>[5]</sup> $S = C/12 \times 3.14 \times [r^2 - (r-l)^2]$ 计算CNV面积。其中C为新生血管累及角膜的圆周钟点数,r为角膜半径(兔角膜半径约为7mm),l为角膜新生血管从角膜缘深入角膜的长度。

**1.2.4 角膜组织病理学检查** 分别于缝线后1,4,7,14,21d各时间点取8只兔(每组8眼),处死后立即摘除眼球,剪下带1mm宽巩膜的角膜(含角膜缘)后,取新生血管生长侧2/3角膜组织,福尔马林固定,常规脱水、透明、浸蜡、包埋、切片,切片厚度为4 $\mu$ m,展片。烤片1h后,置37 $^{\circ}$ C恒温箱内干燥过夜备用。常规HE及免疫组化染色。

**1.2.5 结果判定** (1)裂隙灯观察不同时间点的角膜新生血管的长度,并计算新生血管面积,拍照记录。(2)光镜下观察不同时间点角膜组织炎症反应、新生血管的增殖及周围角膜组织的细胞形态结构改变,拍照记录。(3)免疫组化结果判定:以组织内出现棕黄色颗粒为阳性判断标准。按照染色程度的深浅可分为5级:(-)级,细胞核和细胞间质不着色;(+)级,标本内绝大多数细胞可疑阳性,少部分细胞(<10%)可辨别为阳性;(++)级,标本内大部分阳性细胞呈清楚可辨的棕黄色,但未达到+++级那么鲜艳;(+++级,细胞染色典型,呈鲜艳的棕色;(++++级,超过10%阳性细胞染色成棕黑色。随机选择视野拍照记录。

统计学分析:数据资料用SPSS 19.0统计软件包处理。组间用两样本配对t检验,等级资料采用Wilcoxon秩和检验,相关性分析采用Spearman相关分析。统计检验以P<0.05作为有显著性意义的检验标准。

## 2 结果

**2.1 角膜形态学观察** 角膜缝线后1d,两组动物均未见CNV生长;A组最早于第2d见新生血管芽长入角膜缘,呈毛刷状,整齐且密集,4d时CNV达1mm左右(图1A),7d时到达缝线近角膜缘端,血管生长旺盛,出现分枝状吻合,14d时达缝线近角膜中央端,此后生长速度减慢;21d时达角膜中央,CNV密度增高,单支管径变粗,血管分枝交织成网。B组缝线后4d未见CNV生长(图1B),7d时CNV长出,14d时达缝线近角膜缘端,以后CNV较前增长不多,21d时仍在缝线始端周围。统计学分析:组间配对t检验提示A组的CNV出现时间早于B组,且生长速度明显增快(P<0.01);同一时间点,采用两独立样本比较的Wilcoxon秩和检验,提示A组在同一时间点CNV面积明显高于B组,差异有统计学意义(P<0.05,表1)。

### 2.2 角膜病理形态学及免疫组化检测结果

**2.2.1 HE染色结果** 角膜缝线后1d,角膜上皮层水肿增厚,基质板层排列疏松,可见中等量的炎症细胞浸润,角膜基质未见CNV管腔形成;4d时,炎症细胞浸润加重,角膜浅基质层内可见密集大量CNV形成,管腔较小,有单层内皮细胞围成;7d时,炎症细胞浸润进一步增加,血管管腔增大(图2A);14d时,角膜浅、深基质层内可见大量有功能、成熟的新生血管生长,管腔粗大;21d时,炎症反应较前减轻,角膜浅、深基质层内新生血管继续增多,管腔增大。而B组相应时间段炎症细胞浸润及新生血管的生长明显少于A组(图2B)。

**2.2.2 免疫组化检测IL-1 $\beta$ 及TNF- $\alpha$ 的表达情况** N组:角膜全层均有IL-1 $\beta$ 及TNF- $\alpha$ 不同程度的表达,其中IL-1 $\beta$ 在上皮细胞基底层微量表达。A组:角膜缝线后1,4,7,14及21d,角膜上皮细胞、基质层细胞、内皮细胞中TNF- $\alpha$ 的阳性表达逐渐增强(图3A),IL-1 $\beta$ 在角膜全层均有表达,以浅基质层表达最显著。B组:与A组相应的时间点,地塞米松治疗后角膜炎症细胞反应相对较轻,血管生长缓慢,稀疏,角膜上皮细胞、基质层细胞、内皮细胞、炎症细胞和新生血管内皮细胞中也存在IL-1 $\beta$ 及TNF- $\alpha$ 的表达,但表达程度明显受到抑制(图3B),见表2,3。Wilcoxon秩和检验及Spearman相关分析提示:IL-1 $\beta$ 及TNF- $\alpha$ 在缝线后的表达随时间推移逐渐增高,且分别于CNV面积正相关(P<0.01),IL-1 $\beta$ 及TNF- $\alpha$ 之间存在显著相关性(表4)。经地塞米松治疗后,B组角膜组织中IL-1 $\beta$ 及TNF- $\alpha$ 的表达较A组明显降低,其表达阳性率在组间具有显著性差异(P<0.05)。

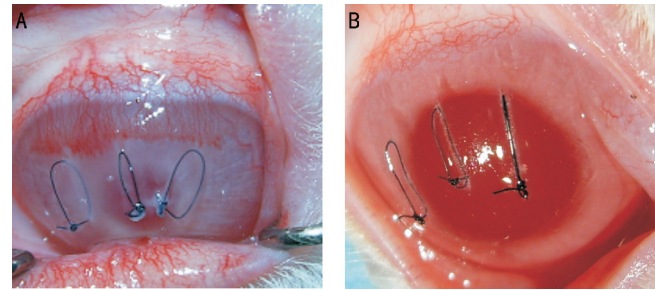


图1 术后4d A: A组;B:B组。

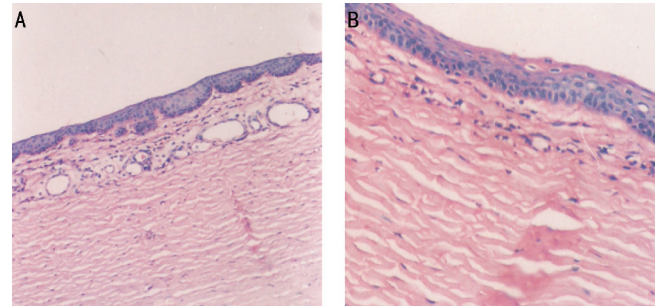


图2 术后7d(×200) A: A组;B:B组。

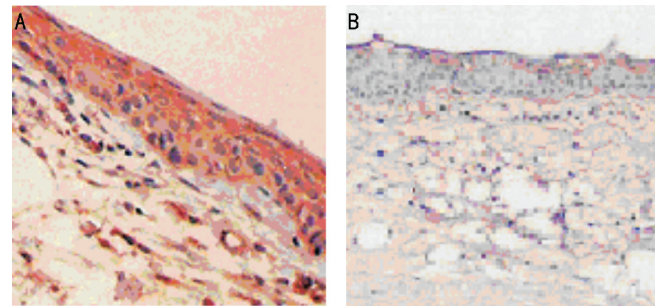


图3 术后14d(×200) A: A组 TNF-α 的表达;B: B组 IL-1β 的表达。

表1 两组动物术后不同时间 CNV 面积比较

分组	(n=8, $\bar{x} \pm s$ , mm <sup>2</sup> )				
	1d	4d	7d	14d	21d
A组	0	9.70±2.57	21.11±3.09	34.80±1.68	38.34±0.24
B组	0	4.26±1.32 <sup>b</sup>	12.27±4.06 <sup>b</sup>	26.63±1.92 <sup>b</sup>	29.42±2.30 <sup>b</sup>
t	-	5.33	4.90	9.06	10.91
P	-	0.01	0.01	0.01	0.01

<sup>b</sup>P<0.01 vs A组。

表2 三组动物角膜全层的 IL-1β 术后各时间点的阳性表达

分组	1d	4d	7d	14d	21d
A组	+	+ ~ ++	++ ~ +++	+++	+++ ~ ++++
B组	- ~ +	+	+ ~ ++	++	++
N组	- ~ +*	- ~ +*	- ~ +*	- ~ +*	- ~ +*

\*注:因为是等级资料,不能做均数统计,所以表格中“- ~ +”表示正常对照组中 IL-1β 的表达有“-”和“+”两种情况存在。

表3 三组动物角膜全层 TNF-α 术后各时间点的阳性表达

分组	1d	4d	7d	14d	21d
A组	++	++	++ ~ +++	+++	+++ ~ ++++
B组	+	+	+ ~ ++	++	+++
N组	- ~ +*	- ~ +*	- ~ +*	- ~ +*	- ~ +*

\*注:因为是等级资料,不能做均数统计,所以表格中“- ~ +”表示正常对照组中 TNF-α 的表达有“-”和“+”两种情况存在。

表4 IL-1β、TNF-α、CNV 面积相关性分析

分组	IL-1β 与 CNV 面积		TNF-α 与 CNV 面积		IL-1β 与 TNF-α	
	r	P	r	P	r	P
A组	0.91	<0.01	0.87	<0.01	0.86	<0.01
B组	0.93	<0.01	0.85	<0.01	0.94	<0.01

### 3 讨论

迄今为止, CNV 发生机制虽未完全清楚,但炎症相关的白细胞浸润学说目前已被广泛接受,其中炎症介质在 CNV 早期的发生发展中的作用正在被认知<sup>[6]</sup>。实验发现,机体受到感染和创伤后,可刺激巨噬细胞,释放大量的炎症介质,包括 TNF-α、IL-1β、IL-6、IL-8、IFN-λ、血小板活化因子(PAF)等<sup>[7,8]</sup>,其中主要为 TNF-α、IL-1β<sup>[9]</sup>。这些炎症介质进一步激活中性粒细胞和内皮细胞,又促进上述炎症介质的释放,并产生氧自由基、氮氧化物、蛋白酶、花生四烯酸代谢产物等,形成级联式瀑布反应,引发炎症反应增强并最终导致病变的发生和发展<sup>[10]</sup>。那么该炎症介质在缝线诱导的炎症性 CNV 发生发展中是否发挥同样的作用,目前尚未见相关报道。

我们的实验显示,角膜缝线后 1d,角膜组织已有大量中性粒细胞浸润等急性炎症变化,CNV 组织中 TNF-α、IL-1β 增强,而 CNV 芽的生成是在缝线后 2 ~ 4d 出现的,可见角膜基质层炎症细胞浸润及 TNF-α、IL-1β 的表达发生在 CNV 出现之前;缝线后 4 ~ 14d,角膜内炎症细胞浸润进一步增多,TNF-α、IL-1β 的表达量进一步增加,明显高于正常对照组,CNV 管腔逐渐密集,增粗,21d 时,角膜组织炎症细胞浸润略有减少,其浸润的部位与 CNV 生长部位基本一致,CNV 管腔较前变化不大。由此进一步证实,CNV 的发生与炎症反应密切相关,而 TNF-α、IL-1β 是参与该反应重要的炎症介质,在炎症性 CNV 的发生发展中发挥着重要作用。

地塞米松作为治疗 CNV 的经典药物<sup>[11]</sup>,具有价格低廉,作用明显的优势,目前已广泛应用于临床,但其同时存在降低局部组织抵抗力、可诱发白内障、青光眼等众多不良反应<sup>[12]</sup>,因此我们期待进一步研究地塞米松抑制 CNV 的分子机制,发现其具体的作用“靶点”,为开发新型药物提供依据。Dana 等<sup>[13]</sup>报道:角膜缝线后 2h, IL-1β 表达显著增多,在 24h 达到顶峰。Nakao 等<sup>[14]</sup>发现地塞米松抑制炎症性 CNV 主要通过抑制白细胞浸润,下调 IL-1β 表达而实现,其早期应用抗血管生成作用较血管生成抑制剂贝伐单抗明显,因此推测地塞米松抑制 CNV 生长的作用可能与 IL-1 有关。而 TNF-α 在炎症中的作用机制在于对细胞炎症反应的诱导,氧化应激的增强,可不同程度上调 IL-1 的表达而促进炎症反应的增强<sup>[15]</sup>。我们的实验发现,地塞米松的早期注射可显著减轻组织的炎性细胞浸润,抑制 CNV 的发生发展,同时下调组织中 TNF-α、IL-1β 的表达,其表达量与单纯缝线及正常对照组相比明显降低(P<0.05),同时发现 TNF-α、IL-1β 之间存在显著相关性。因此,我们推测 CNV 发生的早期创伤所致细胞损伤,释放大量的炎症介质,其中 TNF-α 的大量释放可能通过上调 IL-1β 的表达进而诱发炎症级联反应从而导致 CNV 的生成,而早期应用地塞米松可能通过抑制 TNF-α 及 IL-1β 的表达进而抑制 CNV 的发生发展。

另外,我们的实验还存在不足之处,在实验设计中左眼行地塞米松注射,而右眼未行特殊处理,那么单纯的局部注射所产生的局部刺激对实验的影响未进行评估,同时对于 TNF- $\alpha$ 、IL-1 之间的相互关系,还缺乏更有力的实验研究证据,故我们的实验还需进一步斟酌完善和深入研究。

#### 参考文献

- 1 Nakao S, Zandi S, Lara-Castillo N, et al. Larger therapeutic window for steroid versus VEGF - A inhibitor in inflammatory angiogenesis: surprisingly similar impact on leukocyte infiltration. *Invest Ophthalmol Vis Sci* 2012; 53(7): 3296-3302
- 2 Roy R, Kumar A, Ghosh S, et al. All that glitters are not flecks: inflammatory choroidal neovascularization in fundus flavimaculatus. *Ocul Immunol Inflamm* 2014;3(1):1-3
- 3 Lavalette S, Raoul W, Houssier M, et al. Interleukin-1 $\beta$  inhibition prevents choroidal neovascularization and does not exacerbate photoreceptor degeneration. *Am J Pathol* 2011;178(5): 2416-2423
- 4 Lu P, Li L, Liu G, et al. Critical role of TNF -  $\alpha$  - induced macrophage VEGF and iNOS production in the experimental corneal neovascularization. *Invest Ophthalmol Vis Sci* 2012;53(7): 3516-3526
- 5 D'Amato RJ, Loughnan MS, Flynn E, et al. Thalidomide is an inhibitor of angiogenesis. *Proc Natl Acad Sci USA* 1994; 91(9): 4082-4085
- 6 Clements JL, Dana R. Inflammatory corneal neovascularization: etiopathogenesis. *Seminars in ophthalmology*. New York: Informa Healthcare 2011;26(4-5): 235-245
- 7 Kang S, Park KC, Yang KJ, et al. Effect of cediranib, an inhibitor of vascular endothelial growth factor receptor tyrosine kinase, in a mouse model of choroidal neovascularization. *Clin Exper Ophthalmol* 2013; 41

(1): 63-72

- 8 Kotenko S, Gallagher G. IFN- $\lambda$  polypeptides and compositions; U. S. Patent 7,820,793[P]. 2010-10-26
- 9 Palenski TL, Sorenson CM, Sheibani N. Inflammatory cytokine - specific alterations in retinal endothelial cell function. *Microvascular Research* 2013; 89: 57-69
- 10 郭松文,朱哲,孙嘉,等. 地塞米松对大鼠内毒素急性肺损伤肺泡灌洗液中白细胞介素-1 和肿瘤坏死因子-含量的影响. *中华损伤与修复杂志* 2013;8(5):464-469
- 11 Hoffart L, Matonti F, Conrath J, et al. Inhibition of corneal neovascularization after alkali burn; comparison of different doses of bevacizumab in monotherapy or associated with dexamethasone. *Clin Exper Ophthalmol* 2010; 38(4): 346-352
- 12 Choksi A, Sarojini KVL, Vadnal P, et al. Comparative anti - inflammatory activity of poly ( amidoamine ) ( PAMAM ) dendrimer - dexamethasone conjugates with dexamethasone- liposomes. *Int J Pharm* 2013; 449(1): 28-36
- 13 Dana MR, Yamada J, Streilein JW. Topical interlerkin-1 receptor antagonist protes corneal transplant survival. *Transplantation* 1998; 63: 1501-1507
- 14 Nakao S, Zandi S, Lara - Castillo N, et al. Larger therapeutic window for steroid versus VEGF - A inhibitor in inflammatory angiogenesis: surprisingly similar impact on leukocyte infiltration. *Invest Ophthalmol Vis Sci* 2012;53(7): 3296-3302
- 15 Suryawanshi A, Veiga - Parga T, Reddy PBJ, et al. IL - 17A differentially regulates corneal vascular endothelial growth factor (VEGF) - A and soluble VEGF receptor 1 expression and promotes corneal angiogenesis after herpes simplex virus infection. *Immunology* 2012; 188(7): 3434-3446