

白内障术后黄斑中心凹与不同象限视网膜神经纤维层厚度的观察

刘 露,周文君,徐 霁,苏 杨,宋胜仿

基金项目:重庆市永川区科技计划项目(No. YCSTC 2011BE5007)
作者单位:(402160) 中国重庆市,重庆医科大学附属永川医院眼科

作者简介:刘露,在读硕士研究生,研究方向:白内障。

通讯作者:宋胜仿,主任医师,硕士研究生导师,研究方向:白内障、青光眼. wwwopagui@163.com

收稿日期:2014-06-03 修回日期:2014-10-27

Observation of macular fovea and retinal nerve fiber layer thickness at different quadrants after cataract surgery

Lu Liu, Wen-Jun Zhou, Ji Xu, Yang Su, Sheng-Fang Song

Foundation item: Yongchuan District Science and Technology Project, Chongqing (No. YCSTC 2011BE5007)

Department of Ophthalmology, Yongchuan Hospital of Chongqing Medical University, Chongqing 402160, China

Correspondence to: Sheng-Fang Song. Department of Ophthalmology, Yongchuan Hospital of Chongqing Medical University, Chongqing 402160, China. wwwopagui@163.com

Received: 2014-06-03 Accepted: 2014-10-27

Abstract

• AIM: To measure the changes of macular retinal nerve fiber layer thickness at different quadrants and macular fovea in diabetic and nondiabetic patients after phacoemulsification.

• METHODS: This was a retrospective nonrandom clinical comparison study, 90 patients (110 eyes) who underwent phacoemulsification were recruited, nondiabetic patients (32 cases, 40 eyes) were in group A, in diabetic without diabetic retinopathy (28 cases, 35 eyes) were as group B, with non-proliferation diabetic retinopathy (30 cases, 35 eyes) were group C. Macular retinal nerve fiber layer thicknesses were collected by optical coherence tomography on the preoperative day and on postoperative 1st, 14th, 28th d. Statistical analysis of count data measurement data were done separately by the Chi-square test, variance analysis and SNK-*q* test.

• RESULTS: The foveal: There was significant increase could be detected among A, B, C ($F = 18.92, P < 0.05$), while group C showed significant difference as compared with groups A and B ($P < 0.05$). The quadrant: There was significant increase could be detected among A, B, C ($F = 13.33, 14.37, 19.02, 16.93, P < 0.05$). This was not statistically significant of nasal among A, B, C groups ($P > 0.05$). However group C showed significant difference in the superior, the inferior, the temporal as compared with groups A and B ($P < 0.05$).

• CONCLUSION: Macular retinal nerve fiber layer thickness

and macular fovea of patients with diabetic retinopathy were significant increased after phacoemulsification in 4wk, the incidence of macular edema is higher, the time earlier, the duration longer, the poorer visual recovery.

• KEYWORDS: phacoemulsification; diabetic retinopathy; optical coherence tomography; macular retinal nerve fiber layer thickness

Citation: Liu L, Zhou WJ, Xu J, et al. Observation of macular fovea and retinal nerve fiber layer thickness at different quadrants after cataract surgery. *Guoji Yanke Zazhi (Int Eye Sci)* 2014; 14 (11): 1959-1962

摘要

目的: 测量单纯白内障与合并糖尿病白内障患者超声乳化术后黄斑区中心凹与不同象限视网膜神经纤维层厚度变化的特点。

方法: 回顾性非随机临床对比研究。选择行超声乳化白内障手术的患者 90 例 110 眼, 单纯白内障组 32 例 40 眼为 A 组, 合并糖尿病无视网膜病变的 28 例 35 眼为 B 组, 有非增生性糖尿病视网膜病变的 30 例 35 眼为 C 组。通过光学相干断层扫描仪测量比较术前及术后 1, 14, 28d 黄斑区视网膜神经纤维层厚度。采用卡方检验、重复测量方差分析、SNK-*q* 检验对数据进行检验。

结果: 中心凹区: 三组的中心凹均有增长 ($F = 18.92, P < 0.05$), C 组与 A 组、C 组与 B 组间差异有统计学意义 (P 均 < 0.05)。各象限: 三组上方、鼻侧、下方、颞侧象限随着时间均有增长 ($F = 13.33, 14.37, 19.02, 16.93, P$ 均 < 0.05), 三组间比较鼻侧象限的增长无统计学意义, 而上方、下方、颞侧比较 C 组与 A 组、C 组与 B 组间差异有统计学意义 (P 均 < 0.05)。

结论: 合并糖尿病视网膜病变的白内障患者行超声乳化术后黄斑中心凹区及各象限视网膜神经纤维层厚度在术后 4wk 内明显增加, 黄斑水肿发生率高, 开始时间早, 持续时间长, 患者术后视力恢复严重受损。

关键词: 白内障超声乳化术; 糖尿病视网膜病变; 光学相干断层扫描; 黄斑区视网膜神经纤维层厚度

DOI: 10.3980/j.issn.1672-5123.2014.11.12

引用: 刘露, 周文君, 徐霁, 等. 白内障术后黄斑中心凹与不同象限视网膜神经纤维层厚度的观察. 国际眼科杂志 2014; 14 (11): 1959-1962

0 引言

据研究, 50 岁以上中老年人群中白内障仍是第一位致盲性眼病^[1], 手术是防治白内障致盲的唯一有效手段, 白内障超声乳化术联合人工晶状体植入术是目前治疗白内障的主流术式, 而黄斑水肿是超声乳化术后常见并发症, 也是影响视力的主要因素^[2]。随着糖尿病的患病率逐

表1 三组术前术后不同随访时间黄斑中心凹区厚度 ($\bar{x} \pm s, \mu\text{m}$)

时间	A组	B组	C组
术前	246.83±20.20	244.89±21.20	245.51±19.00
术后1d	248.05±18.98	247.54±20.46	249.66±21.54 ^a
术后14d	249.00±16.87	257.83±22.28 ^a	267.89±18.29 ^{a,c,e}
术后28d	248.70±15.13	255.91±16.86 ^a	266.06±14.12 ^{a,c,e}

^a $P < 0.05$ vs 术前; ^c $P < 0.05$ vs A组; ^e $P < 0.05$ vs B组。

渐增加^[3],合并糖尿病的白内障患者也随之增加,有报道显示,对于有糖尿病视网膜病变的白内障患者,黄斑水肿是白内障术后视力差的主要原因^[4,5]。因此,我们观察合并糖尿病的白内障患者超声乳化术后黄斑区视网膜神经纤维层厚度的变化情况,更好的指导临床诊疗工作。

1 对象和方法

1.1 对象 选取我院2013-07/12行白内障超声乳化术联合人工晶状体植入手术患者90例110眼,分为三组:单纯白内障组32例40眼为A组,其中女22例26眼,男10例14眼,年龄50~82(平均68.1)岁,核硬度2~3级,平均超声能量为10.7%,平均超声时间为22.4s;白内障合并糖尿病组行荧光素眼底血管造影(fundus fluorescence angiography, FFA)提示无糖尿病视网膜病变(diabetic retinopathy, DR)的28例35眼为B组,其中女16例21眼,男12例14眼,年龄53~76(平均66.6)岁,核硬度2~3级,平均超声能量为11.3%,平均超声时间为24.2s;提示合并非增生性糖尿病视网膜病变的30例35眼为C组,其中女17例20眼,男13例15眼,年龄50~76(平均68.9)岁,核硬度2~3级,平均超声能量为10.8%,平均超声时间为22.0s。三组患者基本信息间差异无统计学意义,所有患者均签署知情同意书。

1.2 方法

1.2.1 纳入及排除标准 纳入标准:患者术前检查符合常规白内障手术标准,术前空腹血糖均控制在8.3mmol/L以下。排除标准:术前无法看进眼底的患者;先天性、外伤性等白内障术后视力明显不佳的患者;有高度近视、黄斑病变、葡萄膜炎、角膜炎、高血压视网膜病变等影响视力的眼部疾病;有过眼部手术史者;糖尿病患者术前已存在黄斑水肿者;合并增生性糖尿病视网膜病变患者;术中及术后出现除黄斑水肿外其它并发症的。

1.2.2 术前检查 所有患者均进行术前裸眼视力、矫正视力、裂隙灯、眼底检查、眼部A、B超检查、角膜内皮计数、角膜曲率、双眼黄斑部OCT、电生理、眼压、泪道冲洗等常规检查,糖尿病患者术前进行眼底荧光造影检查。

1.2.3 光学相干断层扫描仪检查 应用光学相干断层扫描仪(optical coherence tomography, OCT)(型号为Cirrus HD-OCT Model 400)。复方托吡卡胺滴眼液扩瞳到5mm进行扫描。初次扫描时确定黄斑中心凹的位置,随访时使用重复设置及重复对准中心凹坐标以确保每次扫描位置精确相同,所有患者双眼OCT检查由同一位检查者进行(图1)。

1.2.4 手术方法及术后处理 采用盐酸奥布卡因表面麻醉,在角膜缘内1mm做辅助透明角膜切口,在对侧角膜缘内1mm做约3mm的主切口,前房注入黏弹剂(透明质酸钠);连续环形撕囊后水分离,劈核法分核,采用Alcon超声乳化仪囊袋内碎核,吸出核及残余皮质,囊袋及前房内

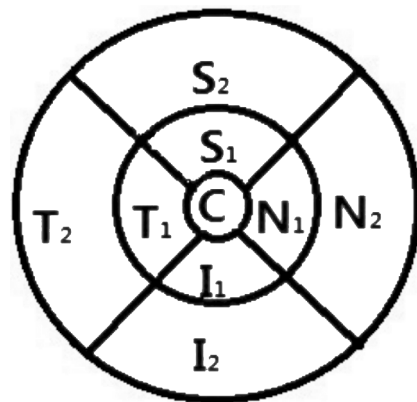


图1 OCT的中心凹及不同象限分区 C:中心凹区,直径1mm; S₁+S₂:上方象限,内环上方+外环上方,直径2~6mm; N₁+N₂:鼻侧象限,内环鼻侧+外环鼻侧,直径2~6mm; I₁+I₂:下方象限,内环下方+外环下方,直径2~6mm; T₁+T₂:颞侧象限,内环颞侧+外环颞侧,直径2~6mm。

注入少量黏弹剂,囊袋内植入可折叠人工晶状体,吸除黏弹剂,调整人工晶状体位置,手术切口自闭,术后妥布霉素地塞米松眼膏涂眼,包扎术眼。所有手术均由同一位操作熟练经验丰富的医师完成,术后均给予妥布霉素地塞米松滴眼液、普拉洛芬滴眼液、左氧氟沙星滴眼液抗炎、预防感染治疗。

1.2.5 术后随访 所有患者均在术后1,14,28d记录OCT值、裂隙灯下眼前节情况,分别观察A,B,C组不同时期中心凹、上方、鼻侧、下方、颞侧黄斑区神经纤维层厚度变化及最佳矫正视力变化。

统计学分析:回顾性非随机临床对比研究,所有数据采用SPSS 19.0软件进行分析,计数资料用例数、百分数表示,采用 χ^2 检验,计量资料采用 $\bar{x} \pm s$ 表示,采用重复测量方差分析检验以及用SNK- q 检验两两之间的统计学差异, $P < 0.05$ 为差异有统计学意义。

2 结果

2.1 三组术后视力比较 三组术前视力均在4.0~4.4,差异均无统计学意义,三组术后视力均提高($F = 221.47, P < 0.05$),A,B,C组分别达到 $4.93 \pm 0.12, 4.92 \pm 0.13, 4.66 \pm 0.92$ 。组间比较,A,B组间差异无统计学意义,而A与C,B与C差异均有统计学意义(P 均 < 0.05)。

2.2 中心凹厚度比较 随访至28d三组的中心凹均有增长($F = 18.92, P < 0.05$),A,B,C组分别增长了 $2.10 \pm 16.31 \mu\text{m}, 11.42 \pm 20.48 \mu\text{m}, 20.78 \pm 18.66 \mu\text{m}$;A,B组间比较差异无统计学意义,而A,C组间和B,C组间在14,28d时差异有统计学意义($P < 0.05$),见表1。

2.3 不同象限厚度比较 随访至28d,在上方象限,三组均有增长($F = 13.33, P < 0.05$),组间比较A,B组差异无统计学意义($P > 0.05$),而A,C组间14,28d时和B,C组间28d

表2 不同时间不同象限三组黄斑区神经纤维层厚度 ($\bar{x} \pm s, \mu\text{m}$)

时间	象限	A 组	B 组	C 组
术前	上方	293.85±22.43	295.16±24.62	299.99±18.25
	鼻侧	301.76±19.82	302.53±28.50	302.63±19.48
	下方	281.98±23.10	284.23±21.42	289.36±21.40
	颞侧	275.71±26.68	281.31±22.68	282.46±19.91
术后 1d	上方	292.80±26.49	295.61±23.14	299.14±12.84
	鼻侧	300.20±18.58	302.82±21.49	300.67±18.08
	下方	280.19±14.00	285.31±22.30	286.50±13.51
	颞侧	275.20±13.48	280.21±20.44	280.74±12.32
术后 14d	上方	295.76±26.99	300.70±21.09	308.98±14.53 ^{a,c}
	鼻侧	304.28±21.12	304.31±18.95	309.54±13.22
	下方	287.29±15.43	291.30±20.70	301.89±18.98 ^{a,c,e}
	颞侧	281.41±16.29	283.60±18.13	292.09±12.25 ^{a,c,e}
术后 28d	上方	296.99±27.28	305.98±19.50 ^a	314.86±15.10 ^{a,c,e}
	鼻侧	306.28±21.07 ^a	310.56±27.91 ^a	314.50±18.61 ^a
	下方	289.10±14.65 ^a	293.77±15.65 ^a	303.91±13.56 ^{a,c,e}
	颞侧	282.86±16.24 ^a	289.53±15.11 ^a	297.41±14.35 ^{a,c,e}

^a $P < 0.05$ vs 术前; ^c $P < 0.05$ vs A 组; ^e $P < 0.05$ vs B 组。

时差异均有统计学意义 ($P < 0.05$); 鼻侧象限, 三组均有增长 ($F = 14.37, P < 0.05$), 三组间两两比较, 差异均无统计学意义 ($P > 0.05$); 下方象限, 三组均有增长 ($F = 19.02, P < 0.05$), A, B 组间差异无统计学意义 ($P > 0.05$), 而 A, C 组间和 B, C 组间于 14, 28d 时差异均有统计学意义 ($P < 0.05$); 颞侧象限, 三组均有增长 ($F = 16.93, P < 0.05$), A, B 组间差异无统计学意义 ($P > 0.05$), 而 A, C 组间和 B, C 组间于 14, 28d 时差异均有统计学意义 ($P < 0.05$)。

3 讨论

白内障超声乳化手术过程中, 超声乳化头产生的热量、超声波辐射和振荡产生的扰动, 玻璃体前界膜破裂和后部玻璃体对黄斑部的牵拉等机械牵拉损伤均可形成牵拉性黄斑水肿; 术后前房炎症反应, 使炎症介质如环氧化酶释放, 导致前列腺素生成增多, 使中心凹周围毛细血管扩张, 血管通透性增加; 以及白内障术后混浊晶状体被取出, 视网膜对于紫外线的暴露增多, 导致氧自由基堆积的光损伤作用, 以上各因素作用于黄斑, 均使中心凹及各象限区视网膜神经纤维层增厚^[2,6]。如同本研究, 三组术后均有黄斑中心凹及各象限增厚, 提示白内障超声乳化术后黄斑水肿是常见并发症。

观察合并糖尿病的患者, 由于长时间的血糖增高, 使血清及房水中的超氧化物歧化酶 (superoxide dismutase, SOD) 减少, 而丙二醛 (malondialdehyde, MDA)、一氧化氮 (nitric oxide, NO) 增加, 导致总抗氧化能力降低, 自由基积聚, 对视网膜组织和细胞内部造成损伤^[7,8]; 此外, 升高的 NO 和虹膜、脉络膜等组织中的超氧阴离子 (O_2^-) 可快速反应生成强氧化剂—过氧亚硝基阴离子 ($ONOO^-$), 其发挥细胞毒作用, 导致视网膜神经细胞损伤或死亡^[9]。患病初期, 由于机体可以代偿未合并 DR, 如同本研究的 B 组, 术后其中心凹和各象限虽增厚, 但同 A 组比较时, 两组间各时间点差异无统计学意义 ($P > 0.05$), 且 A、B 组间的视力也无明显差异 ($P > 0.05$), 提示合并糖尿病未合并 DR 的患者视网膜功能仍处于代偿阶段, 此阶段手术预后同单纯白内障患者相似, 这同国内外研究结论类似^[5,6,10]。而当

机体失代偿合并 DR 时视网膜功能严重受损, 如同 C 组术后 1d 即出现明显的增厚, 且 C 组术后视力恢复明显较 A, B 组差 ($P < 0.05$), 提示在 DR 的基础上, 术后早期即出现黄斑水肿。

此外, 糖尿病患者术前紧张及手术应急都可以刺激血糖升高, 有报道显示长时间高血糖可以引起房水中血管内皮生长因子 (vascular endothelial growth factor, VEGF) 增多, 而色素上皮源性因子 (pigment epithelium-derived factor, PEDF) 减少^[11,12]; 也有文献提示糖尿病患者血液、房水、玻璃体中 IL-6 明显升高, 能间接诱导 VEGF 增加, 以上均使 VEGF/PEDF 的比值升高, 是术后黄斑水肿加重的显著危险因素^[13,14]; 同时, 高血糖对视网膜而言, 在内核层刺激大量炎症趋化因子和巨噬细胞聚集, 加重细胞凋亡^[15], 最终导致 DR 的发生、发展, 以上因素相互作用导致视网膜血管痉挛、血流及房水循环减慢, 炎症因子停留时间增加, 从而使视网膜血管的完整性破坏和视网膜微循环紊乱, 此时视网膜已处于脆弱阶段, 在此基础上手术刺激色素膜、脉络膜大量释放炎症因子, 放大炎症效应, 进一步加重血-视网膜屏障损伤, 引起毛细血管渗漏增加, 漏出液集聚于视网膜神经纤维层引起水肿, 如位于黄斑区则引起黄斑水肿。如同本研究: B, C 两组术后中心凹及各象限厚度较术前均增厚 ($P < 0.05$), 且 C 组出现明显水肿。值得注意的是: (1) 本研究 A, B, C 三组术后各象限视网膜神经纤维层厚度在术后 28d 内维持上升趋势, 这可以指导在临床工作中对患者的病情告知以及随访的时间应超过 1mo, 甚至延长到如 Hayashi 等^[10] 及 Giansanti 等^[16] 报道的 3mo 后。(2) 结果中指出, A, B, C 三组术后鼻侧象限各组间比较, C 组虽较 A, B 组增厚, 但差异均无统计学意义 ($P > 0.05$), 提示可能黄斑鼻侧象限紧邻视盘, 而中央动脉发出的颞上颞下动脉发出细小分支供应黄斑鼻侧视网膜^[17], 而水肿时由于有丰富的血液供应及循环, 使水肿消退较快, 但仍需大量研究验证。

近年随着医疗技术的进步与发展, 我们可以选择抗 VEGF 药物、糖皮质激素等玻璃体腔注药来治疗黄斑水

肿,有报道也显示,在合并糖尿病的白内障患者术后,给予曲安奈德、贝伐单抗可以在短期内减轻黄斑水肿并提高视力^[18,19],但是缺乏远期的效果比较。从本研究结果可以看出:(1)合并糖尿病的患者,其手术适应证需适当放宽,提倡在未合并DR时做白内障超声乳化术,既能减轻术后黄斑水肿,又能恢复较好的视力,还能尽早复查眼底荧光造影检查和必要时行视网膜激光光凝术治疗。(2)对合并有DR的患者,提倡每3~6mo复查眼底FFA,尽可能在DR的非增殖期行白内障超声乳化术,以达到和保持较好视力。(3)几乎所有糖尿病患者行超声乳化术后,即使经过普拉洛芬、妥布霉素地塞米松局部点眼抗炎治疗仍出现黄斑水肿,尤其合并DR患者,故强调术后的血糖控制、抗炎治疗,长时间随访的重要性。

参考文献

- 1 Cai N, Yuan YS, Zhao JL, et al. Prevalence and causes of blindness and moderate and severe visual impairment among adults aged 50 years or above in Luxi County of Yunnan Province; the China Nine - Province survey. *Zhonghua Yan Ke Za Zhi* 2013;49(9):801-806
- 2 许超,王艳玲. 白内障超声乳化术后黄斑囊样水肿的发病机制及致病因子. *临床和实验医学杂志* 2009;8(2):129-130
- 3 Lotfi MH, Saadati H, Afzali M, et al. Prevalence of diabetes in People aged ≥ 30 years: the results of screening program of Yazd Province, Iran, in 2012. *J Res Health Sci* 2014;14(1):87-91
- 4 Katsimpris JM, Petropoulos IK, Zoukas G, et al. Central foveal thickness before and after cataract surgery in normal and in diabetic patients without retinopathy. *Klin Monbl Augenheilkd* 2012;229(4):331-337
- 5 Eriksson U, Alm A, Bjarnhall G, et al. Macular edema and visual outcome following cataract surgery in patients with diabetic retinopathy and controls. *Graefes Arch Clin Exp Ophthalmol* 2011;249(3):349-359
- 6 张丁,叶剑. 合并糖尿病白内障患者术后黄斑厚度变化的临床研究. *第三军医大学学报* 2013;35(12):1301-1304
- 7 苏文成,杨炜,邱明磊,等. 糖尿病老年性白内障血清房水中一氧化

- 氮与抗氧化能力的改变 2007;25(5):599-601
- 8 丹杨,余德立,余资江,等. 视网膜缺血再灌注损伤的机制及药物治疗进展. *局解手术学杂志* 2012;21(5):561-563
- 9 刘庆淮,谢平戈,应滨,等. 一氧化氮及其合酶在糖尿病视网膜损伤中的作用. *中华眼科学杂志* 2005;41(9):837-841
- 10 Hayashi K, Igarashi C, Hirata A, et al. Changes in diabetic macular oedema after phacoemulsification surgery. *Eye (Lond)* 2009;23(2):389-396
- 11 浩汪,张伟英,赵庆宁,等. 2型糖尿病患者房水中 VEGF 及 PEDF 水平的研究. *同济大学学报* 2013;34(4):50-53
- 12 Nakagawa T, Sato W, Kosugi T, et al. Uncoupling of VEGF with endothelial NO as a potential mechanism for abnormal angiogenesis in the aiabetic nephropathy. *J Diabetes Res* 2013;2013:184539
- 13 Funatsu H, Yamashita H, Noma H, et al. Prediction of macular edema exacerbation after phacoemulsification in patients with nonproliferative diabetic retinopathy. *J Cataract Refract Surg* 2002;28(8):1355
- 14 王康,王艳玲,黄映湘,等. 房水中白介素6浓度与糖尿病黄斑水肿的相关性研究. *眼科新进展* 2007;27(3):198-200
- 15 Kermorvant - Duchemin E, Pinel AC, Lavalette S, et al. Neonatal hyperglycemia inhibits angiogenesis and induces inflammation and neuronal degeneration in the retina. *PLoS One* 2013;8(11):e79545
- 16 Giansanti F, Bitossi A, Giacomelli G, et al. Evaluation of macular thickness after uncomplicated cataract surgery using optical coherence tomography1. *Eur J Ophthalmol* 2013;23(5):751-756
- 17 李凤鸣. *中华眼科学(中册)*. 第2版. 北京:人民卫生出版社 2004:2065
- 18 Chen CH, Liu YC, Wu PC. The combination of intravitreal bevacizumab and phacoemulsification surgery in patients with cataract and coexisting diabetic macular edema. *J Ocul Pharmacol Ther* 2009;25(1):83-89
- 19 Ahmadabadi HF, Mohammadi M, Beheshtnejad H, et al. Effect of intravitreal triamcinolone acetonide injection on central macular thickness in diabetic patients having phacoemulsification. *Cataract Refract Surg* 2010;36(6):917-922