

丙酮酸对糖尿病大鼠视网膜氧化损伤及超微结构的影响

齐艳秀,符俊达,王玉清,王冬兰

基金项目:黑龙江省卫生厅科研课题(No. S2010-503)

作者单位:(154002)中国黑龙江省佳木斯市,佳木斯大学附属第一医院眼科

作者简介:齐艳秀,女,毕业于中国医科大学眼科学,博士,副主任医师,副教授,硕士研究生导师,研究方向:眼底病。

通讯作者:王冬兰,女,教授,硕士研究生导师,主任医师,副主任。wdloph@163.com

收稿日期:2014-05-27 修回日期:2014-11-25

Effects of pyruvate on retinal oxidative damage and retinal ultrastructure in diabetic rats

Yan-Xiu Qi, Jun-Da Fu, Yu-Qing Wang, Dong-Lan Wang

Foundation item: Scientific Research Project of Health Department, Heilongjiang (No. S2010-503)

Department of Ophthalmology, the First Affiliated Hospital of Jiamusi University, Jiamusi 154002, Heilongjiang Province, China

Correspondence to: Dong-Lan Wang. Department of Ophthalmology, the First Affiliated Hospital of Jiamusi University, Jiamusi 154002, Heilongjiang Province, China. wdloph@163.com

Received:2014-05-27 Accepted:2014-11-25

Abstract

• **AIM:** To investigate the changes of retinal histology and oxidative stress in diabetic retinopathy and its reversal by pyruvate in diabetic rats.

• **METHODS:** Eighty Wistar rats were divided into 3 groups: control group (20 rats), model group (30 rats) and treatment group (30 rats). After streptozotocin (STZ) induced diabetes mellitus in the model group and the treatment group, the treatment group received 2% pyruvate in diet and drinking. The changes of body weight and blood glucose were observed and the changes of glutathione peroxidase (GSH-PX), malonic dialdehyde (MDA), and $\text{Na}^+ - \text{K}^+ - \text{ATPase}$ levels of retinal tissue and retinal ultrastructure were investigated in three groups at 12wk after occurrence of diabetes.

• **RESULTS:** Compared with control group, the body weight of the model group were significantly decreased, the activities of GSH-PX and ATP in the retina of diabetic rats were significantly lower, the MDA was significantly higher and significant changes occurred in retinal ultrastructure. Compared with model group, the blood

glucose of the treatment group had no significant changes. However, the activities of GSH and ATP in the retina of diabetic rats were higher, the MDA was lower and the retinal ultrastructure was comparatively mild.

• **CONCLUSION:** Pyruvate can alleviate oxidative stress reaction, improve the energy metabolism of retina, and delay the development of retinopathy.

• **KEYWORDS:** diabetes mellitus; diabetic retinopathy; malonic dialdehyde; glutathione peroxidase; pyruvate

Citation: Qi YX, Fu JD, Wang YQ, *et al.* Effects of pyruvate on retinal oxidative damage and retinal ultrastructure in diabetic rats. *Guoji Yanke Zazhi(Int Eye Sci)* 2014;14(12):2143-2146

摘要

目的: 研究糖尿病大鼠视网膜病变过程中视网膜组织学和氧化应激的变化,以及丙酮酸的对抗作用。

方法: 将 80 只 Wistar 大鼠分成 3 组:对照组(20 只),模型组(30 只),治疗组(30 只)。模型组和治疗组用 STZ 诱导糖尿病,治疗组在大鼠饲料和饮水中添加 2% 丙酮酸。观察大鼠的血糖、体质量变化,并在造模后 12wk 观察 3 组大鼠视网膜组织中 GSH-Px、MDA 和 $\text{Na}^+ - \text{K}^+ - \text{ATP}$ 酶水平及其超微结构改变。

结果: 模型组和对照组相比,体质量显著下降,视网膜中 GSH-Px 和 ATP 酶活性显著下降,MDA 水平显著升高,视网膜超微结构有显著改变;治疗组和模型组相比,血糖没有显著改变,视网膜组织中 GSH-Px 和 ATP 水平升高,MDA 水平下降,视网膜超微结构病变相对较轻。

结论: 丙酮酸可以减轻氧化应激反应,改善视网膜的能量代谢,延缓视网膜病变的发展。

关键词: 糖尿病;糖尿病视网膜病变;丙二醛;谷胱甘肽过氧化物酶;丙酮酸

DOI:10.3980/j.issn.1672-5123.2014.12.09

引用: 齐艳秀,符俊达,王玉清,等. 丙酮酸对糖尿病大鼠视网膜氧化损伤及超微结构的影响. 国际眼科杂志 2014;14(12):2143-2146

0 引言

糖尿病性视网膜病变(diabetic retinopathy, DR)的发生由多方面、多因素引起,血糖高低、病程长短决定 DR 的严重程度。基本病理改变包括:“周细胞的选择性丢失、基底膜增厚、微血管瘤的形成、内皮细胞增生和新生血管形成^[1]”。研究表明视网膜的视锥细胞和视杆细胞的能量代谢需氧量比较高,容易产生大量的氧自由基,视网膜血管的病变与自由基产生和清除之间的失衡有关。丙酮

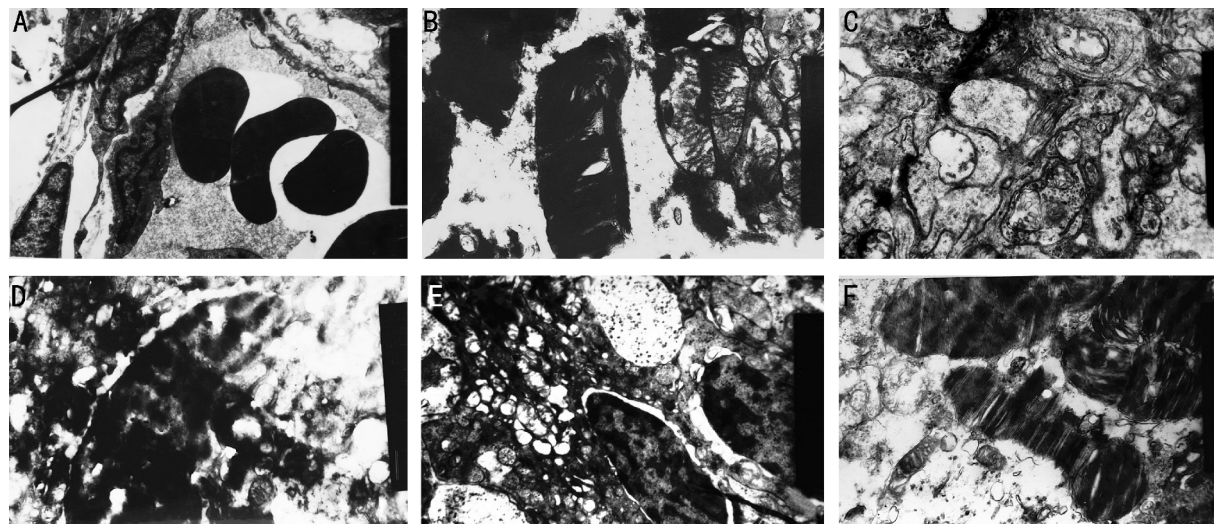


图1 各组大鼠视网膜的超微结构改变 A:正常组视网膜毛细血管($\times 12000$);B:正常组视网膜视细胞($\times 15000$);C:模型组视网膜毛细血管($\times 12000$);D:模型组视网膜视细胞($\times 15000$);E:治疗组视网膜毛细血管($\times 12000$);F:治疗组视网膜视细胞($\times 15000$)。

酸是生物体中糖酵解的重要中间产物,分子量很小,可自由进出细胞。丙酮酸能在缺氧和高血糖情况下清除氧自由基,对组织细胞起保护作用,减少视网膜氧化损伤。同时,有学者在糖尿病的研究中发现丙酮酸也可以减少高血糖环境对胰腺 β 细胞的损害,增加胰岛素的分泌量,从而减轻糖尿病对视网膜组织损伤^[2]。本文拟通过对链脲佐菌素诱导的糖尿病大鼠的视网膜氧化损伤及超微结构改变进行观察,探讨丙酮酸对糖尿病大鼠视网膜氧化损伤及超微结构的影响。为进一步研究丙酮酸对临床上DR的防治所起到的作用提供实验依据。

1 材料和方法

1.1 材料 选取清洁级雄性 Wistar 大鼠 80 只,体质量 180~220g,购自吉林省长春市亿斯实验动物技术有限责任公司。实验动物使用遵循中国国家科学技术委员会颁布的《实验动物管理条例》。主要试剂:MDA 测试试剂盒(上海江莱生物科技有限公司);GSH-Px 测试试剂盒(北京优剂生物科技有限公司); $\text{Na}^+ - \text{K}^+ - \text{ATP}$ 酶测试试剂盒(上海索莱宝生物科技有限公司)。

1.2 方法

1.2.1 动物分组 将大鼠随机分成两组,糖尿病组 60 只和正常组 20 只。

1.2.2 制作糖尿病模型 适应性喂养 7d,禁食 12h 后糖尿病组用链脲佐菌素(STZ)诱发糖尿病,STZ 临用前溶于 0.1mmol/L 柠檬酸缓冲液(pH=4.2)中,配制成 7.2% 溶液,经微孔滤过膜灭菌,按 55mg/kg 体质量左下腹腔注射。正常大鼠腹腔注射等量柠檬酸缓冲液。72h 后取尾静脉测血糖,血糖 $\geq 16.7\text{mmol/L}$ 者于 1wk 以后再次测血糖,仍 $\geq 16.7\text{mmol/L}$ 者造模成功。除去死亡的 10 只,50 只随机分成 2 组,模型组和治疗组各 25 只。然后治疗组饲料及饮水中开始添加丙酮酸,每 100g 饲料及饮水中添加 2g 丙酮酸。

1.2.3 观察指标和检测方法 (1)一般情况:动态检测大鼠毛色、摄食量、饮水量、尿量、体质量和活动状态的变化。于实验第 12wk 观察 3 组大鼠的全身情况,记录体质量和

血糖。(2)大鼠视网膜超微结构:第 12wk 后每组各取 1 只大鼠,对视网膜组织进行透射电镜观察、摄影。(3)大鼠视网膜生化指标测定:视网膜中丙二醛(malondialdehyde,MDA)的测定(TBA 法)、谷胱甘肽过氧化物酶(glutathione peroxidase,GSH-Px)测定、 $\text{Na}^+ - \text{K}^+ - \text{ATP}$ 酶的测定,所有生化指标检测均严格按照试剂盒操作标准及计算方法进行。

统计学分析:数据统计结果以均数 \pm 标准差($\bar{x} \pm s$)表示,采用 SPSS 11.0 统计软件进行单因素方差分析检验(one-way ANOVA),任意两组之间的比较采用 LSD-*t* 检验,以 $P < 0.05$ 为差异有统计学意义。

2 结果

2.1 一般情况 大鼠糖尿病造模成功后,均出现不同程度多饮、多尿症状,毛色光泽度降低、体质量增长缓慢情况。正常对照组的大鼠一般情况正常,毛色光泽,体质量增长迅速。3mo 后大鼠的体质量变化,分别为模型组 200.15 \pm 32.34g,治疗组 256.11 \pm 37.98g,对照组 370.95 \pm 18.75g,模型组和治疗组与对照组相比体质量明显降低,差异有统计学意义($P < 0.05$)。造模前各组血糖比较,差异无统计学意义($P > 0.05$);注射 STZ 后对照组和模型组及治疗组血糖比较,差异有统计学意义($P < 0.05$),差别由 STZ 注射引起;12wk 后治疗组和模型组血糖比较,差异无统计学意义($P > 0.05$),见表 1。

2.2 大鼠视网膜的超微结构改变 造模 12wk 后检测:对照视网膜毛细血管内皮细胞和周细胞核异染色质无集聚靠边,细胞器结构正常(图 1A);视细胞外节结构无异常(图 1B)。模型组视网膜毛细血管内皮细胞和周细胞核异染色质出现集聚靠边明显,周细胞数目减少,细胞中线粒体肿胀,出现空泡形变,基底膜增厚(图 1C);视细胞外节内的膜盘间隙明显增宽,膜盘排列紊乱,发生局灶性断裂溶解,视杆细胞内节线粒体肿胀出现空泡性变(图 1D)。治疗组视网膜毛细血管内皮细胞和周细胞核膜略凹陷,细胞内的异染色质出现集聚靠边(图 1E),视细胞外节内的膜盘间隙略增宽,胞核中染色质略浅(图 1F)。

表1 对照组和DM组造模前后血糖监测 ($\bar{x}\pm s$, mmol/L)

组别	n	实验前	72h后	12wk后
对照组	20	3.81±1.25	3.87±1.22	3.95±1.42
模型组	25	3.89±1.02	25.23±2.41 ^a	24.86±4.30 ^a
治疗组	25	3.77±1.13	23.43±1.91 ^a	21.42±2.69 ^a

^a $P<0.05$ vs 对照组。

2.3 造模 12wk 后大鼠视网膜 MDA, GSH-Px 和 Na⁺-K⁺-ATP 酶水平 糖尿病组大鼠视网膜中 MDA 含量明显增加, GSH-Px 和 ATP 活性显著降低 ($P<0.05$), 其结果见表 2, 这些指标的改变体现了 DR 使细胞产生氧化应激反应, 减少了抗氧化剂产生及抗氧化能力, 对视网膜神经节细胞、神经胶质细胞及周细胞等的损害增强, 加快 DR 的发展。治疗组与模型组大鼠相比, 丙酮酸可以降低视网膜脂质过氧化物丙二醛的含量, 增加还原性谷胱甘肽和 ATP 的含量, 差异有统计学意义 ($P<0.05$)。

3 讨论

本实验通过观察 DR 发展过程中视网膜的超微结构变化以及视网膜氧化应激和能量代谢的变化, 并对丙酮酸抑制 DR 的发展机制进行研究, 为丙酮酸能抑制 DR 患者病情进展提供科学的理论依据。

3.1 STZ 诱导的糖尿病视网膜病变的氧化损伤和能量变化 由于糖尿病氧化应激中各种氧自由基对视网膜的不断攻击, 发生脂质过氧化反应, 形成以 MDA 为代表的一系列降解产物, 可使蛋白质和核酸发生分子交联而失去活性^[3]。谷胱甘肽 (GSH) 是减少细胞内氧化应激作用的重要物质, 大量 NADPH 被消耗, 还原酶的作用降低, GSH 生成减少, 使细胞内氧化应激反应增加, 造成细胞的损伤^[4]。正常情况外源性的氧化物质不能进入线粒体, 在缺氧情况下, 自由基产生和消除失去平衡, 生成的大量自由基诱发内膜脂质的过氧化反应, 使线粒体合成 ATP 的功能发生障碍。当过多的自由基清除不及时, 会损害线粒体膜的通透性, 形成恶性循环, 最终造成细胞和组织的坏死^[5]。越来越多的研究显示, 丙酮酸盐可通过激活丙酮酸脱氢酶、增加线粒体回补反应 (是葡萄糖在体内充分氧化的重要的补充通路)、增加底物等过程来影响视网膜组织糖代谢关键酶及重要因子, 改善高糖组织糖代谢紊乱, 增进三羧酸循环。在促进胰岛素分泌、改善胰岛细胞功能, 研制治疗 2 型糖尿病药物等有重要的作用^[6-10]。

3.2 丙酮酸对糖尿病视网膜病变的对抗作用 丙酮酸是人体内天然的强抗氧化剂, 具有抗氧自由基应激和抗亚硝酸基应激的作用^[11]。新近的研究揭示了在正常氧供条件下也可以发生缺氧样反应, 这与稳定的低氧诱导因子-1 α (hypoxia-inducible factor-1 alpha, HIF-1 α) 有密切关系, 这种情况下应用丙酮酸盐可对光线刺激下视网膜起到保护作用^[12]。此外, 丙酮酸可以促进 ATP 的生成, 提高视网膜组织中 GSH 和 SOD 的水平, 降低 MDA 的含量, 抑制 IL-6、TNF- α 等炎症因子, 保护细胞避免过度凋亡^[13]; 1 型糖尿病患者口服丙酮酸可以降低餐后血糖及减少胰岛素的用量^[14]; 糖尿病性心血管病变和糖尿病性白内障患者应用丙酮酸后, 症状也有一定缓解^[15]。因此, 丙酮酸对

表2 造模 12wk 后各组大鼠视网膜的 MDA, GSH-Px, ATP 变化

组别	MDA (nmol/mgprot)	GSH-Px (U/mgprot)	ATP (nmol/mg)
对照组	6.38±0.55	117.76±13.47	24.81±3.36
模型组	18.74±3.49 ^a	35.34±4.41 ^a	8.53±1.53 ^a
治疗组	11.08±2.01 ^{a,c}	65.52±10.14 ^{a,c}	15.47±1.31 ^{a,c}

^a $P<0.05$ vs 对照组; ^c $P<0.05$ vs 模型组。

延缓糖尿病患者病情的进展, 对视网膜病变保护均能起到一定的作用。

3.3 结果分析

3.3.1 一般情况检测 丙酮酸可改善糖尿病大鼠的体质量及血糖, 12wk 后模型组体质量为 200.15±32.34g、治疗组体质量为 256.11±37.98g, 血糖模型组为 24.86±4.30g, 治疗组为 21.42±2.69g (表 1)。

3.3.2 视网膜超微结构改变检测 正常大鼠的视网膜毛细血管由内皮细胞、周细胞和基底膜构成, 视细胞只有视杆细胞^[16]。它的视细胞由核区、内节和外节组成。观察大鼠视网膜的超微结构改变可以发现对照组毛细血管及视细胞组织未见明显异常 (图 1A, B); 模型组和丙酮酸治疗组视网膜均出现不同程度的病变, 病程越长, 病变越严重。在 DR 早期模型组视网膜毛细血管组织就出现周细胞数目的减少, 基底膜增厚和无细胞血管形成 (图 1C), 视细胞也出现一定程度的损害, 早期可发现视细胞外节内的膜盘排列尚整齐, 间隙略有增宽, 随着病情进展逐渐加重, 视细胞外节内的膜盘间隙明显增宽, 膜盘排列紊乱, 发生局灶性断裂溶解, 视杆细胞内节线粒体肿胀出现空泡性变 (图 1D); 而治疗组毛细血管内皮细胞和周细胞核膜凹陷 (图 1E), 视细胞外节内的膜盘间隙略增宽 (图 1F)。治疗组视网膜结构改变明显轻于模型组, 可见丙酮酸能减轻 DR 大鼠的视网膜损伤。

3.3.3 视网膜的氧化损伤指标检测 模型组大鼠视网膜中 MDA 含量明显增加, GSH-Px 和 ATP 活性显著降低 ($P<0.05$), 这些指标的改变体现了 DR 使细胞产生氧化应激反应, 同时减少了抗氧化剂的产生和抗氧化剂的防御能力, 视网膜神经节细胞、神经胶质细胞及周细胞等受到的损害增加。同时, 与模型组大鼠相比, 丙酮酸治疗组可以降低视网膜脂质过氧化物丙二醛的含量, 增加还原性谷胱甘肽和 ATP 的含量, 差异显著 ($P<0.05$)。可见, 丙酮酸能够抑制 DR 大鼠的视网膜的氧化损伤。

综上所述, 本次试验证实应用丙酮酸盐对改善 STZ 诱发糖尿病的大鼠的体质量、代谢、血糖等均有一定作用, 这一点在相关文献也有体现^[17]。同时, 可减轻视网膜的毛细血管和视细胞超微结构的改变, 减轻氧化应激反应, 改善视网膜的能量代谢, 延缓视网膜病变的进展。但临床上丙酮酸对糖尿病的并发症的预防和治疗作用及药物代谢动力学尚需进一步实验室研究。

参考文献

1 Fong DS, Aiello L, Gardner TW, et al. American diabetes association diabetic retinopathy (Review). *Diabetes care* 2003; 26(1):226-229

2 Chang I, Cho N, Koh YJ, *et al*. Pyruvate inhibits zinc-mediated pancreatic islet cell death and diabetes. *Diabetologia* 2003;46(9):1220-1227

3 张广栋,刘学政,张鹏,等.大鼠视网膜光损伤MDA含量和形态学改变及SOD的治疗作用.辽宁医学院学报2006;27(2):16-18

4 邹丽萍,张农.醛糖还原酶在非糖尿病疾病发生发展中作用.临床与实验病理学杂志2007;23(1):88-90

5 Newmeyer DD, Ferguson-Miller S. Mitochondria: releasing power for life and unleashing the machineries of death. *Cell* 2003;112(4):481-490

6 Zoppi CC, Silveira LR, Oliveira CA, *et al*. Insulin release, peripheral insulin resistance and muscle function in protein malnutrition; a role of tricarboxylic acid cycle anaplerosis. *Br J Nutr* 2009;103(9):1237-1250

7 Choi SE, Lee YJ, Hwang GS, *et al*. Supplement of TCA cycle intermediates protects against high glucose/palmitate-induced INS-1 beta cell death. *Arch Biochem Biophys* 2011;505(2):231-241

8 Soeters MR, Soeters PB. The evolutionary benefit of insulin resistance. *Clin Nutr* 2012;31(6):1002-1007

9 Kovac S, Abramov AY, Walker MC. Energy depletion in seizures: Anaplerosis as a strategy for future therapies. *Neur Ophthalmology* 2013;6(69):96-104

10 Zeng J, Yang GY, Ying W, *et al*. Pyruvate improves recovery After PARP-1-associated energy failure induced by oxidative stress in neonatal

rat cerebrocortical slices. *J Cereb Blood Flow Metab* 2007;27(2):304-315

11 Bennett-Guerrero E, Veldman TH, Mulherin MA, *et al*. Evolution of adverse changes in stored RBCs. *Proc Natl Acad Sci USA* 2007;104(43):17063-17068

12 Ren H, Liu NY, Song XF, *et al*. A novel specific application of pyruvate protects the mouse retina against white light damage: differential stabilization of HIF-1 α and HIF-2 α . *Invest Ophthalmol Vis Sci* 2011;52(6):3112-3118

13 Wang PF, Gong GW, Wei ZQ, *et al*. Ethyl pyruvate prevents intestinal inflammatory response and oxidative stress in a rat model of extrahepatic cholestasis. *J Surg Res* 2010;160(2):228-235

14 Petkova I, Hristov R, ISTO V, *et al*. Oral application of sodium pyruvate in healthy persons and patients with diabetes mellitus type I. *Comptes Rendus De L'Academie Bulgare Des Sciences* 2007;60(5):579-584

15 齐艳秀,张劲松.丙酮酸对大鼠糖尿病性白内障抑制作用的实验研究.眼科研究2006;24(1):12-14

16 Spranger J, Kroke A, Mohl GM, *et al*. Inflammatory cytokines and the risk to develop type 2 diabetes: results of the prospective population-based European prospective investigation into cancer and nutrition (EPIC)-potsdam study. *Diabetes* 2003;52(3):812-817

17 秦睿.丙酮酸钠对糖尿病大鼠视网膜病变的保护作用研究.复旦大学2010