

急性视网膜色素上皮炎的临床特征分析

姚雪,李志,汪瑞娟,梅军,王林丽,黄先进

作者单位:(518000)中国广东省深圳市,暨南大学附属深圳眼科医院 深圳市眼科医院 深圳眼科学重点实验室

作者简介:姚雪,毕业于皖南医学院,本科,主治医师,研究方向:眼底病、眼科检查。

通讯作者:姚雪. ahszyaoxue@sina.com

收稿日期:2014-07-28 修回日期:2014-12-23

Clinical features of acute retinal pigment epithelitis

Xue Yao, Zhi Li, Rui-Juan Wang, Jun Mei, Lin-Li Wang, Xian-Jin Huang

Shenzhen Eye Hospital Affiliated Jinan University, Shenzhen Eye Hospital, Shenzhen Key Laboratory of Ophthalmology, Shenzhen 518000, Guangdong Province, China

Correspondence to: Xue Yao. Shenzhen Eye Hospital Affiliated Jinan University, Shenzhen Eye Hospital, Shenzhen Key Laboratory of Ophthalmology, Shenzhen 518000, Guangdong Province, China. ahszyaoxue@sina.com

Received:2014-07-28 Accepted:2014-12-23

Abstract

• **AIM:** To analyze of the clinical features of acute retinal pigment epithelitis (ARPE).

• **METHODS:** The clinical data of 36 ARPE patients (40 eyes) attending this center from January 2008 to January 2014 were reviewed retrospectively. Of them, 21 patients (58.3%) were male (male :female = 1:0.71). The mean age was 40.92±7.13 years old (range:17 ~ 60y). The mean best-corrected visual acuity (BCVA) was 0.50±0.26 with a range of 0.3 ~ 1.0. Thirty-two patients were unilateral cases. All the patients were examined for BCVA, funds photography, fluorescein fundus angiography (FFA), optical coherence tomography (OCT). FFA was shown as three types: type I to multiple "black light" or "grape variety" fluorescent spot; Type II for I lesions visible fluorescence leakage; Type III lesions with choroid neovascularization (CNV). OCT was the following three forms: multiple RPE lesions layer reflection intermittent, proliferation (type I); pigment epithelial detachment with limitations neural epithelium (type II); types I and II with CNV (type III).

• **RESULTS:** Ocular fundus showed that the lesions were multiple dark-gray spots with a dark circumscribed area at the macular or nearby in all 40 eyes. FFA showed: 21 eyes were type I, 17 eyes were type II and 2 eyes were type III, BCVA between type I and type II was statistically significant ($P < 0.05$), the same was between type III. BCVA between different cases in the same type and

between type II, III, was no statistical difference ($P > 0.05$). OCT showed 21 eyes were type I, 17 eyes were type II and type III 2 eyes. BCVA average between type I and II was statistically significant ($P < 0.05$). The mean BCVA was no statistically significant difference between type II and III patients ($P > 0.05$).

• **CONCLUSION:** ARPE fundus demonstrated the multiple dark gray discrete lesions, the degree of visual impairment related with the presence of pigment epithelial barrier and lesion location. OCT and FFA characterized three types. FFA is shown as "black light" or "grape variety" fluorescent spot, and is the basis of diagnosis. OCT can display the lesions organization form of each layer clearly. It plays a more and more important role in the diagnosis and differential diagnosis of ARPE.

• **KEYWORDS:** acute retinal pigment epithelitis; fluorescein fundus angiography; optical coherence tomography

Citation: Yao X, Li Z, Wang RJ, et al. Clinical features of acute retinal pigment epithelitis. *Guoji Yanke Zazhi(Int Eye Sci)* 2015;15(1):155-158

摘要

目的:观察急性视网膜色素上皮炎(acute retinal pigment epithelitis, ARPE)的临床特征。

方法:回顾性分析我院2008-01/2014-01以来临床确诊为ARPE的36例40眼的临床资料。其中男21例(58.3%),男女比例为1:0.71。发病年龄17~60(平均40.92±7.13)岁。其中32例为单眼发病。BCVA 0.3~1.0,平均0.50±0.26。所有患者均行BCVA(矫正视力)、眼底彩照、FFA(荧光素眼底血管造影)、OCT(相干光断层扫描)检查。FFA表现为3种类型:Ⅰ型为多个“中黑外亮”或“葡萄簇样”的荧光斑;Ⅱ型为Ⅰ型病灶可见荧光渗漏;Ⅲ型病灶伴CNV形成。OCT主要表现为以下三种形态:Ⅰ型多个RPE(色素上皮)层反射断续、增殖病灶。Ⅱ型色素上皮脱离伴局限性神经上皮脱离。Ⅲ型前2型伴发脉络膜新生血管(CNV)。

结果:眼底彩照表现为:所有40只患眼黄斑区或其附近均可见多个不连续的、暗灰色斑点伴周围淡晕环。FFA表现为Ⅰ型21眼;Ⅱ型17眼;Ⅲ型2眼,Ⅱ型、Ⅲ型与Ⅰ型间比较BCVA平均值下降,比较有统计学差异($P < 0.05$)。而同型间不同形态的病例及Ⅱ、Ⅲ型间BCVA平均值比较,无统计学差异($P > 0.05$)。OCT主要表现为Ⅰ型21眼,Ⅱ型17眼,Ⅲ型2眼。Ⅰ与Ⅱ、Ⅲ型病例间BCVA平均值比较有统计学差异($P < 0.05$),而Ⅱ、Ⅲ型病例间BCVA平均值比较无统计学差异($P > 0.05$)。

结论:ARPE眼底主要表现为后极部多个不连续暗灰色病灶,视力损害程度与有无色素上皮屏障功能受破坏及病灶位置有关。FFA及OCT可表现为3种类型,典型的FFA

表现为“中黑外亮”或“葡萄簇样”的荧光斑,是诊断的依据。OCT能清晰的显示病变各层的组织形态,对ARPE的诊断和鉴别诊断起到愈来愈重要的作用。

关键词:急性视网膜色素上皮炎;荧光素眼底血管造影;相干光断层扫描

DOI:10.3980/j.issn.1672-5123.2015.1.47

引用:姚雪,李志,汪瑞娟,等.急性视网膜色素上皮炎的临床特征分析.国际眼科杂志2015;15(1):155-158

0 引言

ARPE是一种损害视力的独立性眼病,确切的发病机制尚不清楚。到目前为止,大多学者认为与病毒感染,特别是与风疹病毒感染有关。与其它眼底病如中心性浆液性脉络膜视网膜炎有很多相似之处,较易误诊,为分析此病临床特点,现将我院近6a来确诊的34例40眼的临床资料,特别是FFA,OCT检查结果,进行总结,报告如下。

1 对象和方法

1.1 对象 回顾性分析了2008-01/2014-01深圳市眼科医院诊断为ARPE的36例40眼的临床资料。其中男21例(58%),男女比例为1:0.71。发病年龄为17~60(平均 40.92 ± 7.13)岁。其中4例为双眼发病,32例为单眼发病,占患眼的89%。BCVA 0.3~1.0,平均 0.50 ± 0.26 。7眼无自觉症状,因其它眼病检查眼底发现,33眼感短时间内视力下降,其中2眼伴视物变形、19眼前黑影。眼底检查可见:黄斑区或其附近多个不连续的、暗灰色斑点伴周围淡晕环。暗灰色斑点较小,常多个集聚在一起,严重患者可见大片暗灰色病灶,伴色素增殖。

1.2 方法 此组病例40眼均行包括矫正视力、裂隙灯活体显微镜、散瞳后眼底彩色照相等眼科常规检查及荧光素眼底血管造影(FFA)、相干光断层扫描(OCT)检查并确诊。

1.2.1 荧光素眼底血管造影 荧光素眼底血管造影(funds fluorescein angiography, FFA);使用数码眼底荧光造影机进行眼底造影检查,观察每位患者眼底异常荧光的形态、渗漏情况、各时期的荧光变化及有无脉络膜新生血管(choroidal neovascularization, CNV)的形成。按FFA表现不同分为3型:I型为多个“中黑外亮”或“葡萄簇样”的荧光斑;II型为I型病灶可见荧光渗漏;III型病灶伴CNV形成,眼底可见CNV强荧光斑。

1.2.2 光学相干断层扫描 光学相干断层扫描(optical coherence tomography, OCT);使用高清的OCT机对每位患者的眼底进行断层扫描,主要观察其IS/OS层、色素上皮层(RPE层)及两者之间的光感受器外节/色素上皮复合体(OPR)层形态及变化。HD-OCT黄斑区分层为:自内向外依次为内界膜、神经纤维层、节细胞层、内丛状层、内核层、外丛状层、外界膜(ELM)、外核层、IS/OS层、RPE层、Bruch膜及其下的脉络膜毛细血管层^[1]。近年来因OCT技术的改善,我们观察到IS/OS层外仍可见一清晰的光感受器外节/色素上皮复合体(OPR)^[2]。OCT按形态不同分为以下3种:I型多个RPE(色素上皮)层反射断续、增殖病灶。II型色素上皮脱离伴局限性神经上皮脱离。III型前2型伴发脉络膜新生血管(CNV)。

1.2.3 ARPE的诊断标准 本病诊断主要依据眼底荧光血管造影呈现出两种典型的FFA影像:“中黑外亮”及

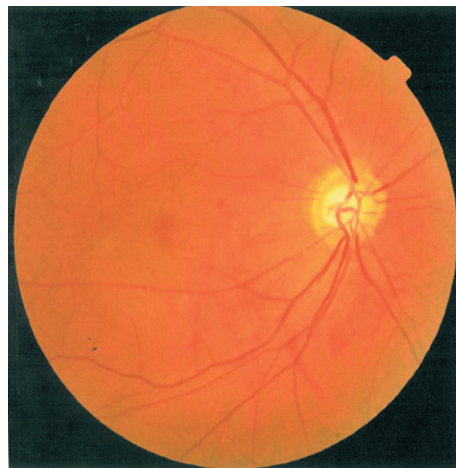

图1 眼底彩照可见黄斑区多个不连续的、暗灰色斑点。

“葡萄簇样”荧光斑^[3]。同时眼底后极部可见多个色素脱失、增殖病灶,即多个不连续的、暗灰色斑点伴周围淡晕环。而Luttrull等认为只要在1mo内,裂隙灯眼底接触镜发现相当于视网膜色素上皮细胞层水平发现黄色凹陷,周围绕多个细小浓色素斑点等较特征性黄斑部色素变化,急性视网膜色素上皮炎诊断即可成立。

统计学分析:选择SPSS 13.0统计软件包,统计数据以均数±标准差表示,采用配对t检验比较各型患眼BCVA, $P < 0.05$ 为差异具有统计学意义。

2 结果

所有患眼眼底均可见后极部可见多个色素脱失、暗灰色病灶(图1)。

2.1 FFA表现 FFA表现为3种类型:I型21眼,表现为“中黑外亮”有6眼(图2A),占I型的29%,BCVA为 0.61 ± 0.18 ,表现为“葡萄簇样”12眼(图2B),占I型的57%,BCVA为 0.78 ± 0.22 ,此两者BCVA平均值比较无统计学差($P = 0.06 > 0.05$)。两者同时存在的3眼,占I型的14%,BCVA平均值为 0.77 ± 0.06 ,与前两者比较无统计学差异($P > 0.05$)。II型为I型病灶可见荧光渗漏(图3)有17眼;III型病灶伴CNV形成,眼底可见CNV强荧光斑(图4)共2眼。I型21眼BCVA为 0.73 ± 0.120 ,II型17眼BCVA为 0.30 ± 0.16 ,与I型BCVA平均值比较有降低趋势,有显著统计学差异($P < 0.01$);III型2眼BCVA为 0.24 ± 0.07 ,与II型BCVA平均值比较差异无统计学意义($P > 0.05$),与I型BCVA平均值比较有显著统计学差异($P < 0.01$)。

2.2 OCT表现 OCT表现为:40眼OCT主要表现为以下3种形态:I型21眼(图5),为多个RPE层反射断续、增殖病灶,其内OPR层消失,IS/OS层反射不均匀,ELM层及Bruch膜未累及。II型17眼(图6),为色素上皮脱离伴局限性神经上皮脱离,脱离的色素上皮反射断续脱离、部分增厚。其上OPR层消失,IS/OS层部分消失,ELM层及Bruch膜未累及。III型2眼(图7),为前2型伴发脉络膜新生血管(CNV)影像,色素上皮增厚、隆起呈中、强梭形反射,其上OPR层消失,IS/OS层部分消失。I型21眼BCVA为 0.73 ± 0.120 ,II型17眼,BCVA为 0.30 ± 0.16 ,与I型BCVA平均值比较有降低趋势,有显著统计学差($P < 0.01$);III型2眼,BCVA为 0.24 ± 0.07 ,与II型BCVA平均值比较差异无统计学意义($P > 0.05$),与I型BCVA平均值比较有显著统计学差($P < 0.01$)。

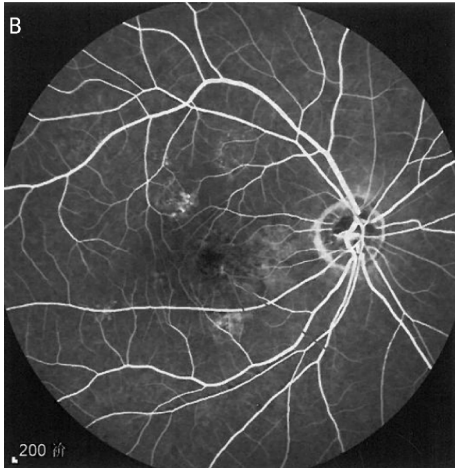
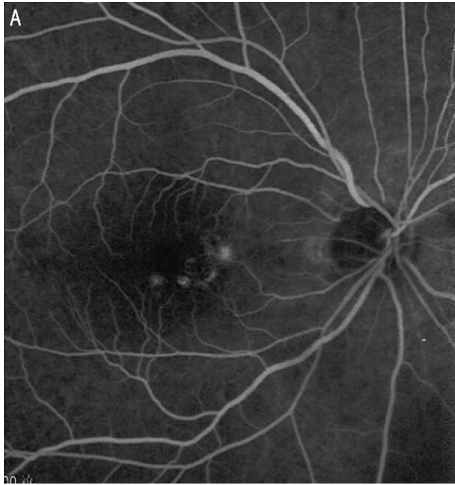


图2 FFA I型 A:后极部可见中黑外亮的荧光斑;B:后极部可见葡萄簇样的窗样缺损。

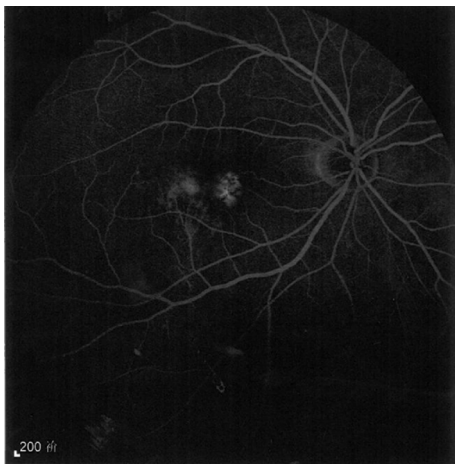


图3 FFA II型,黄斑鼻上中黑外亮病灶+颞上葡萄簇样伴轻度荧光渗漏。

3 讨论

此病早期患者往往缺乏不适症状,故很难发现早期如1wk 内的患者,此次分析的7 眼早期病例为其它原因查眼底发现。此病平均发病年龄为 40.92 ± 7.13 岁,男 21 例(58%),单眼发病 32 例(89%)。故我们认为此病好发于中年人,无明显性别差异,单眼发病。

ARPE 的 FFA 影像,我们把它归纳为 3 型: I 型为多个“中黑外亮”、“葡萄簇样”的荧光斑,“中黑外亮”病灶中央为色素增殖的遮蔽荧光,周围为色素脱失的强荧光,病灶聚集成为“葡萄簇样”,此两种形态 BCVA 平均值比

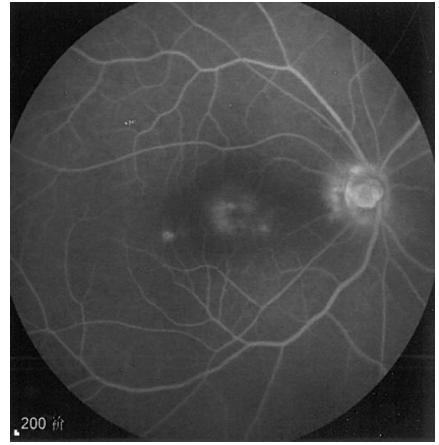

图4 FFA III型,黄斑可见 CNV 荧光渗漏灶。

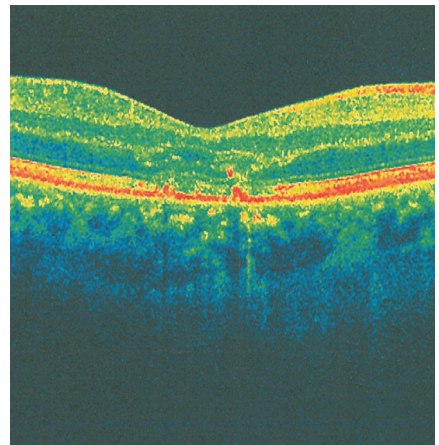


图5 OCT I型,多个 RPE 层反射断续、增殖病灶,其内 OPR 层消失,IS/OS 层反射不均匀,ELM 层及 Bruch 膜未累及。

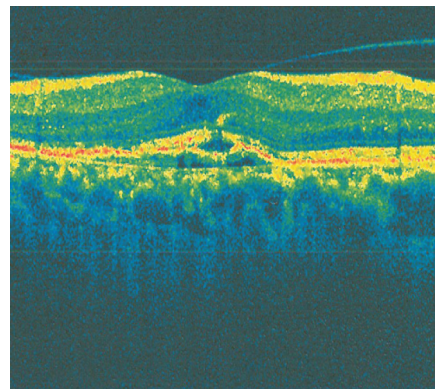


图6 OCT II型,色素上皮脱离伴局限性神经上皮脱离,脱离的色素上皮反射断续脱失、部分增厚。其上 OPR 层消失,IS/OS 层部分消失,ELM 层及 Bruch 膜未累及。

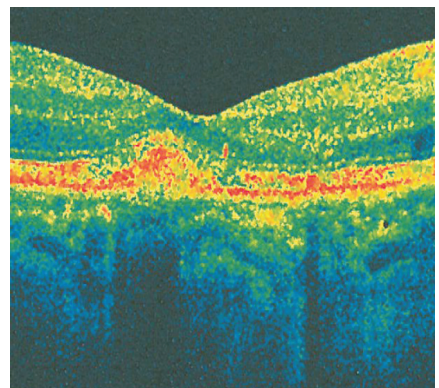


图7 OCT III型,伴黄斑 CNV 形成。

较无统计学差异($P>0.05$)。Ⅱ型为Ⅰ型病灶可见荧光渗漏,形成伴有色素上皮或神经上皮脱离的荧光积聚,此期患者色素上皮的泵出作用受抑,局部液体滞留,进一步损害患眼视力,与Ⅰ型BCVA平均值比较有显著统计学差异($P<0.01$)。Ⅲ型为病灶伴CNV形成,眼底可见CNV强荧光斑。此期患者视力亦严重受损,与Ⅱ型BCVA平均值比较无统计学差异($P>0.05$)。故认为患眼视力损害程度与FFA形态无关,而与色素上皮屏障功能是否受损有关。此分型体现了患眼视力损害的程度,但我们尚无充分证据证实3型病例在病程发展方面的关系。

OCT结果发现,ARPE患者OCT主要表现为三种形态:Ⅰ型多个RPE层反射断续、增殖病灶。Ⅱ型局限性色素上皮脱离伴神经上皮脱离。Ⅲ型前2型伴CNV。3型患眼的分型与FFA一致,BCVA比较也与FFA统计结果相同。患眼病灶均有色素上皮反射断续脱失、增厚隆起,其内OPR层消失,我们推断病灶起源于色素上皮层,且影响到色素上皮的代谢。IS/OS层可见,但反射减弱,ELM层反射多正常,说明病灶局限于神经纤维层外层。与Luttrou指出急性视网膜色素上皮炎色素性黄斑部病变可能继发于视网膜色素上皮对外神经感觉色素上皮层视网膜膜的原发性急性炎症的一种亚急性、迟发性炎症反应相吻合^[4]。

ARPE缺乏特异性症状和体征,易和其它疾病,特别

是中心性浆液性脉络膜视网膜病变混淆,吉冈久春等认为在以往诊断为中心性浆液性脉络膜视网膜病变的患者中,约有40%患者实际是ARPE患者。与中心性浆液性脉络膜视网膜病变的鉴别:ARPE典型的FFA表现为多个“中黑外亮”、“葡萄簇样”的荧光斑,而中心性浆液性脉络膜视网膜病变为扩散型或喷出型的色素上皮荧光素渗漏。OCT形态,ARPE为多个RPE层反射断续、增殖病灶或局限性色素上皮脱离伴神经上皮脱离。而中心性浆液性脉络膜视网膜病变神经上皮脱离范围较广,范围通常超过1PD。

因此,我们认为典型的FFA影像可以为诊断ARPE的提供依据,同时HD-OCT能清晰的显示病变各层的组织形态,为ARPE的诊断和鉴别诊断提供必要的补充,而分型为了解患眼视力损害程度及疾病治疗方案的选择提供方便。

参考文献

- 1 葛坚.眼科学.北京:人民卫生出版社2011:60-117
- 2 Srinivasan VJ, Monson BK, Wojtkowski M, *et al*. Characterization of outer retinal morphology with high-speed, ultrahigh resolution optical coherence tomography. *Invest Ophthalmol Vis Sci* 2008; 49(4): 1571-1579
- 3 刘家琦,李凤鸣.实用眼科学.北京:人民卫生出版社2002:502-503
- 4 任大元,于俊丽,陈巍.急性视网膜色素上皮炎.中国实用眼科杂志2000;18(11):661-662