

糖尿病患者白内障术中前房注射曲安奈德的有效性和安全性

唐浩英, 卢敏, 洪冬梅, 明国英, 曾昭荣, 凌宏劲

基金项目: 广东省卫生厅课题(No. A2012679); 佛山市科技局课题(No. 201108282)

作者单位: (528100) 中国广东省佛山市三水区人民医院眼科
作者简介: 唐浩英, 毕业于中南大学, 主任医师, 研究方向: 眼表、白内障、泪道。

通讯作者: 卢敏, 硕士研究生导师, 主任医师, 主任, 研究方向: 白内障. 1579128299qq.com

收稿日期: 2014-11-06 修回日期: 2015-02-28

Effect and safety of intrachamberal triamcinolone acetonide injection during cataract surgery in diabetic patients

Hao-Ying Tang, Min Lu, Dong-Mei Hong, Guo-Ying Ming, Zhao-Rong Zeng, Hong-Jing Ling

Foundation items: Guangdong Provincial Health Department Issues (No. A2012679); Foshan Municipal Science and Technology Topics (No. 201108282)

Department of Ophthalmology, Sanshui People's Hospital of Foshan, Affiliated Hospital of Guangdong Medical College, Foshan 528100, Guangdong Province, China

Correspondence to: Min Lu. Department of Ophthalmology, Sanshui People's Hospital of Foshan, Affiliated Hospital of Guangdong Medical College, Foshan 528100, Guangdong Province, China. 1579128299qq.com

Received: 2014-11-06 Accepted: 2015-02-28

Abstract

• AIM: To evaluate the effect and safety of intrachamberal triamcinolone acetonide (TA) injection during cataract surgery on controlling postoperative inflammation and macular edema on diabetic patients.

• METHODS: Three hundred patients (300 eyes) with type 2 diabetes who scheduled for cataract surgery were randomly divided into three groups: group A: 0.3% tobramycin/0.1% dexamethasone eye drops and pranoprofen eye drops treatment for 1mo postoperatively; group B: intrachamberal injection of TA 1mg after cataract surgery, and 0.5% levofloxacin eye drops treatment for one month postoperatively; group C: intrachamberal injection of TA 2mg after cataract surgery, and 0.5% levofloxacin eye drops treatment for one month postoperatively. The main measurements included visual acuity, intraocular pressure (IOP), corneal endothelial cell density, anterior chamber inflammation and the thickness of macula of the three groups.

• RESULTS: All cataract surgeries were done successfully by a single surgeon. The best corrected vision of group B and C was better than that of group A 1d, 1wk and 1mo

postoperatively ($P < 0.05$). The inflammation of anterior chamber of group B and C was milder than that of group A 1d and 1wk postoperatively ($P < 0.05$). The average IOP of group C 1d postoperatively was higher than that of group A ($P < 0.05$). There was no significant difference between group B and group C on the best corrected vision, anterior chamber inflammation and IOP at any time point. No significant change in the macular thickness was found in patients of group B and C before and after cataract surgery, while there was thicker macula in patients of group A 3wk and 1mo postoperatively when comparing with that of the baseline ($P < 0.05$). There was no significant difference among three groups on corneal endothelial cell density at any time point.

• CONCLUSION: Intrachamberal TA injection during phacoemulsification can effectively control postoperative inflammation, reduce the macular edema and accelerate the recovery of visual acuity. Intrachamberal TA 1mg has good effect and safety.

• KEYWORDS: triamcinolone acetonide; intrachamberal injection; cataract; diabetes mellitus; phacoemulsification

Citation: Tang HY, Lu M, Hong DM, et al. Effect and safety of intrachamberal triamcinolone acetonide injection during cataract surgery in diabetic patients. *Guoji Yanke Zazhi (Int Eye Sci)* 2015; 15(3):474-477

摘要

目的: 观察糖尿病患者白内障术中前房内注射曲安奈德(TA)的安全性和有效性。

方法: 连续收集我院300例300眼择期行超声乳化白内障手术的2型糖尿病患者。根据术中及术后抗炎方式的不同, 将患者随机分成3组: A组: 术后滴用妥布霉素地塞米松滴眼液+普拉洛芬滴眼液1mo; B组: 术中前房注射1mg TA, 术后滴用左氧氟沙星滴眼液1mo; C组: 术中前房注射2mg TA, 术后滴用左氧氟沙星滴眼液1mo。术后不同时间点观察和比较三组的视力、眼压、角膜内皮细胞密度、前房炎症反应和黄斑中央厚度的变化情况。

结果: 所有手术均顺利进行。B、C组患者术后1d; 1wk; 1mo的最佳矫正视力均优于A组($P < 0.05$), 术后1d; 1wk的前房炎症反应较A组患者轻($P < 0.05$); C组术后1d眼压平均值高于A组, 差异具有统计学意义($P < 0.05$); B和C组术后各时点的最佳矫正视力, 前房炎症反应和平均眼压值均无明显差异($P > 0.05$)。B和C组术前术后黄斑中央厚度无显著变化, A组术后3wk; 1mo的黄斑中心凹厚度较术前增加, 差异显著($P < 0.05$)。三组各时间点角膜内皮细胞密度均无统计学差异。

结论: 2型糖尿病患者白内障超声乳化术中前房注射TA可有效控制炎症并减轻黄斑水肿, 加速视力恢复, 具有良好的安全性和有效性。我们推荐的白内障超声乳化术中

前房内注射 TA 的剂量为 1mg。

关键词: 曲安奈德;前房注射;白内障;糖尿病;超声乳化

DOI:10.3980/j.issn.1672-5123.2015.3.25

引用: 唐浩英,卢敏,洪冬梅,等.糖尿病患者白内障术中前房注射曲安奈德的有效性和安全性.国际眼科杂志 2015;15(3):474-477

0 引言

糖尿病是白内障的高危因素。随着糖尿病病程的延长,白内障发病率显著增加^[1],是导致糖尿病患者视力下降的重要原因之一。超声乳化手术是目前白内障的首选术式,糖尿病患者白内障术后炎症反应相对较重,同时黄斑水肿发生率也较高。据报道,经 OCT 检查证实的糖尿病患者白内障术后黄斑水肿的发生率高达 22%^[2],严重影响术后视力。糖皮质激素是控制前房炎症和治疗黄斑水肿的主要药物,临床上主要通过局部滴用、结膜下注射和玻璃体腔注射的途径,但存在角膜通透性欠佳、注射疼痛、结膜下出血、反复注射增加眼内感染几率等弊端和风险。曲安奈德(TA)是一种长效糖皮质激素,在玻璃体手术和眼科炎症性疾病治疗中已有较多应用。我们通过术中前房内注射小剂量曲安奈德,来减轻糖尿病患者白内障术后前房炎症反应及黄斑水肿的发生率,同时观察其安全性,结果如下。

1 对象和方法

1.1 对象 连续收集 2011-01/2013-10 三水区人民医院眼科 2 型糖尿病患者白内障 300 例 300 眼。病例纳入标准:(1)根据 WHO 糖尿病诊断标准确定为 2 型糖尿病,空腹血糖控制在 8.3mmol/L 以下;(2)根据白内障 LOCS(Ⅲ)分级标准,本研究选择的是Ⅱ~Ⅲ级核的白内障患者;(3)散瞳后前置镜检查除外增殖型糖尿病视网膜病变患者,仅纳入非增殖型糖尿病视网膜病变和无糖尿病视网膜病变患者。排除标准:曾经眼部手术史(如抗青光眼手术或玻璃体切除手术)、术中出现并发症、术前 3mo 内出现黄斑水肿、合并其他影响视网膜厚度的眼部或全身疾病、随访不足 3mo。所有患者自愿参加,并签订知情同意书。

1.2 方法

1.2.1 分组 本研究共分 3 组,不同组别接受的处理如下:A 组:术毕注入 BSS 形成前房,术后滴用妥布霉素地塞米松滴眼液+普拉洛芬滴眼液 1mo; B 组:术毕前房注入 1mg(0.025mL) TA,术后滴用左氧氟沙星滴眼液 1mo; C 组:术毕前房注入 2mg(0.05mL) TA 术后滴用左氧氟沙星滴眼液 1mo。三组各有 100 例 100 眼,在年龄、性别、术前视力、白内障核硬度分级方面差异无统计学意义。

1.2.2 手术方法 患眼于术前 2d 开始局部滴用左氧氟沙星滴眼液,每日 4 次。由同一术者在表面麻醉下行超声乳化白内障摘除联合人工晶状体植入术,术中进行连续环形撕囊,水分离和分层,植入同一类型(HOYA, YA-60BB)人工晶状体。此后的步骤三组患者出现区别:A 组按常规方法注入 BSS 形成前房;B 组和 C 组的患者在水密主切口后(保持眼压略低于 Tn),于侧切口注入相应剂量的 TA,并水密侧切口形成前房。三组患者术眼前房形成后,指测眼压均为 Tn。

1.2.3 观察指标

1.2.3.1 视力 所有患者于术前,术后 1d;1wk;1,3mo 检查最佳矫正视力。

1.2.3.2 眼压 所有患者于术前,术后 1,3d;1,2,3wk;1,

3mo 用日本 Topcon 公司生产的非接触自动眼压计测量眼压,取 3 次平均值。

1.2.3.3 角膜内皮细胞密度 所有患者在术前,术后 1d;1wk;1,3mo 采用日本 Topcon SBP-2000P 角膜内皮镜测量角膜内皮细胞密度。

1.2.3.4 前房炎症反应 裂隙灯显微镜下观察,前房炎症反应诊断标准:1 级(-~+),无前房闪辉或微弱的前房闪辉,房水中无炎性细胞或 5~10 个细胞/视野;2 级(++),中等度前房闪辉或前房可见 11~20 个细胞/视野,虹膜和晶状体清晰可见;3 级(+++),前房闪辉明显或前房可见 21~50 个细胞/视野,虹膜和晶状体细节难以辨认;4 级(++++) ,严重的前房闪辉,伴有大量纤维性渗出物或>51 个细胞/视野,房水呈凝固状^[3]。

1.2.3.5 黄斑中心厚度 采用 Cirrus™ HD-OCT 线性扫描方式,根据患者瞳孔大小、合作程度和屈光间质等情况对眼底后极部最大范围扫描。每只眼的图像中,选择长度为 4.5mm 的水平方向线性扫描图像进行测量分析,将视网膜内外层厚度的比值作为观察指标,通过 10 个点的比值平均,得到每只眼的平均值。

统计学分析:采用 SPSS 18.0 统计软件进行统计分析。计量资料比较采用单因素方差分析,等级资料比较采用卡方检验, $P<0.05$ 为差异有统计学意义。

2 结果

根据 2002 年糖尿病性视网膜病变新的国际临床分级标准,在本研究纳入的 2 型糖尿病患者术眼 300 眼中,有 187 例无明显视网膜病变(A, B 和 C 组例数分别为 56,68 和 63 例),113 例有轻度到重度的非增殖型糖尿病视网膜病变(A, B 和 C 组例数分别为 44,32 和 37 例)。

2.1 视力 三组术后最佳矫正视力在术后 1d;1wk;1mo B, C 组视力好于 A 组,差异具有统计学意义($P<0.05$),B, C 组之间无统计学差异;术后 3mo 三组之间视力比较无统计学差异,见表 1。

2.2 眼压 三组术前眼压值差异无统计学意义。C 组有 4 例在术后 1d 眼压超过 30mmHg(1mmHg=0.133kPa),但 3d 内都恢复到正常水平。A 和 B 组术后各时点眼压值均在正常范围之内。术后 1d C 组平均眼压值高于 A 组,差异具有统计学意义($P<0.05$),其余时点三组间眼压值比较均无统计学显著性差异(表 2)。

2.3 内皮细胞密度 三组术前平均角膜内皮细胞密度差异无统计学意义;术后均有一定程度的降低,但术后各时点三组之间差异均无统计学意义($P>0.05$),见表 3。

2.4 前房反应 B 和 C 组患者术后 1d 裂隙灯下观察术眼可见前房清亮,未见有漂浮的曲安奈德颗粒。术后 1d 和 1wk B 组和 C 组前房炎症反应轻于 A 组,差异有统计学意义($P<0.05$),B 组、C 组间前房炎症反应比较无统计学差异;术后 1,3mo 三组前房炎症反应无明显差异($P>0.05$),见表 4。

2.5 黄斑中心凹厚度 比较三组无明显视网膜病变患者的术前和术后黄斑中心凹厚度,发现三组患者术前和术后各时间点平均黄斑中心凹厚度均无明显变化。比较三组非增殖型糖尿病视网膜病变患者的术前和术后黄斑中心凹厚度,发现术后 1wk 开始,各组患者黄斑中心凹厚度平均值均较术前有所增加;A 组术后 3wk 和 1mo,黄斑中心凹厚度较术前明显增加,差异有统计学意义($P<0.05$);B 组、C 组术后各时点黄斑中心凹厚度的平均值与术前相比差异无统计学意义($P>0.05$)(表 5,6 和图 1,2)。

2.6 术后并发症 术后 1d C 组有 5 例可见 TA 白色颗粒

表1 三组术前术后视力比较

(n=100,眼)

组别	术后 1d				术后 1wk				术后 1mo				术后 3mo			
	<0.30.3	~<0.5	0.5~0.8	>0.8	<0.30.3	~<0.5	0.5~0.8	>0.8	<0.30.3	~<0.5	0.5~0.8	>0.8	<0.30.3	~<0.5	0.5~0.8	>0.8
A组	11	75	14	0	0	2	62	14	0	9	68	23	0	3	49	48
B组	4	71	25	0	0	16	53	31	0	3	55	42	0	0	47	53
C组	3	69	28	0		17	48	35	0	4	51	45	0	0	42	58
χ^2	11.459				13.178				12.757				Fish 确切			
P	0.022				0.010				0.013				0.002			

表2 三组术前和术后眼压比较

(n=100, $\bar{x} \pm s$, mmHg)

组别	术前	术后 1d	术后 3d	术后 1wk	术后 2wk	术后 3wk	术后 1mo	术后 3mo
A组	13.4±3.21	12.8±3.41	12.7±4.04	13.5±3.42	13.3±3.28	13.5±3.13	13.7±3.06	13.3±3.21
B组	13.6±2.60	13.6±2.76	13.1±3.79	13.9±3.01	14.1±2.49	14.1±2.22	13.9±2.44	14.1±2.50
C组	14.2±2.72	14.1±2.87	13.9±3.31	14.6±3.15	13.9±2.92	13.8±2.89	14.6±2.49	14.7±2.39
F	2.413	3.401	5.004	2.701	1.960	0.600	0.346	3.875
P	0.091	0.035	0.067	0.069	0.143	0.549	0.708	0.220

表3 术前和术后角膜内皮细胞密度比较

(n=100, $\bar{x} \pm s$, 个/mm²)

组别	术前	术后 1d	术后 1wk	术后 1mo	术后 3mo
A组	2744±112	2682±202	2631±168	2632±198	2627±167
B组	2721±182	2683±210	2650±195	2617±186	2599±159
C组	2731±178	2696±215	2620±128	2605±178	2603±187
F	1.584	2.104	1.538	0.579	1.685
P	0.207	0.124	0.216	0.561	0.187

表4 三组术后前房反应情况比较

(n=100,眼)

组别	术后 1d				术后 1wk				术后 1mo				术后 3mo			
	+	++	+++	++++	+	++	+++	++++	+	++	+++	++++	+	++	+++	++++
A组	37	63	0	0	89	11	0	0	100	0	0	0	100	0	0	0
B组	54	46	0	0	100	0	0	0	100	0	0	0	100	0	0	0
C组	56	44	0	0	100	0	0	0	100	0	0	0	100	0	0	0
χ^2	8.723				Fish 确切值											
P	0.013				0.000											

表5 三组无明显视网膜病变患者术前和术后黄斑中央厚度比较

(n=100, $\bar{x} \pm s$, μm)

组别	术前	术后 1d	术后 1wk	术后 2wk	术后 3wk	术后 1mo	术后 3mo
A组	173.4±14.8	178.1±16.7	191.6±17.7	195.5±25.4	190.1±27.2	189.2±18.5	172.8±14.7
B组	170.2±13.2	173.3±15.4	179.1±9.9	179.3±17.2	175.5±18.1	176.8±16.5	173.8±12.8
C组	173.4±14.3	175.5±16.7	170.9±13.4	178.9±17.6	176.2±17.7	174.9±20.6	170.5±15.4
F	1.690	2.225	54.968	21.156	14.902	17.281	1.440
P	0.186	0.110	0.000	0.000	0.000	0.000	0.239

表6 三组非增殖型糖尿病视网膜病变患者术前和术后黄斑中央厚度比较

(n=100, $\bar{x} \pm s$, μm)

组别	术前	术后 1d	术后 1wk	术后 2wk	术后 3wk	术后 1mo	术后 3mo
A组	170.4±15.2	174.7±16.1	192.5±16.6	198.2±23.8	203.1±24.2 ^a	201.7±24.3 ^a	182.2±18.6
B组	169.8±13.7	171.1±14.3	178.4±17.2	181.5±15.7	180.2±15.5	181.7±15.3	175.4±14.2
C组	171.5±13.9	173.3±14.1	177.6±14.1	184.3±16.6	182.6±16.2	182.2±15.5	173.1±13.4
F	0.573	1.490	43.227	18.881	43.475	35.748	9.454
P	0.565	0.227	0.000	0.000	0.000	0.000	0.000

^aP<0.05 vs 术前。

贴附在人工晶状体表面,影响术后视力,术后 1wk 复查时均已吸收。所有病例均未观察到假性前房积脓、眼内炎等情况。

3 讨论

随着白内障超声乳化手术技术、器械、可折叠人工晶状体的设计与材料的不断改进,与白内障手术相关的物理

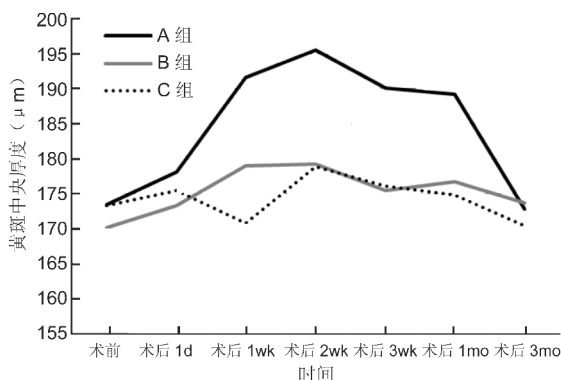


图1 无明显视网膜病变患者术前和术后黄斑中央厚度曲线图。

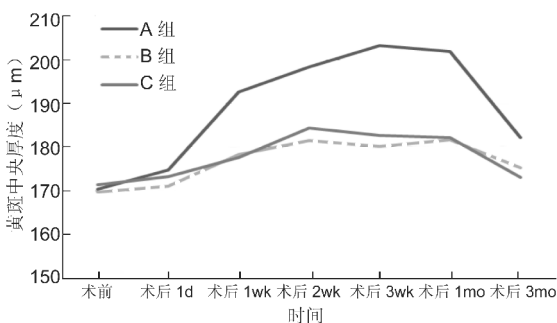


图2 非增殖型糖尿病视网膜病变术前和术后黄斑中央厚度曲线图。

性创伤反应也逐步减轻,但仍无法完全消除创伤诱发的炎症介质的合成与释放。在糖尿病患者中,由于微血管病变引起的血管壁功能改变、脆弱的血-房水屏障以及自身免疫反应等原因,白内障超声乳化术后的炎症反应要明显高于非糖尿病的白内障患者。因此,术后除常规局部使用激素滴眼液之外,往往需要其他途径(全身或结膜下注射)的辅助抗炎治疗。

TA 是人工合成的长效糖皮质激素,具有显著的抗炎作用。近年来国内外学者应用 TA 玻璃体腔内注射治疗葡萄膜炎、黄斑水肿以及其他玻璃体视网膜疾病,已取得良好效果。在控制白内障术后炎症反应方面,也有初步的尝试: Negi 等^[4]通过 Tenon 囊下单次注射 30mg TA 以控制常规白内障术后的炎症反应; Karalezli 等^[5]和 Gills 等^[6]分别观察和研究发现前房内注射 TA 能有效控制常规白内障术后的前房炎症反应; Cleary 等^[7]回顾分析了 26 例 36 眼先天性白内障术后前房注射 TA 的病例资料,观察发现 4mg/0.1mL TA 联合局部激素滴眼液能有效控制术后炎症反应。本研究观察比较了在糖尿病患者白内障术中前房内注射小剂量 TA 和术后局部滴用激素的治疗效果,结果显示 TA 组术后前房炎症反应及黄斑水肿明显低于局部激素组,并且视力恢复明显优于后者。在糖尿病患者的白内障术后前房内注射 TA 不仅能够使前房内药物浓度迅速达到抗炎的需求,同时避免了局部注射的疼痛,频繁滴眼对眼表组织的药物毒性作用和依从性问题,全身使用激素对血糖和代谢的影响。TA 能够控制术后炎症反应,可能与其能够稳定血-房水屏障,限制纤维蛋白样渗出等作用有关。

随着 TA 的应用,其相关并发症也引起了广泛的关注。已有关于 TA 眼内注射出现房水闪光、假性前房积脓^[8]和非感染性眼内炎^[9]的个案报道,其中最为常见的是

眼压升高^[10]。目前关于前房内注射 TA 引起眼压升高的报道结果并不一致。Karalezli 等^[11]通过为期 1mo 的随访发现,白内障术后前房内注射 1mg TA 并不会导致眼压升高。Ventura 等^[12]研究也发现在随访的 1a 时间内,先天性白内障术后前房内注射 1.2mg TA 并不会影响术后眼压。在一项大样本(608 眼)的研究中,前房注射 TA 的剂量从 0.3~3.0mg 不等,术后 2wk 时 6% 患者眼压升高超过 5mmHg, 1% 患者眼压升高超过 10mmHg,然而,同时也有 15% 患者眼压下降 5mmHg 以上,甚至有 3 例下降超过 10mmHg 以上^[6]。Gungor 等^[10]报道前房注射 2mg TA 后的第 1d 出现眼压的明显上升。本研究在白内障超声乳化术后前房注射小剂量 TA (1mg 和 2mg),所有患者术后均未观察到假性前房积脓或者假性眼内炎,对角膜内皮细胞亦未观察到毒副作用。前房注射 1mg TA 组术后未观察到眼压升高的现象,前房注射 2mg TA 组观察到 4% (4/100) 的患者出现眼压升高,但其发生率仍低于文献报道的局部激素滴眼液造成的高眼压比例^[13]。综合本研究与他人的报道结果,我们推测前房注射 TA 出现高眼压的几率与剂量相关,1mg 是有效且相对安全的剂量。

综上所述,本研究证实了糖尿病患者白内障术后前房注射小剂量 TA 的有效性和安全性,但长期效果和安全性仍需进一步大样本观察。

参考文献

- Richter GM, Choudhury F, Torres M, et al. Risk factors for incident cortical, nuclear, posterior subcapsular, and mixed lens opacities; the Los Angeles Latino eye study. *Ophthalmology* 2012;119(10):2040-2047
- Kim SJ, Equi R, Bressler NM. Analysis of macular edema after cataract surgery in patients with diabetes using optical coherence tomography. *Ophthalmology* 2007;114(5):881-889
- 杨培增,李绍珍,郑永欣. 葡萄膜炎. 北京:人民卫生出版社. 2004:173-174
- Negi AK, Browning AC, Vernon SA. Single perioperative triamcinolone injection versus standard postoperative steroid drops after uneventful phacoemulsification surgery; randomized controlled trial. *J Cataract Refract Surg* 2006; 32(3):468-474
- Karalezli A, Borazan M, Akova YA. Intracameral triamcinolone acetonide to control postoperative inflammation following cataract surgery with phacoemulsification. *Acta Ophthalmol* 2008;86(2):183-187
- Gills JP, Gills P. Effect of intracameral triamcinolone to control inflammation following cataract surgery. *J Cataract Refract Surg* 2005;31(8):1670-1671
- Cleary CA, Lanigan B, O'Keeffe M. Intracameral triamcinolone acetonide after pediatric cataract surgery. *J Cataract Refract Surg* 2010; 36(10):1676-1681
- Moshfeghi AA, Scott IU, Flynn HW Jr, et al. Pseudohypopyon after intravitreal triamcinolone acetonide injection for cystoid macular edema. *Am J Ophthalmol* 2004;138(3):489-492
- Roth DB, Chieh J, Spirm MJ, et al. Noninfectious endophthalmitis associated with intravitreal triamcinolone injection. *Arch Ophthalmol* 2003;121(9):1279-1282
- Gungor SG, Bulam B, Akman A, et al. Comparison of intracameral dexamethasone and intracameral triamcinolone acetonide injection at the end of phacoemulsification surgery. *Indian J Ophthalmol* 2014;62(8):861-864
- Karalezli A, Borazan M, Kucukerdonmez C, et al. Effect of intracameral triamcinolone acetonide on postoperative intraocular pressure after cataract surgery. *Eye* 2010;24(4):619-623
- Ventura MC, Ventura BV, Ventura CV, et al. Congenital cataract surgery with intracameral triamcinolone: pre- and postoperative central corneal thickness and intraocular pressure. *J AAPOS* 2012;16(5):441-444
- Bartlett JD, Woolley TW, Adams CM. Identification of high intraocular pressure responders to topical ophthalmic corticosteroids. *J Ocul Pharmacol* 1993;9(1):35-45