

# 玻璃体切除联合内界膜剥离术治疗高度近视黄斑裂孔的疗效

邓春梅, 艾明, 江双红, 郑文敏

作者单位: (430060) 中国湖北省武汉市, 武汉大学人民医院眼科中心

作者简介: 邓春梅, 在读硕士研究生, 研究方向: 眼底病。

通讯作者: 艾明, 博士, 教授, 主任, 硕士研究生导师, 研究方向: 眼底病. dcmsd@163.com

收稿日期: 2015-04-08 修回日期: 2015-07-20

## Vitrectomy with internal limiting membrane peeling for macular hole in high myopia eyes

Chun-Mei Deng, Ming Ai, Shuang-Hong Jiang, Wen-Min Zheng

Department of Ophthalmology, Renmin Hospital of Wuhan University, Wuhan 430060, Hubei Province, China

Correspondence to: Ming Ai. Department of Ophthalmology, Renmin Hospital of Wuhan University, Wuhan 430060, Hubei Province, China. dcmsd@163.com

Received: 2015-04-08 Accepted: 2015-07-20

### Abstract

• AIM: To compare the clinical effects between pars plana vitrectomy (PPV) and PPV with internal limiting membrane peeling (ILMP) for macular hole in high myopia eyes.

• METHODS: The clinical data of 33 high myopia with macular hole patients (36 eyes) with or without retinal detachment caused by macular hole were retrospectively analyzed. The patients were divided into two groups according to different operation methods: 15 eyes in group I had undergone PPV; 21 eyes in group II had undergone PPV with ILMPP peeling. According to different conditions of patients, different auxiliary methods were accepted, such as silicone oil tamponade, C<sub>3</sub>F<sub>8</sub> tamponade, photocoagulation, condensation, etc. The follow-up period was 3 ~ 12mo. Best corrected visual acuity (BCVA), macular hole closure rate and retinal reattachment rate were continuous checked after operation. Then we evaluated the outcome in the two groups by statistical analysis.

• RESULTS: The postoperative mean BCVA increased by 0.167 in group I and 0.456 in group II than preoperative, the difference was significant ( $t = 2.46, 6.753; P = 0.027, 0.000$ ). And the difference of BCVA improvement was

significant between those two groups ( $t = -2.943, P = 0.006$ ). The macular hole closed in 7 eyes (46.67%) in group I, and 18 eyes (85.71%) in group II; The difference was significant between those two groups ( $\chi^2 = 6.287, P = 0.025$ ). Retinal reattachment was found in 11 eyes (91.67%) in group I and 19 eyes (94.73%) in group II. The difference was not significant between the two groups ( $\chi^2 = 0.856, P = 0.418$ ).

• CONCLUSION: PPV with ILMPP peeling for macular hole in high myopia eyes can obviously improve closure of macular hole and postoperative visual acuity. But the difference of retinal reattachment rate was not significant between peeling and unpeeling of ILMP.

• KEYWORDS: high myopia; macular hole; pars plana vitrectomy; internal limiting membrane peeling; clinical effects

Citation: Deng CM, Ai M, Jiang SH, et al. Vitrectomy with internal limiting membrane peeling for macular hole in high myopia eyes. *Guoji Yanke Zazhi (Int Eye Sci)* 2015;15(8):1398-1401

### 摘要

目的: 比较经睫状体平坦部玻璃体切除术 (pars plana vitrectomy, PPV) 与 PPV 联合内界膜剥离术 (internal limiting membrane peeling, ILMP) 治疗高度近视黄斑裂孔的临床效果。

方法: 回顾性分析高度近视黄斑裂孔患者 (伴或不伴黄斑裂孔性视网膜脱离) 33 例 36 眼的病例资料。根据手术方式不同, 分为 I 组和 II 组。I 组 15 眼行玻璃体切除术 (不剥离内界膜); II 组 21 眼行玻璃体切除联合内界膜剥离术, 术中根据患者病情不同, 给予不同的辅助方式, 如行硅油填充、C<sub>3</sub>F<sub>8</sub> 填充、光凝、冷凝等。术后随访 3 ~ 12mo, 以术后最佳矫正视力 (best corrected visual acuity, BCVA)、裂孔闭合及视网膜复位情况作为疗效观察指标, 并将两组数据进行统计学分析。

结果: I 组 15 眼术后最佳矫正视力 (LogMAR) 较术前平均提高 0.167, 差异有统计学意义 ( $t = 2.46, P = 0.027$ ); II 组术后最佳矫正视力 (LogMAR) 较术前平均提高 0.456, 差异有统计学意义 ( $t = 6.753, P = 0.000$ ); 两组间术后视力提高程度比较, 差异有统计学意义 ( $t = -2.943, P = 0.006$ )。I 组患者黄斑裂孔闭合率 46.67%; II 组患者黄斑裂孔闭合率 85.71%; 比较两组术后裂孔闭合率, 差异有统计学意义 ( $\chi^2 = 6.287, P = 0.025$ )。I 组视网膜最终复位率 91.67%。II 组视网膜最终复位率 94.73%, 比较

两组患者视网膜复位情况,差异无统计学意义( $\chi^2 = 0.856, P=0.418$ )。

**结论:**玻璃体切除联合内界膜剥离术可以显著提高高度近视黄斑裂孔的闭合率和术后视力,但对于视网膜的复位率较不剥膜者无明显区别。

**关键词:**高度近视;黄斑裂孔;玻璃体切除术;内界膜剥离术;临床疗效

DOI:10.3980/j.issn.1672-5123.2015.8.24

**引用:**邓春梅,艾明,江双红,等.玻璃体切除联合内界膜剥离术治疗高度近视黄斑裂孔的疗效.国际眼科杂志 2015;15(8):1398-1401

## 0 引言

黄斑裂孔是高度近视常见的并发症<sup>[1]</sup>,然而对于高度近视的患者黄斑裂孔一旦发生极易导致视网膜脱离<sup>[2]</sup>,因此及时关闭裂孔是控制病情发展的关键。近年来研究发现<sup>[3]</sup>,高度近视黄斑裂孔的形成主要是由裂孔周围组织切线方向的牵拉引起的,而内界膜剥离可以有效解除切线方向对裂孔的牵拉,促进黄斑裂孔的愈合。然而,有学者认为,高度近视多数伴随后巩膜葡萄肿或脉络膜视网膜萎缩,术中剥离内界膜难度大<sup>[4]</sup>,且容易造成视网膜神经上皮层进一步损伤以及黄斑裂孔增大等,不利于视功能的恢复。但内界膜剥离与否对高度近视黄斑裂孔的术后疗效缺乏大量临床观察。本文通过对一组高度近视黄斑裂孔患者进行玻璃体切除术和玻璃体切除联合内界膜剥离两种手术方式的术后疗效进行比较,了解对高度近视黄斑裂孔患者进行内界膜剥离的必要性。

## 1 对象和方法

**1.1 对象** 选取 2012-01/2014-03 在武汉大学人民医院眼科中心就诊的高度近视黄斑裂孔患者 33 例 36 眼纳入研究。纳入标准:(1)有高度近视病史,且综合验光度数  $\geq -6.0\text{DS}$ ;(2)经 OCT 检查,证实有黄斑裂孔;(3)随访 3mo 以上。排除标准:(1)既往行玻璃体视网膜手术的患者;(2)存在其他可导致视力下降、视物变形的病变,如糖尿病视网膜病变、年龄相关性黄斑变性、外伤性黄斑裂孔等;(3)其他原因引起的视网膜脱离。

**1.2 方法** 所有患者术前均行视力、眼内压、裂隙灯、间接眼底镜、综合验光、OCT 和 B 超检查,所采用的设备包括视力(国际标准视力表)、眼内压(日本佳能全自动非接触眼压计 TX-10)、裂隙灯(日本拓普康裂隙灯 SL-D)、间接眼底镜(英国 Keeler 双目间接眼底镜)、综合验光(日本佳能全自动电脑验光机 R-30)、OCT(德国 ZEISS 光学相干断层扫描仪 HD 4000)、B 超(天津索维 SW-2100 眼科 A/B 超声诊断仪)。根据所采用手术方式的不同将患者分为 I 组和 II 组, I 组采用玻璃体切除术(不剥离内界膜); II 组采用玻璃体切除联合内界膜剥离术。 I 组 14 例 15 眼,其中男 4 例 5 眼,女 10 例 10 眼,年龄为  $57.33 \pm 7.64$  岁,病程为  $10.40 \pm 7.59\text{mo}$ ;最佳矫正视力(best corrected visual acuity, BCVA) LogMAR 为  $1.15 \pm 0.50$ ;眼压为  $14.45 \pm 3.72\text{mmHg}$ ;OCT 检查黄斑裂孔直径为  $329.47 \pm 146.69\mu\text{m}$ ;B 超

示存在后巩膜葡萄肿者 10 例 10 眼;存在黄斑裂孔性视网膜脱离者 12 例 12 眼。 II 组 19 例 21 眼,其中男 6 例 6 眼,女 13 例 15 眼;年龄为  $56.38 \pm 8.59$  岁,病程为  $9.62 \pm 8.46\text{mo}$ ;BCVA(LogMAR)为  $1.28 \pm 0.41$ ;眼压为  $15.19 \pm 5.59\text{mmHg}$ ;OCT 检查黄斑裂孔直径为  $312.48 \pm 164.14\mu\text{m}$ ;B 超示存在后巩膜葡萄肿者 17 例 17 眼;存在黄斑裂孔性视网膜脱离者 19 例 19 眼。所有患者知情并签署手术同意书后行手术治疗,所有手术均由一位经验丰富的医生进行。术中根据患者晶状体混浊程度, I 组和 II 组分别 3 眼和 8 眼行白内障超声乳化手术,分别占本组患眼的 20.0% 和 38.1%;两组中联合白内障超声乳化术者之间比较,差异无统计学意义( $P>0.05$ )。行白内障超声乳化者均于术后 3mo 根据矫正视力情况决定是否行人工晶状体植入。所有的患者均行 23G 玻璃体切除术,切除玻璃体及后皮质,解除对视网膜后极部特别是黄斑区的牵拉;其中 I 组不行内界膜剥离,根据患者视网膜情况选择  $\text{C}_3\text{F}_8$  或硅油填充; II 组抽取重磅亮蓝 0.01mL 注入眼内,将黄斑附近约 2PD 大小的内界膜染色 15s 后,行内界膜剥离,气液交换后行  $\text{C}_3\text{F}_8$  或硅油玻璃体腔填充。术后全身及局部应用抗感染、抗炎、止血药物,保持俯卧位 3~4wk。手术后随访时间为 1wk;1,2,3,6mo 等。采用与术前相同的方法和设备,观察 BCVA,眼内压、裂孔闭合情况、OCT, B 超,综合验光等检查。 I 组、II 组平均随访时间分别为 9.5,12.8mo。

统计学分析:采用 SPSS 19.0 统计学软件进行统计学分析处理。术前基本情况比较采用独立样本  $t$  检验及 Fisher 确切概率法;手术前后视力(LogMAR)采用配对  $t$  检验;裂孔闭合率及视网膜复位率比较用 Fisher 确切概率法;手术前后最佳矫正视力(BCVA)比较采用 Pearson 相关系数的假设检验。 $P<0.05$  为差异有统计学意义。

## 2 结果

**2.1 术前基本情况比较** 对术前 I 组和 II 组患者年龄、病程、BCVA,眼压、黄斑裂孔直径、后巩膜葡萄肿、黄斑裂孔性视网膜脱离等情况进行统计分析,差异均无统计学意义( $P>0.05$ ,表 1)。

**2.2 手术前后视力比较** 手术后 3mo 随访时视力基本稳定。 I 组稳定后的最佳矫正视力(LogMAR)平均 0.901,较术前平均提高 0.167,差异无统计学意义( $t = -0.69, P = 0.502$ ); II 组稳定后最佳矫正视力(LogMAR)平均 0.82,较术前平均提高 0.456,差异有统计学意义( $t = 4.068, P = 0.001$ )。两组患者术后 BCVA 与术前 BCVA 呈正相关关系(图 1)。

**2.3 术后裂孔闭合率** I 组 15 眼中,术后 3mo 时 OCT 检查示裂孔闭合 7 眼,占 I 组的 46.67%(图 2)。 II 组 21 眼,术后 3mo 时 OCT 检查示裂孔闭合者 18 眼,占 II 组的 85.71%(图 3)。两组中黄斑裂孔复发的 11 眼中,有 10 眼存在后巩膜葡萄肿。 I、II 两组 36 眼患眼中,裂孔闭合 25 眼,占总眼数的 69.44%;伴后巩膜葡萄肿 27 眼中,裂孔闭合 17 眼,占 62.96%。 Fisher 确切概率法对两组术后裂孔闭合率进行比较,差异有统计学意义( $P<0.05$ )。

**2.4 视网膜复位率** 根据术中患者的黄斑裂孔大小及视

表1 两组高度近视黄斑裂孔患者临床特点

术前检查	I组(15眼)	II组(21眼)	t	P
年龄( $\bar{x}\pm s$ ,岁)	57.33±7.64	53.90±8.35	1.257	0.217
病程( $\bar{x}\pm s$ ,mo)	10.40±7.59	10.1±8.73	0.109	0.914
BCVA( $\bar{x}\pm s$ ,LogMAR)	1.07±0.41	1.20±0.34	-1.038	0.306
眼压( $\bar{x}\pm s$ ,mmHg)	14.45±3.72	14.52±3.39	-0.59	0.953
黄斑裂孔直径( $\bar{x}\pm s$ , $\mu\text{m}$ )	329.47±146.69	334.57±154.87	-0.1	0.921
后巩膜葡萄肿(眼)	10	17		0.443
黄斑裂孔性视网膜脱离(眼)	12	19		0.630

注:年龄、病程、BCVA,眼压、黄斑裂孔直径均采用独立样本t检验;后巩膜葡萄肿、黄斑裂孔性视网膜脱离情况采用Fisher确切概率法检验。

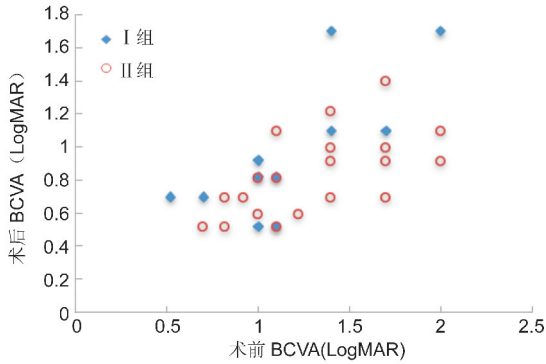


图1 两组患者术前与术后BCVA的散点图。

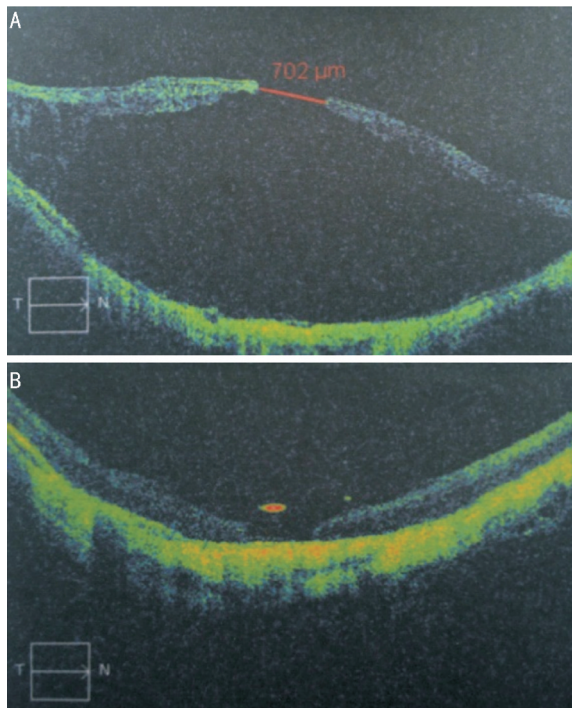


图2 I组中某高度近视黄斑裂孔伴视网膜脱离患者手术前后OCT情况 A:术前黄斑裂孔及视网膜脱离情况;B:术后1mo裂孔闭合情况,图示裂孔处视网膜神经上皮层部分修复。

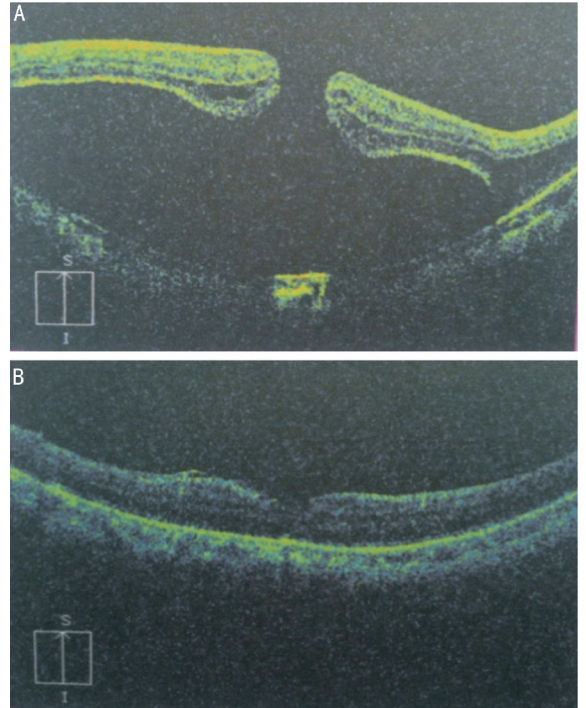


图3 II组中某高度近视黄斑裂孔伴视网膜脱离患者手术前后OCT情况 A:术前黄斑裂孔及视网膜脱离情况;B:术后1mo裂孔闭合情况,图示裂孔闭合良好,裂孔处视网膜神经上皮层修复。

网膜脱离的情况给予不同的辅助处理方案。黄斑裂孔较大并存在视网膜脱离者,术中填充硅油,必要时进行激光凝或冷凝。无视网膜脱离者,术中均行C<sub>3</sub>F<sub>8</sub>填充。I组15眼中存在黄斑裂孔性视网膜脱离12眼,术中均给予硅油填充,术后1~3mo复查,视网膜均贴附良好,3~6mo行硅油取出术,术后发生孔源性视网膜脱离者3例3眼,

其裂孔位于周边视网膜变性区,再次行PPV+硅油填充术,最终视网膜复位11眼(91.67%)。II组21眼中存在黄斑裂孔性视网膜脱离19眼,视网膜脱离复发2眼,再次行行PPV+硅油填充术,最终视网膜复位18眼(94.73%)。Fisher确切概率法比较两组患者视网膜复位情况,差异无统计学意义(P>0.05)。

### 3 讨论

高度近视黄斑裂孔发生的原因很多,但是确切的发病机制尚不明确。最初有学者认为,由于多数高度近视黄斑裂孔患者眼轴较长,且存在后巩膜葡萄肿,玻璃体前后方向的牵拉是导致裂孔及视网膜脱离的重要原因<sup>[5,6]</sup>,在此基础上Convers等<sup>[5]</sup>首次报道了PPV联合注气术治疗高度近视黄斑裂孔(伴或不伴视网膜脱离),然而其疗效并不理想。

高度近视黄斑裂孔与特发性黄斑裂孔(idiopathic macular hole,IMH)类似<sup>[7]</sup>。高度近视患者视网膜呈病理

性改变,玻璃体液化与玻璃体后脱离对视网膜尤其是黄斑中心凹处的牵拉容易导致裂孔的形成,裂孔形成后周围胶质细胞分泌过多的炎性介质促进胶原纤维的形成,进而对裂孔产生切线方向的牵拉,导致裂孔的扩大<sup>[8,9]</sup>,内界膜剥除可以解除裂孔切线方向的牵拉,促进裂孔闭合<sup>[3]</sup>。PPV 联合内界膜剥除已广泛用于高度近视黄斑裂孔的患者<sup>[10-12]</sup>。本研究发现 PPV 未联合内界膜剥除的患者,术后裂孔闭合率低,且裂孔有扩大的趋势,而 PPV 联合内界膜剥除者,裂孔的闭合率明显提高,推测可能与内界膜剥除解除了周围纤维组织对黄斑裂孔的牵拉,抑或内界膜剥除本身刺激了视网膜色素上皮的增殖,促进裂孔闭合。

以往观察显示,PPV 联合内界膜剥除及眼内充填术治疗高度近视黄斑裂孔的闭合率为 10% ~ 91.7%<sup>[13,14]</sup>,本文黄斑裂孔的闭合率为 85.71%,其闭合率差异的存在可能与临床报道的样本量小有关,及高度近视者眼轴过长<sup>[15]</sup>等因素有关,由于本文是回顾性研究,病例资料中对患者术前眼轴长度记录不详,故未能分析眼轴等因素对黄斑裂孔闭合率及视网膜复位率的影响。

在手术过程中,我们还发现伴有后巩膜脱离及严重脉络膜视网膜萎缩的高度近视黄斑裂孔者,黄斑裂孔的闭合率低,且手术难度大,即便使用染色剂,分离内界膜的难度也很大,对伴有视网膜脱离患者,剥离内界膜的过程中很容易造成黄斑裂孔的扩大。但如果手术由经验丰富的医生仔细操作,避免上述不良事件的发生,剥离内界膜不仅可以减轻裂孔周围组织的牵拉,也可以很大程度上降低视网膜的顺应性,促进视网膜脱离的复位。

#### 参考文献

- 1 Kobayashi H, Kobayashi K, Okinami S. Macular hole and myopic refraction. *Br J Ophthalmol* 2002;86(11):1269-1273
- 2 Akiba J, Konno S, Yoshida A. Retinal detachment associated with a macular hole in severely myopic eyes. *Am J Ophthalmol* 1999;128(5):654-655
- 3 Mester V, Kuhn F. Internal limiting membrane removal in the

- management of full-thickness macular holes. *Am J Ophthalmol* 2000;129(6):769-777
- 4 Li KK. Double peel using triamcinolone acetonide and trypan blue in the management of myopic macular hole with retinal detachment: a case-control study. *Clin Exp Ophthalmol* 2010;38(7):664-668
- 5 Gonvers M, Machemer R. A new approach to treating retinal detachment with macular hole. *Am J Ophthalmol* 1982;94(4):468-472
- 6 Margherio RR, Schepens CL. Macular breaks. 2. Management. *Am J Ophthalmol* 1972;74(2):233-240
- 7 Oshima Y, Ikuno Y, Motokura M, et al. Complete epiretinal membrane separation in highly myopic eyes with retinal detachment resulting from a macular hole. *Am J Ophthalmol* 1998;126(5):669-676
- 8 Gass J. Reappraisal of biomicroscopic classification of stages of development of a macular hole. *Am J Ophthalmol* 1995;119(6):752-759
- 9 Yooh H, Brooks HL Jr, Capone A Jr, et al. Ultrastructural features of tissue removed during idiopathic macular hole surgery. *Am J Ophthalmol* 1996;122(1):67-75
- 10 Kwok A, Lai T. Internal limiting membrane removal in macular hole surgery for severely myopic eyes: a case-control study. *Br J Ophthalmol* 2003;87(7):885-889
- 11 Kadonosono K, Yazama F, Itoh N, et al. Treatment of retinal detachment resulting from myopic macular hole with internal limiting membrane removal. *Am J Ophthalmol* 2001;131(2):203-207
- 12 Kusaka S, Hayashi N, Ohji M, et al. Indocyanine green facilitates removal of epiretinal and internal limiting membranes in myopic eyes with retinal detachment. *Am J Ophthalmol* 2001;131(3):388-390
- 13 Lavers H, Zambarakji H. Management of macular hole retinal detachment and macular retinoschisis secondary to pathological myopia: a national survey of UK practice patterns. *Eye(Lond)* 2013;27(11):1324
- 14 刘哲丽,孙鹏,张含,等. 视网膜内界膜剥离手术治疗高度近视黄斑裂孔视网膜脱离的疗效观察. *中华眼底病杂志* 2009;25(5):337-340
- 15 Nakanishi H, Kuriyama S, Saito I, et al. Prognostic factor analysis in pars plana vitrectomy for retinal detachment attributable to macular hole in high myopia: a multicenter study. *Am J Ophthalmol* 2008;146(2):198-204