

高度近视眼底形态学与视力关系的研究

刘艳芳¹, 刘维锋²

基金项目: 南昌市科技局项目 (No. 201237-7); 赣州市科技局项目 (No. 201319-38)

作者单位:¹(341000) 中国江西省赣州市, 赣南医学院第一附属医院眼科;²(330000) 中国江西省南昌市, 南昌大学第三附属医院眼科

作者简介: 刘艳芳, 女, 毕业于江西中医学院, 学士, 主治医师, 研究方向: 眼底病。

通讯作者: 刘维锋, 男, 毕业于重庆医科大学, 硕士, 副主任医师, 研究方向: 眼底病。18970040725@163.com

收稿日期: 2015-04-04 修回日期: 2015-07-15

Relationship between visual function and morphological changes of the high myopia fundus

Yan-Fang Liu¹, Wei-Feng Liu²

Foundation items: Nanchang Science and Technology Support Program (No. 201237-7); Ganzhou Science and Technology Support Program (No. 201319-38)

¹Department of Ophthalmology, the First Hospital Affiliated to Gannan Medical University, Ganzhou 341000, Jiangxi Province, China; ²Department of Ophthalmology, the Third Hospital Affiliated to Nanchang University, Nanchang 330000, Jiangxi Province, China

Correspondence to: Wei - Feng Liu. Department of Ophthalmology, the Third Hospital Affiliated to Nanchang University, Nanchang 330000, Jiangxi Province, China. 18970040725@163.com

Received: 2015-04-04 Accepted: 2015-07-15

Abstract

• **AIM:** To evaluate the morphological changes of peripapillary atrophy (PPA) and retinal thickness (RT) in high myopia under different best corrected visual acuity (BCVA).

• **METHODS:** A retrospective review of medical records in 55 high myopia patients (104 eyes) was carried out, whose spherical equivalent (SE) refractive errors ranged from -6 ~ -27D. Groups A, B and C were divided according to different BCVA. The parameters including optic disc (OD) size, PPA size, the biggest width of OD along the horizontal axis, the biggest width of PPA along the horizontal axis, the size of the peripapillary chorioretinal atrophy (PCA), the average 6mm center retinal thickness (ACRT), the center retinal thickness (CRT), the total 6mm center retinal volume (TCRV)

were evaluated. All the data were analyzed respectively by one-way ANOVA with edition SPSS 13.0.

• **RESULTS:** There were significant differences among three groups on PPA size (8.29 ± 4.82 , 4.31 ± 3.05 , $2.49 \pm 2.60 \text{mm}^2$ in groups A, B and C, respectively), PPA width (1.88 ± 0.83 , 1.31 ± 0.66 , $0.86 \pm 0.61 \text{mm}$ in groups A, B and C, respectively) (all $P < 0.01$). The PCA size was increased significantly in group A ($4.26 \pm 4.27 \text{mm}^2$) than other groups (group B: $1.23 \pm 1.74 \text{mm}^2$, group C: $0.62 \pm 1.53 \text{mm}^2$) ($F = 19.58$, $P < 0.01$). The OD size and width had no significant differences among three groups ($F = 1.1$, $P = 0.33$; $F = 0.44$, $P = 0.64$). ACRT and TCRV reduced significantly in group A (ACRT: $211.34 \pm 118.32 \mu\text{m}$; TCRV: $6.09 \pm 3.65 \text{mm}^3$) than in other groups ($F = 4.28$, $P = 0.01$; $F = 3.35$, $P = 0.03$), but no significant difference between groups B and C. CRT was not changed in three groups ($F = 2.23$, $P = 0.11$).

• **CONCLUSION:** PCA increase, ACRT and TCRV decrease assist to evaluate visual function in high myopia. PPA increase indicates the myopia progress.

• **KEYWORDS:** high myopia; peripapillary atrophy; peripapillary chorioretinal atrophy; retina; visual function

Citation: Liu YF, Liu WF. Relationship between visual function and morphological changes of the high myopia fundus. *Guoji Yanke Zazhi (Int Eye Sci)* 2015;15(8):1409-1412

摘要

目的: 探讨高度近视眼视功能与近视弧和视网膜厚度形态改变的关系。

方法: 回顾性分析等效球镜 -6 ~ -27D 的高度近视 55 例 104 眼, 按最佳矫正视力分为 A、B、C 组, 对视盘面积、近视弧面积、最大水平视盘长度、最大水平近视弧长度、脉络膜萎缩弧面积、6mm 平均中央视网膜厚度、视网膜中央厚度、6mm 视网膜体积进行分析, 采用 SPSS 13.0 单因素方差分析进行统计。

结果: A、B、C 三组近视弧面积分别是 8.29 ± 4.82 , 4.31 ± 3.05 , $2.49 \pm 2.60 \text{mm}^2$; 近视弧宽度分别是 1.88 ± 0.83 , 1.31 ± 0.66 , $0.86 \pm 0.61 \text{mm}$, 三组比较差异均有统计学意义 ($P < 0.01$)。A、B、C 三组脉络膜萎缩弧面积分别是 4.26 ± 4.27 , 1.23 ± 1.74 , $0.62 \pm 1.53 \text{mm}^2$, 差异有统计学意义 ($F = 19.58$, $P < 0.01$)。A、B、C 三组视盘面积、视盘水平长度比较差异无统计学意义 ($F = 1.1$, $P = 0.33$; $F = 0.44$, $P = 0.64$)。A 组 6mm 平均视网膜厚度、6mm 视网膜体积较 B、C 组薄, 差异有统计学意义 ($F = 4.28$, $P = 0.01$; $F = 3.35$,

$P=0.03$),但B,C组之间差异无统计学意义。A,B,C三组视网膜中心厚度之间差异无统计学意义。

结论:脉络膜萎缩弧、6mm平均视网膜厚度、6mm视网膜体积可以帮助评估高度近视视功能的改变,近视弧扩大提示高度近视进展。

关键词:高度近视;近视弧;脉络膜萎缩弧;视网膜;视功能

DOI:10.3980/j.issn.1672-5123.2015.8.27

引用:刘艳芳,刘维锋.高度近视眼底形态学与视力关系的研究.国际眼科杂志2015;15(8):1409-1412

0 引言

近视弧、脉络膜萎缩弧、后巩膜葡萄肿被认为是高度近视眼的特征改变^[1-3]。众所周知,后巩膜葡萄肿明显影响高度近视的视功能^[4],巩膜胶原纤维数量、排列、种类被认为是决定病理性近视巩膜机械强度和扩张的因素^[5],高度近视眼巩膜的生物力学显示不同个体、同一个体不同眼具有不同后巩膜葡萄肿形态的改变,难以对其进行归类分析^[6]。而近视弧和脉络膜萎缩弧形态很容易观察和评估。而在高度近视眼,视功能下降具有较高的发生率。因此探讨近视弧、脉络膜萎缩弧形态、视网膜形态与视功能的关系成为具有临床实际意义的问题。

1 对象和方法

1.1 对象 回顾性分析2008-05/2013-08南昌大学第三附属医院屈光度 $>-6.00D$ 的高度近视55例104眼,年龄8~48岁,-6~27DS,眼轴25.56~35.34mm。排除非近视引起的视网膜疾病、白内障、弱视对入选病例裸眼视力、最佳矫正视力、等效球镜、眼轴、光学相干断层扫描图像和眼底图像进行分析。根据最佳矫正视力分组:A组:低视力组($<0.5\text{LogMAR}$)23眼;B组:异常视力组($<0.1\text{LogMAR} \sim 0.5\text{LogMAR}$)28眼;C组:正常视力组($\text{BCVA} \geq 0.1\text{LogMAR}$)53眼。

1.2 方法 眼轴:IOL Master测量5次取平均值作为分析值。OCT图像获取:3D-OCT采用6mm×6mm扫描模式,获取6mm平均视网膜厚度、中央视网膜厚度、6mm视网膜体积(图1)。眼底形态分析:采用OCT自带软件分析图像面积和长度。图2示近视弧总面积,图3示水平总长度,近视弧面积=近视弧总面积-视盘面积,近视弧水平长度=水平总长度-视盘水平长度;图4示脉络膜萎缩弧面积,相当于眼底近视弧内白色面积。

统计学分析:采用SPSS 13.0统计软件,计量资料以 $\bar{x} \pm s$ 表示,采用单因素方差分析进行多组间的比较,进一步两两比较采用LSD- t 检验。 $P < 0.05$ 为差异有统计学意义。

2 结果

2.1 三组年龄和等效球镜及眼轴分布 随着矫正视力下降,年龄、等效球镜、眼轴数值增加。和C组年龄比较,A,B两组差异有统计学意义($P < 0.05$),但A,B组之间差异无统计学意义。在等效球镜、眼轴方面,三组之间差异有统计学意义($P < 0.05$,表1)。从平均年龄(24.25 ± 11.38 岁)每增加5岁左右,其平均等效球镜($-9.75 \pm 3.42D$)增加4D,眼轴($27.29 \pm 1.55\text{mm}$)增加2.5mm,其视力为正常的C组、异常的B组到低视力A组。

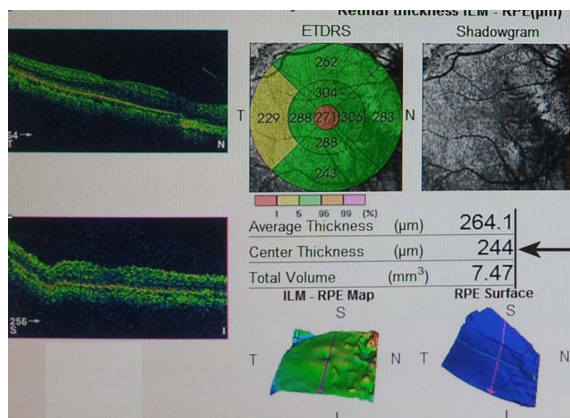


图1 视网膜形态(箭头示6mm平均视网膜厚度、中央视网膜厚度、6mm视网膜体积)。

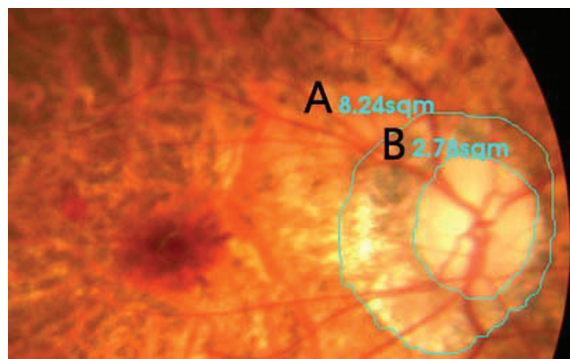


图2 视盘和近视弧面积(A示总近视弧面积;B示视盘面积)。

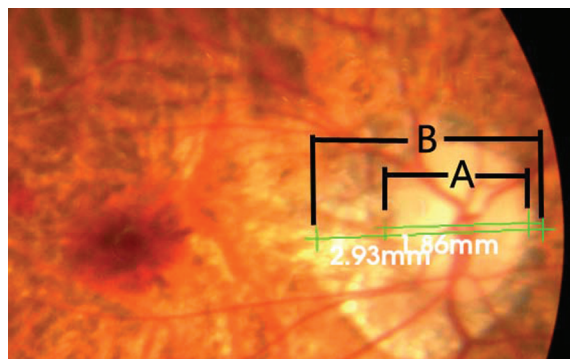


图3 视盘和近视弧水平长度(A示视盘水平长度;B示总近视弧水平长度)。

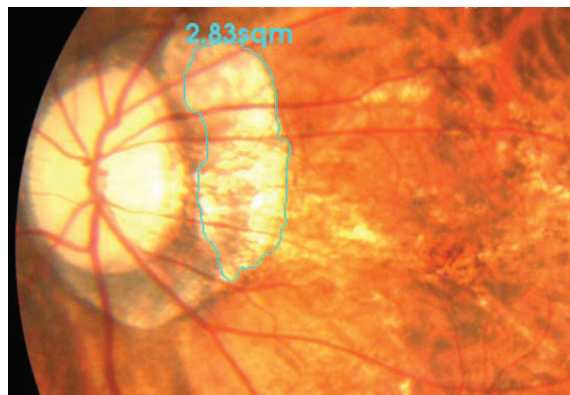


图4 脉络膜萎缩弧面积,相当于近视弧内白色面积。

2.2 三组近视弧形态的改变 A,B,C三组近视弧面积和近视弧水平长度之间比较,差异有统计学意义($P < 0.05$);脉络膜萎缩弧面积A组增加明显,差异有统计学意义($P < 0.05$);推测近视弧和脉络膜萎缩弧影响视功

表 1 低视力组和异常视力组及正常视力组年龄和等效球镜及眼轴分布

参数	低视力组(n=23)	异常视力组(n=28)	正常视力组(n=53)	F	P
最佳矫正视力(LogMAR)	0.88±0.18	0.30±0.14 ^a	0.02±0.04 ^{a,c}	410.00	0.00
年龄(岁)	35.86±8.69	30.78±13.29	24.25±11.38 ^{a,c}	10.06	0.00
等效球镜(D)	-17.86±5.71	-13.65±3.71 ^a	-9.75±3.42 ^{a,c}	37.40	0.00
眼轴(mm)	32.29±1.87	29.87±1.96 ^a	27.29±1.55 ^{a,c}	42.33	0.00

^aP<0.05 vs 低视力组; ^cP<0.05 vs 异常视力组。

表 2 低视力组和异常视力组及正常视力组近视弧形态改变

参数	低视力组	异常视力组	正常视力组	F	P
近视弧面积(mm ²)	8.29±4.82	4.31±3.05 ^a	2.49±2.60 ^{a,c}	28.04	0.00
近视弧水平长度(mm)	1.88±0.83	1.31±0.66 ^a	0.86±0.61 ^{a,c}	20.63	0.00
脉络膜萎缩弧面积(mm ²)	4.26±4.27	1.23±1.74 ^a	0.62±1.53 ^a	19.58	0.00
视盘面积(mm ²)	2.50±0.82	2.33±0.88	2.21±0.77	1.1	0.33
视盘水平长度(mm)	1.54±0.39	1.46±0.36	1.48±0.32	0.44	0.64

^aP<0.05 vs 低视力组; ^cP<0.05 vs 异常视力组。

表 3 低视力组和异常视力组及正常视力组视网膜厚度和体积变化

参数	低视力组	异常视力组	正常视力组	F	P
6mm 平均视网膜厚度(μm)	211.34±118.32	246.35±53.68	256.65±30.49	4.28	0.01
6mm 视网膜体积(mm ³)	6.09±3.65	6.91±1.50	7.28±0.77	3.35	0.03
中央视网膜厚度(μm)	182.80±114.93	199.32±96.19	222.27±55.08	2.23	0.11

能。A,B,C 三组视盘面积、视盘水平长度之间比较,差异无统计学意义;推测视盘形态不会影响视功能,见表 2。

2.3 A,B,C 组视网膜厚度和体积变化 A 组 6mm 平均视网膜厚度、视网膜体积较 B,C 组小,差异有统计学意义(P<0.05),但 B、C 组之间差异无统计学意义。而中央视网膜厚度三组之间比较差异无统计学意义,见表 3。

2.4 A,B,C 组参数分布 低视力组 A 组,平均年龄 35.86±8.69 岁、平均等效球镜 -17.86±5.71DS、平均近视弧面积是视盘面积的 3.31 倍、平均脉络膜萎缩弧面积是视盘面积的 1.7 倍,平均眼轴是 32.29±1.87mm,6mm 平均视网膜厚度和体积分别是 211.34±118.32μm,6.09±3.65mm³。正常矫正视力组 C 组:平均年龄 24.25±11.38 岁、平均等效球镜 -9.75±3.42DS、平均近视弧面积是视盘面积的 1.26 倍、平均脉络膜萎缩弧面积是视盘面积的 0.28 倍,平均眼轴是 27.29±1.55mm,6mm 平均视网膜厚度和体积分别是 256.65±30.49μm、7.28±0.77mm³。

3 讨论

临床上为了更好对高度近视进行随诊,应该对高度近视影响视功能的形态学改变的规律进行了解和掌握,并为其制定个性化随访方案。本研究从高度近视不同矫正视力组的年龄、眼轴、近视弧形态变化、后极部视网膜厚度变化来探讨高度近视视力下降后伴随的临床特征。随着最佳矫正视力下降,年龄、等效球镜、眼轴均呈现增加的趋势。平均年龄大约每增加 5a(从 24.25 岁,30.78 岁,35.86 岁),平均等效球镜就增加 4D,从 -9.75D, -13.65D 到 -17.86D;平均眼轴增加 2.5mm,从 27.29mm,29.87mm 到 32.29mm。因此我们认为年龄在 30.78 岁、等效球镜小于 -13.65D、平均眼轴小于 29.87mm 能保持较好的视功能。有些学者也得出类似的结论,尽管眼轴增长,年龄在 36 岁以下仍能保持较稳定的状态^[7,8]。本研究高度近视低视力组平均年龄为 35.86±8.69 岁,是否可以认为对于高度

近视眼,在 36 岁之前,临床医生更侧重关注视功能的矫正,而在 36 岁之后,我们更应该关注视功能的下降的影响因素。

本研究发现,在不同的视功能组别,视盘形态无改变,近视弧、脉络膜萎缩弧发生改变。随着最佳矫正视力下降,近视弧面积逐渐增大,脉络膜萎缩弧在一定的时期保持较稳定形态,而后则呈明显增加趋势。因此我们认为,近视弧改变提示近视的进展,而脉络膜萎缩弧的增加则意味着视功能的丢失。

研究表明,近视弧发展早于黄斑的改变^[9]。但研究并未得出近视弧和脉络膜萎缩弧面积多大为影响视功能的危险因素。本研究数据分析,对比正常视力组和低视力组,近视弧面积从 1.26 倍视盘面积到 3.31 倍视盘面积,脉络膜萎缩弧面积从 0.28 倍视盘面积到 1.7 倍视盘面积。这结果同另一研究结果类似,近视弧面积达到 5.85mm²,脉络膜萎缩弧面积达到 2mm² 或大于 0.28 倍近视弧面积,将可能引起视功能的改变,同时近视弧也是一个重要指标^[10]。

从视网膜形态改变看,发现中央视网膜厚度无改变,6mm 平均视网膜厚度、视网膜体积在 A,B 组能保持正常,但到 C 组则呈现明显下降,这和脉络膜萎缩弧改变具有对应性,似乎表明后巩膜葡萄肿引起 6mm 平均视网膜厚度、视网膜体积下降和脉络膜萎缩弧增加。因此,6mm 平均视网膜厚度、视网膜体积能帮助我们更好评估视功能。当我们观察到 6mm 平均视网膜厚度小于 211.34μm、视网膜体积小于 6.09mm³,我们应警惕视功能的损害。在 B、C 组矫正视力开始下降,而脉络膜萎缩弧、6mm 平均视网膜厚度、视网膜体积没有改变,这表明视功能开始丢失时,视网膜形态学仍未发生改变或者说处于能代偿的状态,未出现有统计学意义的改变。这可以认为视功能损害先于视网膜结构或微结构的改变。微结构的改变包括视网膜感

光细胞的密度和厚度改变,内外节层的形态改变^[11-14]。这种解剖微改变将导致视网膜功能的修复,最终导致视功能改变^[15]。从这点来说,我们更应该观察 OCT 图像上微结构的改变,可能将更好的了解高度近视视网膜形态和视功能关系。

总之,年龄、等效球镜、眼轴增加将伴随视功能下降。视盘、中央视网膜厚度并无变化。近视弧增大意味着近视加深,脉络膜萎缩弧增加,6mm 平均视网膜厚度、视网膜体积减少提示视功能丢失。

参考文献

- 1 Kasner O, Feuer W, Anderson D. Possibly reduced prevalence of peripapillary crescents in ocular hypertension. *Can J Ophthalmol* 1989; 24(5):211-215
- 2 Kobayashi K, Ohno-Matsui K, Kojima A, et al. Fundus characteristics of high myopia in children. *Jpn J Ophthalmol* 2005;49(4):306-311
- 3 Gaucher D, Erginay A, Leclaire-Collet A, et al. Domes shaped macula in eyes with myopic posterior staphyloma. *Am J Ophthalmol* 2008; 145(5):909-914
- 4 Pruett RC. Complications associated with posterior staphyloma. *Curr Opin Ophthalmol* 1998;9(3):16-22
- 5 Ohno-Matsui K, Akiba M, Modegi T, et al. Association between shape of sclera and myopic retinchoroidal lesions in patients with pathologic myopia. *Invest Ophthalmol Vis Sci* 2012;53(10):6046-6061
- 6 Nonaka A, Hangai M, Akagi T, et al. Biometric features of peripapillary atrophy beta in eyes with high myopia. *Invest Ophthalmol*

Vis Sci 2011;52(9):6706-6713

- 7 Nagaoka N, Ohno-Matsui K, Saka N, et al. Clinical characteristics of patients with congenital high myopia. *Jpn J Ophthalmol* 2011;55(1):7-10
- 8 Shih YF, Ho TC, Hsiao CK, et al. Long-term visual prognosis of infantile-onset high myopia. *Eye (Lond)* 2006;20(8):888-892
- 9 Samarawickrama C, Mitchell P, Tong L, et al. Myopia-related optic disc and retinal changes in adolescent children from Singapore. *Ophthalmology* 2011;118(10):2050-2057
- 10 刘维锋,石安娜,曾瑛,等.高度近视眼弧形斑形态与眼底病变关系的研究. *眼科新进展* 2011;31(9):842-846
- 11 Beresford JA, Crewther SG, Crewther DP. Anatomical correlates of experimentally induced myopia. *Aust NZ J Ophthalmol* 1998;26(suppl):584-587
- 12 Park S, Kim SH, Park TK, et al. Evaluation of structural and functional changes in non-pathologic myopic fundus using multifocal electroretinogram and optical coherence tomography. *Doc Ophthalmol* 2013;126(3):199-210
- 13 Moriyama M, Ohno-Matsui K, Shimada N, et al. Correlation between visual prognosis and fundus autofluorescence and optical coherence tomographic findings in highly myopic eyes with submacular hemorrhage and without choroidal neovascularization. *Retina* 2011;31(1):74-80
- 14 Crewther DP. The role of photoreceptors in the Control of refractive state. *Prog Retina Eye Res* 2000;19(4):421-457
- 15 Chui TYP, Yap MKH, Chan HHL. Retinal stretching limited peripheral visual acuity in myopia. *Vis Res* 2005;5(5):593-595

科技期刊对论文摘要的要求

根据有关规定,可以把摘要编写要求归纳成如下几点。

省略“我们”“作者”“本文”这样的主语。

简短精练,明确具体。简短,指篇幅短,一般要求 50~300 字(依摘要类型而定);精炼,指摘录出原文的精华,无多余的话;明确具体,指表意明白,不含糊,无空泛、笼统的词语,应有较多而有用的定性和定量的信息。

一般不要交代背景,更不要阐述一般性知识。

格式要规范,尽可能用规范术语,不用非共知共用的符号和术语。不得简单地重复题名中已有的信息,并切忌罗列段落标题来代替摘要。除了实在无变通办法可用以外,一般不出现插图、表格,以及参考文献序号,一般不用数学公式和化学结构式。不分段。

摘要一般置于作者及其工作单位以后,关键词之前。

摘自《科学技术期刊编辑教程》