

鼻咽癌放疗术后眼部并发症的临床分析

刘 茹, 邝国平, 谢丽莲, 田 涛, 彭婧利

基金项目: 郴州市第一人民医院院内课题资助(No. N2014-009)

作者单位: (423000) 中国湖南省郴州市第一人民医院眼科

作者简介: 刘茹, 毕业于中南大学湘雅医学院, 硕士, 副主任医师, 研究方向: 视网膜病。

通讯作者: 刘茹. ru19811029@126.com

收稿日期: 2015-04-11 修回日期: 2015-08-17

Clinical study on ocular complications subsequent to radiotherapy of nasopharyngeal carcinoma

Ru Liu, Guo-Ping Kuang, Li-Lian Xie, Tao Tian, Jing-Li Peng

Foundation item: Foundation from Chenzhou No. 1 People's Hospital(No. N2014-009)

Department of Ophthalmology, Chenzhou No. 1 People's Hospital, Chenzhou 423000, Hunan Province, China

Correspondence to: Ru Liu. Department of Ophthalmology, Chenzhou No. 1 People's Hospital, Chenzhou 423000, Hunan Province, China. ru19811029@126.com

Received: 2015-04-11 Accepted: 2015-08-17

Abstract

• **AIM:** To investigate the clinical features, characteristics of fundus fluorescein angiography (FFA) indocyanine green angiography (ICGA), risk factors, diagnostic methods and therapies of ocular complications subsequent to radiotherapy of nasopharyngeal carcinoma (NPC).

• **METHODS:** Thirty - three patients (63 eyes) with hypopsia subsequent to radiotherapy of NPC admitted to Chenzhou No. 1 People's Hospital from March 2007 to March 2012 were investigated retrospectively.

• **RESULTS:** All cases manifested as progressive, painless hypopsia in binocular or monocular. Fifty - six eyes received FFA and ICGA. Forty - eight eyes showed radiation retinopathy, including 2 eyes with central retinal artery occlusion, 3 eyes with central retinal vein occlusion, 2 eyes with retinal pigment epithelial changes, 1 eye with epiretinal membrane and the remaining 40 eyes appeared cotton woolspots at posterior pole and hemorrhage. Thirty-six eyes manifested as radiation optic neuropathy, of them, optic border of 27 was clear, and that of 9 eyes was unclear. Two eyes were typical macular choroidal neovascularization (CNV), 1 eye was choroidal metastasis, 4 eyes presented choroidal abnormal circulation, 2 eyes displayed anterior uveitis and 7 eyes manifested vitreous hemorrhage.

• **CONCLUSION:** Ocular complications subsequent to

radiotherapy of NPC are complicated and diverse, the most common damage is radiation retinopathy and radiation optic neuropathy, whereas the small number of them are characterized by macular CNV, arterio-venous obstruction and abnormal choroid.

• **KEYWORDS:** nasopharyngeal carcinoma; radiotherapy; ocular complication

Citation: Liu R, Kuang GP, Xie LL, *et al.* Clinical study on ocular complications subsequent to radiotherapy of nasopharyngeal carcinoma. *Guoji Yanke Zazhi(Int Eye Sci)* 2015;15(9):1671-1674

摘要

目的: 探讨鼻咽癌放疗术后眼部并发症的临床特点、荧光素及吲哚菁绿血管造影特征、影响因素及其诊治方法。

方法: 回顾性分析 2007-03/2012-03 我院眼科收治的因鼻咽癌放疗后视力下降的患者 33 例 63 眼的临床资料。

结果: 所有患者均以进行性、无痛性单眼或双眼视力下降为主要临床表现。放射性视网膜病变 48 眼, 其中视网膜中央动脉阻塞 2 眼, 视网膜中央静脉阻塞 3 眼, 色素上皮改变 2 眼, 黄斑前膜 1 眼, 其余 40 眼均出现后极部棉絮斑及出血。放射性视神经病变 36 眼, 其中视神经边界清晰 27 眼, 视神经边界不清 9 眼。黄斑区典型性脉络膜新生血管 2 眼, 脉络膜转移灶 1 眼, 脉络膜循环异常 4 眼, 前部葡萄膜炎 2 眼, 玻璃体积血 7 眼。

结论: 鼻咽癌放疗术后眼部并发症复杂多样, 最常见放射性视网膜病变和放射性视神经病变, 少数表现为黄斑部脉络膜新生血管、动静脉阻塞、脉络膜循环异常等。

关键词: 鼻咽癌; 放射治疗; 眼部并发症

DOI:10.3980/j.issn.1672-5123.2015.9.53

引用: 刘茹, 邝国平, 谢丽莲, 等. 鼻咽癌放疗术后眼部并发症的临床分析. 国际眼科杂志 2015;15(9):1671-1674

0 引言

鼻咽癌是发生于鼻咽部的恶性肿瘤, 我国的湖南、湖北、广西、福建等地多发。随着放射物理学的迅速发展以及放射治疗疗效的提高, 鼻咽癌患者的生存率得到明显提高, 但随之而来的眼部远期严重并发症也开始增多, 值得眼科医师关注。本文通过对鼻咽癌放疗术后出现眼部并发症的 33 例患者资料进行回顾分析, 对其临床特点、荧光造影特征、影响因素及诊治方法进行初步探讨。

1 对象和方法

1.1 对象 于 2007-03/2012-03 我院眼科收治的因鼻咽癌放疗后视力下降的患者 33 例 63 眼, 对其临床资料进行回顾分析。其中, 男 21 例 40 眼, 女 12 例 23 眼, 年龄 34 ~ 74 (平均 52.5±10.0) 岁, 年龄 ≤45 岁者 7 例, 45 岁 < 年龄

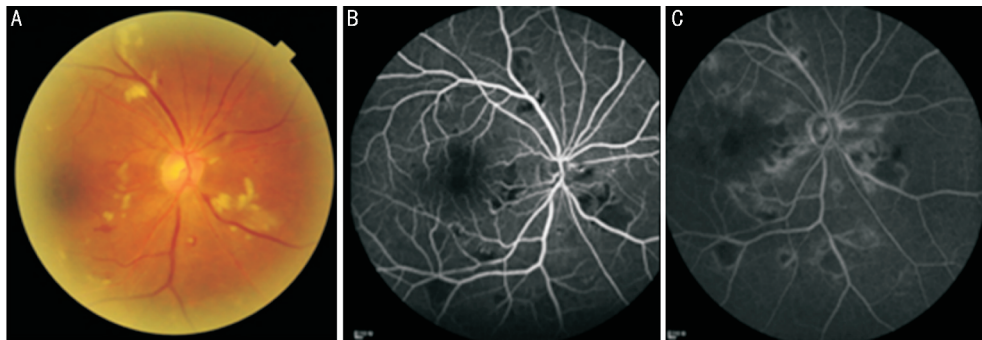


图1 67岁男性鼻咽癌患者 A:眼底彩照,放疗术后2a视网膜出现大量棉絮斑;B:造影早期;C:造影晚期。

≤55岁者14例,55岁<年龄≤65岁者8例,年龄>65岁者4例。单眼发病者3例3眼,双眼发病者30例60眼。所有患者均经病理检查确诊为鼻咽部低分化鳞癌或未分化癌。

1.2 方法 患者均接受钴60根治性常规分割放射治疗,照射野均设有双耳前野,鼻咽肿瘤放射总剂量65~78Gy。所有患者全身检查均排除高血压、糖尿病等全身性疾病。于放射治疗后12~48(平均24±2)mo,出现眼前黑影、视力下降和或视野变窄等眼部症状。所有患者常规检查远视力及矫正视力,裂隙灯显微镜检查眼前节,行眼底荧光素血管造影(fluorescein fundus angiography, FFA)检查,部分患者行吲哚菁绿血管造影,将眼底造影结果与眼底镜下所见进行对比分析,结合病史与视力改变情况探讨放疗后眼部并发症的复杂性。

2 结果

所有患者均以单眼或双眼进行性视力减退为主诉,对受累的63眼的眼部检查进行归类分析,可总结为以下改变。

2.1 眼部损害

2.1.1 视网膜的损害 有22例40眼出现后极部视网膜大量棉絮斑及散在出血(图1A),FFA表现为盘周及视网膜广泛性毛细血管闭塞(图1B),黄斑部毛细血管扩张(图1C)和或少量微血管瘤。造影晚期:黄斑部轻微渗漏;黄斑中心凹旁毛细血管闭塞(图2),闭塞范围明显大于眼底镜下棉絮斑范围。2例2眼视网膜动脉纤细呈白线状改变,FFA为造影早期视网膜动脉充盈明显延迟(图3)。3例3眼视网膜表面多量片状出血,FFA显示视网膜表面出血呈遮蔽荧光,中央静脉迂曲扩张,回流时间延迟,静脉血管末梢轻微扩张,造影晚期静脉血管荧光素渗漏(图4)。2例2眼仅表现为后极部数个玻璃膜疣,FFA示透见荧光斑点;1例1眼黄斑区呈金泊样反光,FFA显示拱环范围缩小。

2.1.2 视神经的损害 有15例20眼视乳头边界清晰,FFA早期:视乳头未见异常荧光,晚期:荧光素轻微渗漏或着染(图5);6例7眼视乳头颜色苍白,FFA显示视乳头整个造影期始终呈低荧光(图6);5例9眼视乳头边界不清,呈轻至中度水肿,视网膜可伴有出血及渗出,FFA早期:视乳头表面毛细血管扩张,荧光逐渐渗漏,晚期:视乳头弥漫性荧光渗漏(图7)。

2.1.3 脉络膜的损害 有2例2眼黄斑区弧形出血,下方可见渗出(图8A),黄斑区于造影早期可见片状出血性遮蔽荧光,随造影时间延长逐渐出现荧光渗漏(图8B);1例1眼脉络膜转移灶,鼻上方出现1肿块;4例4眼脉络膜低灌注。

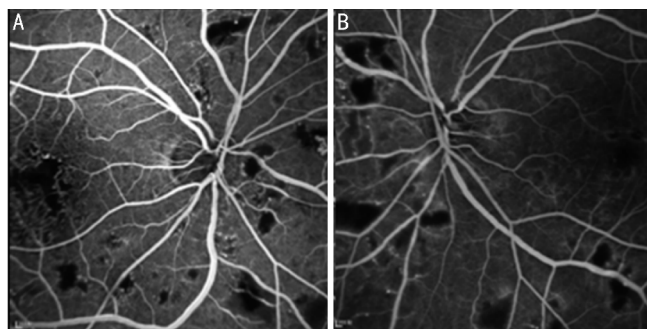


图2 47岁男性鼻咽癌患者,放疗术后1.5a,FFA双眼后极部视网膜大量无灌注区,黄斑拱环区缺血严重 A:右眼;B:左眼。

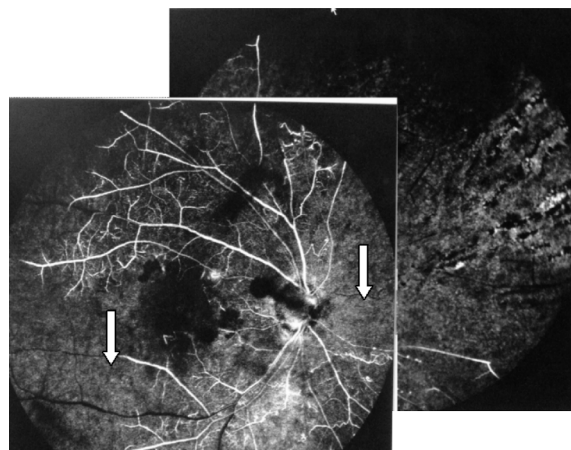


图3 58岁男性鼻咽癌患者,放疗术后4a右眼出现视网膜中央动脉阻塞,颞下分支动脉及鼻侧分支动脉充盈明显延迟(白色箭头所示),相应静脉回流延迟。

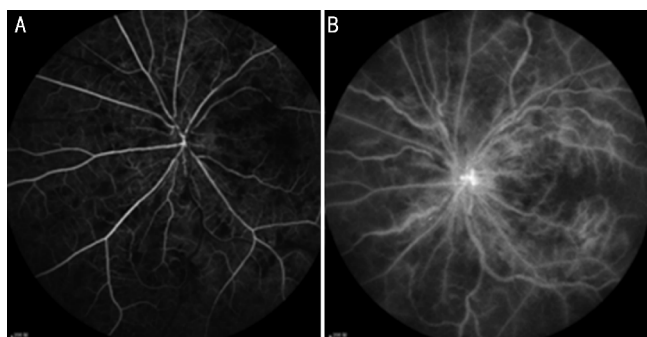


图4 34岁男性鼻咽癌患者,放疗术后2a左眼视网膜中央静脉阻塞 A:造影早期;B:造影晚期。

2.1.4 其他 有1例2眼表现为前部葡萄膜炎,睫状充血,角膜后数个色素性角膜后沉积物(keratic precipitate, KP),视网膜血管及视乳头未见荧光渗漏;5例7眼表现为玻璃体积血,眼底窥不入。

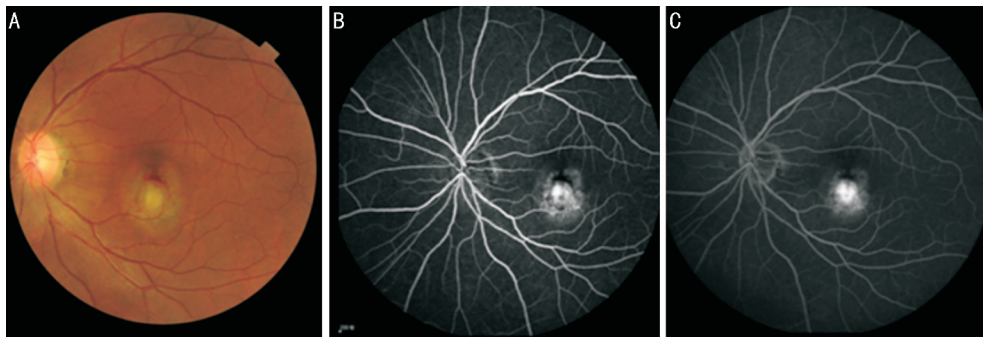


图5 54岁男性鼻咽癌患者,放疗术后3a左眼发生脉络膜新生血管 A:眼底彩照;B:造影早期;C:造影晚期。

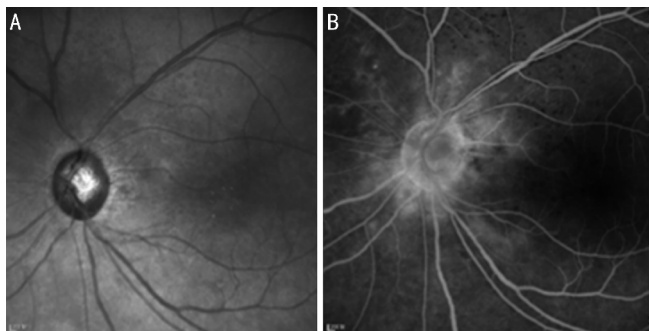


图6 54岁女性鼻咽癌患者,放疗术后1a A:无赤光视乳头边界清晰;B:造影晚期视盘边缘少量无灌注区,血管轻微渗漏。

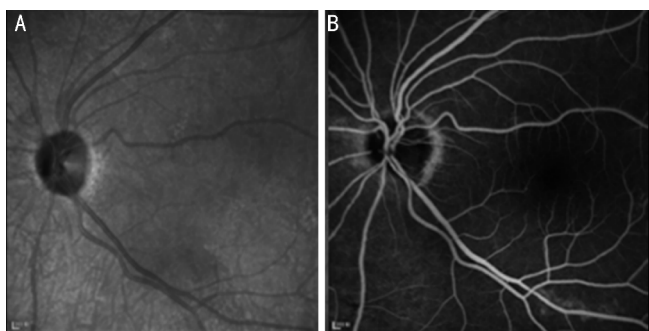


图7 57岁女性鼻咽癌患者,放疗术后3a A:无赤光下视乳头边界清晰;B:造影显示视乳头萎缩,始终呈低荧光。

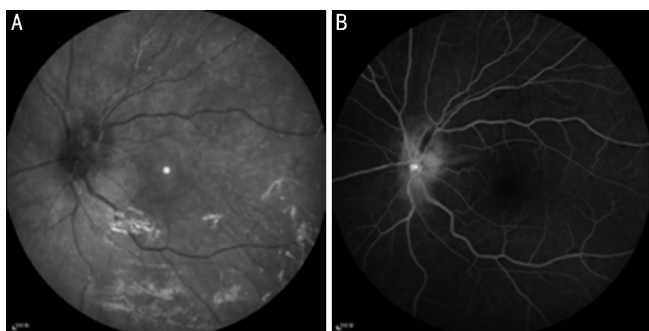


图8 47岁女性鼻咽癌患者,放疗术后2.5a A:无赤光下视乳头边界模糊呈水肿改变;B:造影显示视乳头表面毛细血管扩张渗漏,后极部视网膜散在小无灌注区。

2.2 治疗及预后 视网膜中央动静脉阻塞患者给以扩张血管改善微循环治疗,合并视网膜大片无灌注区行局部或全视网膜激光光凝术。伴有黄斑区缺血或视乳头异常者,给以颞浅动脉旁皮下注射复方樟柳碱治疗2~3个疗程,视力提高1行。2例黄斑区脉络膜新生血管患者给以玻璃体腔注射兰尼单抗治疗,视力提高2行。玻璃体积血患者行玻璃体切除术,视力较术前提高1~2行。1例前葡萄膜炎患者局部给以皮质类固醇滴眼治疗,炎症消退。视网膜中央动脉阻塞患者预后较差。所有患者研究期间未出现虹膜新生血管及继发性青光眼。

萄膜炎患者局部给以皮质类固醇滴眼治疗,炎症消退。视网膜中央动脉阻塞患者预后较差。所有患者研究期间未出现虹膜新生血管及继发性青光眼。

3 讨论

放射性视神经视网膜病变是由于放射线对视网膜血管、脉络膜血管及睫状后短动脉损害所致的迟发性、慢性进行性的视盘、视网膜和脉络膜病变^[1]。它能够导致毛细血管无灌注、大血管阻塞、视网膜血管通透性改变、新生血管形成等一系列病理改变,最常见于鼻咽癌放疗术后,少数见于眼部淋巴瘤放疗术后^[2]。Parson等认为放射性视网膜损害的危险因素包括视网膜放射剂量 $\geq 45\text{Gy}$,分割量 $\geq 119\text{Gy}$ ^[3]。本组所有患者放射总剂量均超过45Gy,从而导致视网膜、脉络膜及视神经损害。本组33例患者眼部并发症发生于放射治疗后12~48mo。有动物实验证明:眼球本身接受30Gy以上照射后12~24mo内可以观察到放射性视网膜病变的出现^[4]。本组时间大于动物实验时间,原因可能为本试验观察到的放射性病变损害多样化有关。

放射性眼部损害表现复杂多样,多表现为放射性视网膜及视神经病变,需要与一些常见全身病变鉴别^[5]。本研究中发现放射性视网膜病变与糖尿病视网膜病变不同之处在于:前者出血及微血管瘤相对较少,以棉絮斑为主,双眼病变可不对称,病变多累及后极部,以黄斑区缺血严重。与高血压视网膜病变不同之处:在荧光血管造影检查中,前者毛细血管无灌注区范围明显大于眼底镜下的棉絮斑,且黄斑区无灌注区明显。本试验中3例视网膜中央静脉阻塞患者平均年龄 28 ± 2 岁,2男1女,容易误诊为视网膜中央静脉阻塞血管炎型^[6]。因此针对年轻患者视网膜中央静脉阻塞,详细询问病史至关重要。Tang等^[7]报道了1例放疗术后14a发生了双眼眼缺血综合征病例。本研究中发现视网膜中央动脉阻塞、造成眼部缺血2眼,时间均为放疗后3a以上,考虑放疗损害长期持续存在,导致视网膜中央动脉及颈动脉血管狭窄,从而导致大动脉缺血。另1例仅表现为黄斑前膜的患者,其视网膜损害的机制并不明确。

放射性损害累及视神经时,表现为I型(边界清晰)和II型(边界不清)^[8]。I型主要损伤后部视神经,视乳头外观正常;II型主要损伤前部视神经,视乳头水肿^[9]。本研究中表现为I型者27眼,多于II型,与杨晖等^[8]的报道一致。II型视神经病变在眼底表现上与缺血性视神经病变及视神经炎极其相似,鉴别点在于前者往往合并视网膜的损害。国外报道少数并发症为脉络膜损害^[10-11],而这些并发症国内报道尚少,对脉络膜的损害主要依赖吲哚菁绿

血管造影。本研究中的脉络膜血管早期充盈不良的4眼视力下降不明显,而出现脉络膜新生血管的2眼视力损害严重。这也就说明脉络膜早期损害仅表现为脉络膜毛细血管低灌注或充盈不良,随着低灌注的时间延长,会出现更为严重的并发症。另外一些少见的并发症,如黄斑部大疱性视网膜劈裂^[12],脉络膜视网膜血管吻合^[13]等并发症本研究中并未发现,可能与观察样本量较少有关,仅发现1例患者2眼表现为葡萄膜炎,此并发症与放射性病变的关系尚不明确。

本研究中发现,放疗术后眼部损害严重,危害性较大,因而临床医生和患者要对头颈部放疗后的并发症有足够重视。目前治疗方案都只是对症治疗防止进一步并发症,并不能从根本治愈,因而早期预防、早期诊断、早期治疗尤为关键。在放疗时可尽量减少放射剂量,放射部位尽量远离眼球,从而达到预防效果。

总之,放疗术后眼部并发症复杂多样,可单一或同时累及视网膜、视神经、脉络膜,诊断主要靠详细询问病史及仔细眼底检查,结合FFA及吲哚菁绿造影的特征便可作出正确的诊断。OCT在早期诊断上也有积极的作用^[14],如何早期有效的控制及治疗眼部并发症,尚需要进行大量前瞻性研究。

参考文献

- 1 Archer DB. Doyne Lecture. Responses of retinal and choroidal vessels to ionising radiation. *Eye(Lond)* 1993;7(Pt1):1-13
- 2 Kaushik M, Pulido JS, Schild SE, et al. Risk of radiation retinopathy in patients with orbital and ocular lymphoma. *Int J Radiat Oncol Biol Phys* 2012;84(5):1145-1150
- 3 Moiseenko V, Song WY, Mell LK, et al. A comparison of dose-

- response characteristics of four NTCP models using outcomes of radiation-induced optic neuropathy and retinopathy. *Radiat Oncol* 2011;6:61
- 4 Irvine AR, Wood IS. Radiation retinopathy as an experimental model for ischemic proliferative retinopathy and rubeosis iridis. *Am J Ophthalmol* 1987;103:790-797
- 5 Raja V, Rajagopalan S, Kashab T, et al. Radiation retinopathy: a mistaken diagnosis of hypertensive retinopathy. *Clin Exp Optom* 2007;90(6):468-470
- 6 Liu Y, Wen F. Radiation retinopathy associated with central retinal vein occlusion. *Yan Ke Xue Bao* 2007;23(2):126-128
- 7 Tang Y, Luo D, Peng W, et al. Ocular ischemic syndrome secondary to carotid artery occlusion as a late complication of radiotherapy of nasopharyngeal carcinoma. *J Neuroophthalmol* 2010;30(4):315-320
- 8 杨晖,王伟,胡慧玲,等.放射性视神经病变临床分析. *中华眼科杂志* 2011;47(12):1071-1075
- 9 Danesh - Meyer HV. Radiation - induced optic neuropathy. *J Clin Neurosci* 2008;15(2):95-100
- 10 Berker N, Aslan O, Batman C, et al. Choroidal neovascular membrane in radiation retinopathy. *Clin Experiment Ophthalmol* 2006;34(6):625-626
- 11 Silverman RH, Urs R, Lloyd HO. Effect of ultrasound radiation force on the choroid. *Invest Ophthalmol Vis Sci* 2013;54(1):103-109
- 12 Price KM, Hubbard GB. Bullous retinoschisis of the macula due to radiation retinopathy. *Retina* 2008;28(1):180-181
- 13 Mendrinós E, Pilly B, Baglivo E, et al. Chorioretinal anastomosis as a rare complication of radiation retinopathy. *Acta Ophthalmol* 2009;87(4):473-475
- 14 Levitz LM. The use of optical coherence tomography to determine the severity of radiation retinopathy. *Ophthalmic Surg Lasers Imaging* 2005;36(5):410-411