

# 玻璃体腔注射康柏西普治疗湿性老年性黄斑变性及息肉状脉络膜血管病变

李迎春<sup>1</sup>, 樊映川<sup>1,2</sup>

作者单位:<sup>1</sup>(614001)中国四川省成都市,爱尔集团成都医学院附属康桥眼科医院;<sup>2</sup>(610072)中国四川省成都市,四川省医学科学院·四川省人民医院眼科

作者简介:李迎春,女,硕士,主治医师。

通讯作者:樊映川,毕业于四川大学华西医院,硕士,主任医师,研究方向:眼底病。fanycw@126.com

收稿日期:2015-07-15 修回日期:2015-10-21

## Effect of intravitreal Conbercept on wet age-related macular degeneration and polypoidal choroidal vasculopathy

Ying-Chun Li<sup>1</sup>, Ying-Chuan Fan<sup>1,2</sup>

<sup>1</sup>Kangqiao Eye Hospital Affiliated to Chengdu Medical College of Aier Eye Group, Chengdu 614001, Sichuan Province, China;<sup>2</sup>Department of Ophthalmology, Sichuan Academy of Medical Sciences & Sichuan Provincial People's Hospital, Chengdu 610072, China

**Correspondence to:** Ying-Chuan Fan. Kangqiao Eye Hospital Affiliated to Chengdu Medical College of Aier Eye Group, Chengdu 614001, Sichuan Province, China; Department of Ophthalmology, Sichuan Academy of Medical Sciences & Sichuan Provincial People's Hospital, Chengdu 610072, China. fanycw@126.com

Received:2015-07-15 Accepted:2015-10-21

### Abstract

• **AIM:** To investigate the clinical effect of intravitreal conbercept on wet age-related macular degeneration (wAMD) and polypoidal choroidal vasculopathy (PCV).

• **METHODS:** Sixteen patients (16 eyes) with wAMD and 5 patients (5 eyes) with PCV, both clinical diagnosed, were enrolled. All patients were treated with intravitreal conbercept. Additional treatments were administered if needed. Best corrected visual acuity (BCVA), central retinal thickness (CRT) and choroidal thickness (CT) were measured periodically.

• **RESULTS:** The mean injection times at 6mo was  $2.93 \pm 0.27$ . The mean BCVAs were  $0.87 \pm 0.52$  at baseline and  $0.74 \pm 0.43$  at 6mo, which the difference was not statistically significant. The mean CRT significantly improved from  $352.24 \pm 131.82$  to  $251.73 \pm 69.41 \mu\text{m}$  at 6mo ( $P < 0.01$ ). The mean CT reduced from  $331.93 \pm 115.35$  to  $304.72 \pm 104.59 \mu\text{m}$  ( $P < 0.05$ ).

• **CONCLUSION:** Intravitreal conbercept can keep the visual acuity stable, reduce the retinal thickness and is safe on treating wAMD and PCV.

• **KEYWORDS:** age-related macular degeneration; polypoidal choroidal vasculopathy; conbercept

**Citation:** Li Y, Fan YC. Effect of intravitreal Conbercept on wet age-related macular degeneration and polypoidal choroidal vasculopathy. *Guoji Yanke Zazhi(Int Eye Sci)* 2015;15(11):2009-2011

### 摘要

**目的:** 研究玻璃体腔注射康柏西普(Conbercept)治疗湿性老年性黄斑变性(wet age-related macular degeneration, wAMD)和息肉状脉络膜血管病变(polypoidal choroidal vasculopathy, PCV)的疗效。

**方法:** 临床确诊为wAMD患者16例16眼,确诊为PCV患者5例5眼纳入研究。所有患者常规行玻璃体腔注射康柏西普治疗,根据需要补充治疗。定期行最佳矫正视力和中央视网膜厚度、脉络膜厚度测量。

**结果:** 6mo时平均注射次数为 $2.93 \pm 0.27$ 。基线及6mo时平均最佳矫正视力分别为 $0.87 \pm 0.52$ 和 $0.74 \pm 0.43$ ,差异无统计学意义。6mo时视网膜中央厚度从 $352.24 \pm 131.82$ 降至 $251.73 \pm 69.41 \mu\text{m}$  ( $P < 0.01$ ),脉络膜厚度从 $331.93 \pm 115.35$ 降至 $304.72 \pm 104.59 \mu\text{m}$  ( $P < 0.05$ )。

**结论:** 玻璃体腔注射康柏西普治疗wAMD及PCV可稳定视力,降低患眼视网膜厚度,具有良好的安全性。

**关键词:** 老年性黄斑变性;息肉样脉络膜血管病变;康柏西普

DOI:10.3980/j.issn.1672-5123.2015.11.48

**引用:** 李迎春,樊映川. 玻璃体腔注射康柏西普治疗湿性老年性黄斑变性及息肉状脉络膜血管病变. 国际眼科杂志 2015;15(11):2009-2011

### 0 引言

老年性黄斑变性(age-related macular degeneration, AMD)是导致老年患者视力不可逆损伤的主要原因及发达国家法定盲的最常见原因<sup>[1-3]</sup>。血管内皮生长因子(vascular endothelial growth factors, VEGFs)被证实为脉络膜新生血管(choroidal neovascularization, CNV)和黄斑水肿(macular edema)的主要病理因素<sup>[4-6]</sup>。康柏西普(KH902)为一种重组融合蛋白,由VEGFR1免疫球蛋白样结构域2、VEGFR2免疫球蛋白样结构域3、4与人免疫球蛋白Fc片段经融合而成,为VEGF诱捕受体可结合所有VEGF异构体及胎盘生长因子(placental growth factor, PlGF),有效抑制多种视网膜新生血管性疾病<sup>[7]</sup>。I期和II期临床试验已经证实康柏西普能有效地提高视力、降低视网膜中央厚度、减少CNV的面积<sup>[7-8]</sup>。本文旨在研究玻璃体腔注射康柏西普治疗湿性AMD的有效性和安全性。

### 1 对象和方法

**1.1 对象** 前瞻性研究。2014-02/2015-06在爱尔集团成都康桥眼科医院确诊为湿性老年性黄斑变性的患者

16例16眼,确诊为息肉状脉络膜血管病变者5例5眼纳入本研究。所有患眼均行视力、检眼镜、眼压、荧光素眼底血管造影(fundus fluorescein angiography, FFA)以及光学相干断层扫描(optical coherence tomography, OCT)检查。视力结果转换为最小分辨角对数(LogMAR)视力记录。FFA采用德国海德堡眼底造影仪HRA-2进行;OCT检查采用频域SD-OCT仪进行,所有测量由同一位经验丰富的医师独立完成。脉络膜厚度测量采用EDI技术,以6mm的扫描线对扫描图叠加成像,脉络膜厚度测量值为中心凹下视网膜色素上皮外界与脉络膜巩膜交界处的垂直距离。由3位医师独立测量后取平均值。中心凹视网膜厚度测量采用512×128模式进行,测量值界定为黄斑中心视网膜神经上皮内表面与RPE内表面的垂直距离。纳入标准:(1)FFA、OCT检查符合渗出型AMD及息肉状脉络膜血管病变(polypoidal choroidal vasculopathy, PCV)的标准<sup>[9]</sup>;(2)接受康柏西普玻璃体腔注射治疗;(3)随访时间达6mo。排除标准:(1)曾行玻璃体腔注射抗VEGF药物治疗或者光凝治疗;(2)既往有除白内障以外的其他内眼手术史;(3)其他原因引起的CNV;(4)合并影响视力的其他视网膜疾病。所有患者均为单眼发病。FFA检查均可见黄斑区荧光渗漏,OCT检查可见团状强反射病灶。典型性CNV 10例,隐匿性CNV 6例,PCV 5例。男13例,女8例;年龄52~81(平均69.32±10.24)岁;患眼平均LogMAR视力为0.87±0.52,平均黄斑中心凹视网膜厚度(central retinal thickness, CRT)为382.24±131.82μm,平均脉络膜厚度(choroidal thickness, CT)为253.83±102.47μm。

**1.2 方法** 所有确诊患者在取得知情同意并签字后进行康柏西普玻璃体腔注射。治疗前3d行妥布霉素眼液点眼,qid。常规消毒铺巾,表面麻醉结膜囊冲洗3次,30号注射针头距角膜缘3.5mm处进针,玻璃体腔注射10mg/mL康柏西普0.05mL。涂抗生素眼膏,眼包包眼。治疗后继续用妥布霉素眼液点眼3d,qid。治疗方案为初次治疗行玻璃体腔注射康柏西普,之后每月复查一次,然后根据检查情况决定是否重复注射或改变治疗方案。出现以下任一情况时重复注射<sup>[10]</sup>:中央视网膜厚度增加100μm;视力下降≥5个字母或自觉视力下降;OCT检查显示新的、复发的或持续的视网膜下或视网膜内积液存在;黄斑区有新的新生血管病灶;FFA和(或)吲哚菁绿血管造影(Indocyanine green angiography, ICGA)检查显示CNV病灶渗漏增加或有新的病灶出现;出现新的黄斑或出现面积超过1/2视盘面积。

**统计学分析:**采用SPSS 17.0统计软件进行统计学分析,计量资料采用均数±标准差( $\bar{x} \pm s$ )表示。治疗前及治疗后各时间点BCVA、CRT、CT的比较采用重复测量资料的单因素方差分析,组间比较采用LSD-*t*检验。 $P < 0.05$ 为差异有统计学意义。

**2 结果**

**2.1 最佳矫正视力** 基线、1、3、6mo平均最佳矫正视力分别为0.87±0.52、0.92±0.49、0.81±0.52、0.74±0.43,各时间点差异无统计学意义( $P > 0.05$ )。按照病例分型,wAMD平均矫正视力由0.82±0.63提高到0.63±0.39,PCV平均矫正视力由1.14±0.62提高到0.79±0.42(图1),组间差异无统计学意义( $P > 0.05$ )。随访6mo时,最佳矫正视力提高5例(24%),稳定者12例(57%),恶化者4例(19%),表明81%患者维持了最佳矫正视力。

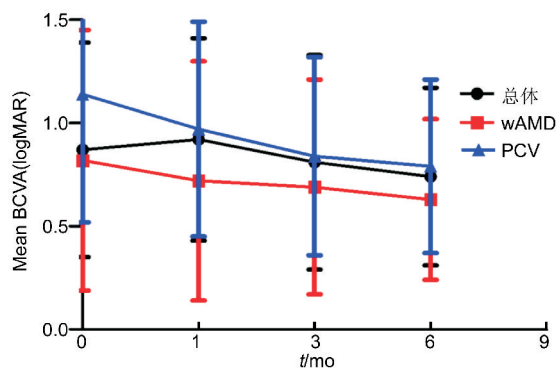


图1 各时间点平均最佳矫正视力。

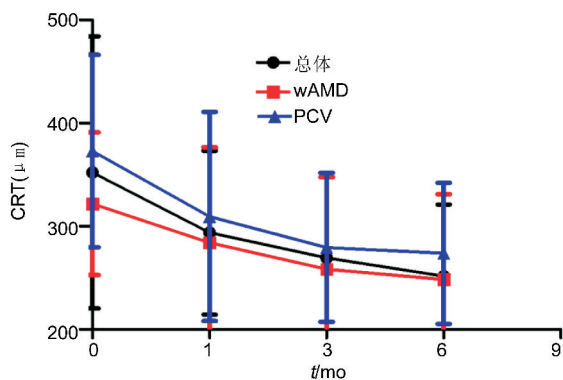


图2 各时间点视网膜中央厚度。

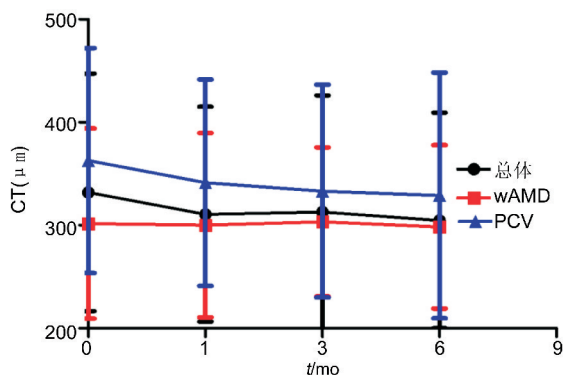


图3 各时间点脉络膜厚度的变化。

**2.2 中央视网膜厚度** 基线、1、3、6mo时平均视网膜中央厚度分别为382.24±131.82、293.83±79.38、269.36±82.39、251.73±69.41μm ( $P < 0.01$ ,与基线相比)。在wAMD患者平均CRT从321.83±69.24μm降到248.42±82.63μm ( $P < 0.01$ ),PCV患者从372.81±93.24降到273.84±69.39μm ( $P < 0.01$ )。12mo时,中心凹视网膜厚度明显改善者15眼(71%),稳定者4眼(19%),恶化者2眼(10%),表明90%维持了黄斑部结构,见图2。

**2.3 脉络膜厚度** 基线、1、3、6mo时黄斑中心凹下平均脉络膜厚度分别为331.93±115.35、310.71±104.38、312.95±113.38、304.72±104.59μm。在wAMD患者平均中心凹视网膜厚度从301.73±92.42μm降到298.42±79.38μm,患者脉络膜厚度变化无统计学差异 ( $P > 0.05$ )。PCV患者从362.97±109.23降到328.93±119.39μm,脉络膜厚度减少差异具有统计学意义 ( $P < 0.05$ ),见图3。

**2.4 注射次数** 在3、6mo时平均注射次数分别为1.79±0.17、2.93±0.27次。在6mo时,10眼(48%)接受一次

注射,7眼(33%)接受2次注射,4眼(19%)接受3次注射。其中wAMD接受26次注射,PCV患者接受10次注射。

**2.5 治疗方案改变及并发症** 无眼内炎、视网膜脱离、眼压增高、外伤性白内障或其他跟注射相关的并发症。2例PCV患者因玻璃体积血行玻璃体切割手术治疗。

### 3 讨论

目前治疗CNV的抗VEGF药物主要有以下几种,哌加他尼钠(Pegaptanib, macugen)是一类小RNA寡聚核苷酸,特异性结合VEGF165;贝伐单抗(bevacizumab, avastin)是VEGF的人源化全长单克隆抗体,与VEGF-A的所有异构体结合;雷珠单抗(ranibizumab)是第二代人源化抗VEGF重组鼠单克隆抗体片段;康柏西普是VEGF诱捕受体,是VEGFR-1细胞外结构域2和VEGFR-2细胞外结构域3、4以及人IgG1Fc片段的融合蛋白。临床前研究表明,康柏西普通过高亲和力地结合VEGF-A的所有亚型和胎盘生长因子而发挥较强的抗血管生成的作用<sup>[11]</sup>。

本研究严格参照国外相关文献制定的纳入标准、排除标准及重复注射的指征,同时纳入wAMD和PCV患者,并比较了两组患者对治疗的反应,我们发现治疗后CRT均较治疗前明显降低,81%患者视力保持稳定,说明康柏西普能有效地减少CNV病灶渗漏。在康柏西普1期临床试验中<sup>[8]</sup>,在单次注射后42d时平均BCVA提高了19.6个字母,85.7%患者视力提高,CRT平均减少77.2 $\mu$ m。而在其2期临床试验(AURORA)<sup>[12]</sup>中证实了康柏西普早期的有效性,其效果至少维持12mo。

AMD的发展被认为与脉络膜循环异常相关<sup>[13]</sup>。ICGA显示wAMD患者脉络膜低灌注<sup>[14]</sup>,CNV和视力损伤均与脉络膜血容量和流速降低有关<sup>[15]</sup>。相反地,PCV患者与中心性浆液性脉络膜视网膜病变相似,出现脉络膜血管高灌注<sup>[16]</sup>,所以中心性浆液性脉络膜视网膜病变被认为是PCV的危险因素<sup>[17]</sup>。这种不同的病理机制可能导致其对治疗不同的敏感性。在本研究中,PCV患者的脉络膜厚度明显高于wAMD,PCV患者视力较差,随访6mo时视网膜中央厚度较wAMD者厚,而6mo时PCV患者脉络膜厚度减少较wAMD显著,脉络膜血管高渗透可以解释这些结果,高渗透与静水压升高相关,可能增加从息肉损伤处渗漏的面积,即使反复注射anti-VEGF制剂也会有视网膜下液或间液的存在<sup>[18]</sup>。

本研究结果证实了玻璃体腔注射康柏西普治疗AMD及PCV能有效地稳定视力,减少渗出,具有良好的安全性。但本研究样本量小、随访时间短、缺少对照,有关康柏西普治疗AMD及PCV的长期疗效和安全性,及其联合治疗的方案尚需大样本、多中心、前瞻性、随机对照研究加以证实。

### 参考文献

1 Bressler NM. Age-related macular degeneration is the leading cause of blindness. *JAMA* 2004;291(15): 1900-1901

2 Kawasaki R, Wang JJ, Ji GJ, *et al.* Prevalence and risk factors for age-related macular degeneration in an adult Japanese population: the Funagata study. *Ophthalmology* 2008;115(8): 1376-1381

3 Yasuda M, Kiyohara Y, Hata Y, *et al.* Nine-year incidence and risk factors for age-related macular degeneration in a defined Japanese population the Hisayama study. *Ophthalmology* 2009;116(11): 2135-2140

4 Ferrara N, Mass RD, Campa C, *et al.* Targeting VEGF-A to treat cancer and age-related macular degeneration. *Annu Rev Med* 2007;58: 491-504

5 Penn JS, Madan A, Caldwell RB, *et al.* Vascular endothelial growth factor in eye disease. *Prog Retin Eye Res* 2008;27(4): 331-371

6 Grisanti S, Tatar O. The role of vascular endothelial growth factor and other endogenous interplayers in age-related macular degeneration. *Prog Retin Eye Res* 2008;27(4): 372-390

7 Li X, Xu G, Wang Y, *et al.* Safety and efficacy of conbercept in neovascular age-related macular degeneration: results from a 12-month randomized phase 2 study: AURORA study. *Ophthalmology* 2014;121(9): 1740-1747

8 Zhang M, Zhang J, Yan M, *et al.* A phase 1 study of KH902, a vascular endothelial growth factor receptor decoy, for exudative age-related macular degeneration. *Ophthalmology* 2011;118(4): 672-678

9 Barbazetto I, Burdan A, Bressler NM, *et al.* Photodynamic therapy of subfoveal choroidal neovascularization with verteporfin: fluorescein angiographic guidelines for evaluation and treatment - TAP and VIP report No. 2. *Arch Ophthalmol* 2003;121(9): 1253-1268

10 Fung AE, Lalwani GA, Rosenfeld PJ, *et al.* An optical coherence tomography-guided, variable dosing regimen with intravitreal ranibizumab (Lucentis) for neovascular age-related macular degeneration. *Am J Ophthalmol* 2007;143(4): 566-583

11 Zhang M, Zhang J, Yan M, *et al.* Recombinant anti-vascular endothelial growth factor fusion protein efficiently suppresses choroidal neovascularization in monkeys. *Mol Vis* 2008;14: 37-49

12 Li XX, Xu GZ, Wang YS, *et al.* Safety and efficacy of conbercept in neovascular age-related macular degeneration. *Ophthalmology* 2014;121(9): 1740-1747

13 Ramrattan RS, van der Schaft TL, Mooy CM, *et al.* Morphometric analysis of Bruch's membrane, the choriocapillaris, and the choroid in aging. *Invest Ophthalmol Vis Sci* 1994;35(6): 2857-2864

14 Mori K, Gehlbach PL, Ito YN, *et al.* Decreased arterial dye-filling and venous dilation in the macular choroid associated with age-related macular degeneration. *Retina* 2005;25(4): 430-437

15 Metelitsina TI, Grunwald JE, Dupont JC, *et al.* Foveolar choroidal circulation and choroidal neovascularization in age-related macular degeneration. *Invest Ophthalmol Vis Sci* 2008;49(1): 358-363

16 Spaide RF, Hall L, Haas A, *et al.* Indocyanine green videoangiography of older patients with central serous chorioretinopathy. *Retina* 1996;16(3): 203-213

17 Sasahara M, Tsujikawa A, Musashi K, *et al.* Polypoidal choroidal vasculopathy with choroidal vascular hyperpermeability. *Am J Ophthalmol* 2006;142(4): 601-607

18 Koizumi H, Yamagishi T, Yamazaki T, *et al.* Relationship between clinical characteristics of polypoidal choroidal vasculopathy and choroidal vascular hyperpermeability. *Am J Ophthalmol* 2013;155(2): 305-313