

激光致黄斑损伤的临床分析

张燕, 蔡岩, 张小玲, 顾永欣, 高晓唯, 肖云

基金项目: 2014年兰州军区医药卫生科研计划项目(No. CLZ14JB27)

作者单位: (830013) 中国新疆维吾尔自治区乌鲁木齐市, 解放军第四七四医院眼科

作者简介: 张燕, 本科, 主治医师, 研究方向: 眼底病。

通讯作者: 肖云, 主任医师, 研究方向: 眼底病. yunxiao2688@126.com

收稿日期: 2016-02-04 修回日期: 2016-05-18

Analysis on macula injury caused by laser

Yan Zhang, Yan Cai, Xiao-Ling Zhang, Yong-Xin Gu, Xiao-Wei Gao, Yun Xiao

Foundation item: 2014 Medical and Pharmaceutical Scientific Research Planning Project of Lanzhou Military Command (No. CLZ14JB27)

Department of Ophthalmology, No. 474 Hospital of Chinese PLA, Urumqi 830013, Xinjiang Uygur Autonomous Region, China

Correspondence to: Yun Xiao. Department of Ophthalmology, No. 474 Hospital of Chinese PLA, Urumqi 830013, Xinjiang Uygur Autonomous Region, China. yunxiao2688@126.com

Received: 2016-02-04 Accepted: 2016-05-18

Abstract

• **AIM:** To discuss the effect of laser exposure on visual acuity and macula.

• **METHODS:** Retrospective and consecutive case series. A retrospective analysis of 11 patients (11 eyes) with laser retinal injury was carried out from January 2014 to June 2015 in Ophthalmology Department of No. 474 Hospital of Chinese PLA. All individuals underwent visual acuity, best corrected visual acuity (BCVA), and spectral-domain optical coherence tomography (SD-OCT) for macular at first visit, and fundus fluorescein angiography (FFA), visual field, and multifocal electroretinogram (mf ERG) were performed if necessary. Symptomatic therapies, supportive therapies and pars plana vitrectomy (PPV) were performed depended on the patient's condition. The patients were followed-up at 1, 3 and 6mo after the first visit, and patients were undertaken visual acuity, BCVA, macular SD-OCT and so on.

• **RESULTS:** Eight patients (73%) were under 18 years old and all patients were young males, who were injured by laser pointers when playing. Three patients (27%) over 18 years old were injured accidentally at work. Ten (91%) patients' BCVA were ≤ 0.3 , while one (9%) patient's BCVA was higher ≥ 0.3 . Full-thickness macular holes (the diameter 224-519 μm) were detected in 10 patients (91%), while sub-foveal RPE changes and IS/OS injury in 1 patient (9%). Macular hole with traction or

cystoid edema in 6 eyes (55%) were received PPV, while the other 5 eyes (4 eyes with stable macular hole and 1 eyes with RPE injury) received conservative treatment. Macular hole closed successfully in 1 eye (17%) after PPV, while macular hole in the other 5 eyes (83%) were stable after PPV of which the cystoid edema faded. The 4 patients with macular hole and 1 patient with RPE injury were stable during follow-up period. However, the BCVA in all patients had no significant improvement at end.

• **CONCLUSION:** Exposure to laser devices could lead to severe macula injury that could reduce central vision, which is permanent.

• **KEYWORDS:** laser; retina; macula; injury

Citation: Zhang Y, Cai Y, Zhang XL, et al. Analysis on macula injury caused by laser. *Guoji Yanke Zazhi (Int Eye Sci)* 2016; 16(6):1176-1179

摘要

目的: 探讨激光意外损伤视网膜对视力和黄斑的影响。

方法: 回顾性非对照性病例研究。回顾分析解放军第四七四医院眼科自2014-01/2015-06视网膜激光损伤患者11例11眼。患者初诊时行视力、最佳矫正视力(best corrected visual acuity, BCVA)、黄斑OCT检查,必要时行眼底荧光血管造影、视野、多焦ERG等检查。根据病情采用对症支持治疗和玻璃体手术等。初诊后1、3、6mo复查行视力、BCVA和黄斑OCT等检查。

结果: 本组病例中,18岁以下者8例(73%)均为男性,均因玩耍激光笔致黄斑损伤;18岁以上者3例(27%),因工作原因致激光损伤。激光损伤眼BCVA ≤ 0.3 者10眼(91%);BCVA ≥ 0.3 者1眼(9%)。黄斑裂孔者10眼(91%),均为全层黄斑裂孔,直径224~519 μm 。黄斑区RPE损伤伴IS/OS损伤1眼(9%)。黄斑裂孔伴周边牵拉或囊样水肿者6眼(55%),行闭合式玻璃体手术治疗;而黄斑裂孔稳定者4眼(36%)和RPE损伤者1眼(9%)给予保守治疗;6眼黄斑裂孔手术者,裂孔闭合1眼(17%),手术后复诊时黄斑裂孔周边视网膜囊样水肿消退,裂孔稳定5眼(83%)。4眼黄斑裂孔观察者和1眼RPE损伤观察者随访期内稳定。但所有患者经积极治疗后视力均无明显改善。

结论: 激光意外损伤视网膜后患者视力明显下降,主要损伤黄斑区,且治疗后视力无明显改善。

关键词: 激光; 视网膜; 黄斑; 损伤

DOI:10.3980/j.issn.1672-5123.2016.6.48

引用: 张燕, 蔡岩, 张小玲, 等. 激光致黄斑损伤的临床分析. 国际眼科杂志 2016;16(6):1176-1179

0 引言

激光是近代重大科技成就之一,以激光器为基础的激

表1 激光致黄斑损伤病例汇总

病例	姓名	性别	民族	年龄(岁)	眼别	BCVA	激光类型	黄斑损伤	PPV	末次随访 BCVA
1	LCB	男	汉	25	右眼	0.04	蓝色激光器	黄斑裂孔	是	0.04
2	MMTY	男	维	34	右眼	0.2	红色激光笔	黄斑裂孔	是	0.2
3	NPJ	男	汉	15	左眼	0.1	红色激光笔	黄斑裂孔	否	0.1
4	DC	男	汉	9	左眼	0.1	绿色激光笔	黄斑裂孔	否	0.1
5	CPP	男	汉	16	右眼	0.2	红色激光笔	黄斑裂孔	是	0.2
6	ALM	男	维	10	右眼	0.06	红色激光笔	黄斑裂孔	否	0.08
7	TLL	女	汉	28	右眼	0.2	Nd:YAG 激光	黄斑裂孔	是	0.2
8	ZXG	男	汉	11	右眼	0.2	红色激光笔	黄斑裂孔	否	0.2
9	SQK	男	哈	13	左眼	0.1	绿色激光笔	黄斑裂孔	是	0.1
10	YPF	男	汉	13	左眼	0.15	红色激光笔	黄斑裂孔	是	0.2
11	ZYL	男	汉	12	左眼	0.5	红色激光笔	RPE 损伤	否	0.5

光工业在全球发展迅猛,已广泛应用于工业生产、通讯、医疗卫生、军事及科研等方面^[1]。眼是机体中对激光最为敏感、最易受损伤的靶器官,激光意外损伤事故以及因医学治疗而造成的眼损伤病例不断出现,国内外虽有较多报道,但大多数为个案或数个病例报道,尚缺乏激光致黄斑损伤的系统性研究^[2-9]。我们系统回顾分析我院 2014-01/2015-06 以“激光照射眼睛后视力下降或眼前黑影遮挡”为主诉 11 例患者的病例资料,以归纳激光对黄斑和视力的影响。

1 对象和方法

1.1 对象 回顾性非对照性病例研究。收集 2014-01/2015-06 以“激光照射眼睛后视力下降或眼前黑影遮挡”为主诉就诊于解放军第四七四医院确诊为激光视网膜损伤并随访 6mo 以上患者 11 例 11 眼纳入本研究。本研究所有方法均遵循《赫尔辛基宣言》及医学伦理学原则,经解放军第四七四医院医学伦理委员会批准。本组病例中男 10 例 10 眼,女 1 例 1 眼,年龄 9~34(中位数 13,四分位间距 11~25)岁。汉族 8 例,维吾尔族 2 例,哈萨克族 1 例,各病例具体情况见表 1。

1.2 方法 所有患者采用国际标准对数视力表检查视力,综合验光仪检查最佳矫正视力(best corrected visual acuity, BCVA),同时行裂隙灯显微镜、间接检眼镜、黄斑光学相干断层成像(OCT)检查,必要时行眼底荧光血管造影(FFA)、视野、多焦 ERG 等检查。根据病情给予激素、营养神经、活血化瘀和玻璃体切割手术等治疗,并于初诊后 1、3、6mo 复诊,复诊时行视力、BCVA、黄斑 OCT 等检查。

2 结果

2.1 激光损伤原因及年龄分布 激光损伤 18 岁及 18 岁以下者 8 例(73%),均为男性,系玩耍激光笔照射致视网膜损伤;年龄大于 18 岁患者 3 例(27%)。因工作原因激光照射致视网膜损伤。激光损伤右眼 6 眼(54.5%),左眼 5 眼(45.5%),左眼和右眼激光损伤率相近,见图 1A。

2.2 最佳矫正视力 激光损伤眼 BCVA ≤ 0.3 者 10 眼(91%),属低视力患者;BCVA ≥ 0.3 者仅 1 眼(9%),对侧健眼 BCVA ≥ 0.8 者 11 眼(100%),见图 1B。

2.3 黄斑损伤 黄斑裂孔者 10 眼(91%),均为全层黄斑裂孔,裂孔直径 224~519 μm 。早期黄斑裂孔周边视网膜水肿,晚期黄斑水肿吸收;黄斑区 RPE 损伤伴 IS/OS 损伤 1 眼(9%),该患者左眼黄斑区视网膜下灰黄色沉积物,边

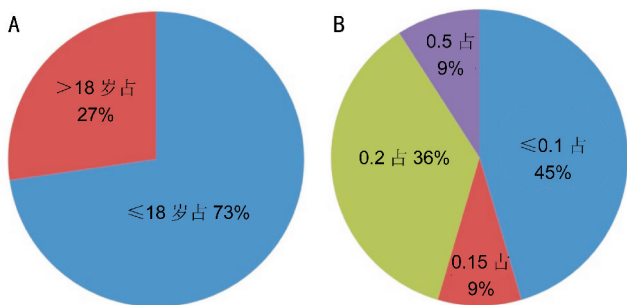


图1 A:激光致黄斑损伤年龄分布示意图;B:激光致黄斑损伤 BCVA 分布示意图。

界清晰;FFA 提示左眼黄斑区透见荧光;黄斑 OCT 提示黄斑中心凹存在,局部 RPE 层断裂,形态欠规则,IS/OS 层断裂。对黄斑裂孔伴周边牵拉或者囊样水肿者 6 眼(55%)行玻璃体手术治疗,术中剥除内界膜,并且根据具体病情玻璃体腔内注入 SF₆ 或 C₃F₈;而黄斑裂孔稳定者 4 眼(36%)定期观察。

2.4 随访 患者 11 例均能够按期随访。随访时 BCVA 与首诊时 BCVA 无明显差别。6 眼黄斑裂孔手术患者中 1 眼(17%)裂孔闭合,5 眼(83%)黄斑裂孔手术后复诊时黄斑裂孔周边视网膜囊样水肿消退,裂孔稳定。4 眼黄斑裂孔观察者和 1 眼 RPE 损伤观察者在随访期内稳定。

2.5 典型病例 病例 1:患者李某,男性,25 岁,士官。主诉“左眼被蓝色激光照射后眼前黑影遮挡 2wk 余”入院。专科查体:视力:右眼 1.0,左眼 0.04;双眼矫正视力无提高;双眼眼压和前节正常。右眼后节未见明显异常。左眼玻璃体轻度混浊,视盘色淡界清,C/D 约 0.3,黄斑区可见一大小约 1/5PD 全层裂孔,透见脉络膜。FFA:左眼黄斑全层裂孔;黄斑 OCT:左眼黄斑中心凹神经上皮全层缺失,黄斑全层裂孔,直径 356 μm ,裂孔周边视网膜囊样水肿(图 2A,B)。入院诊断:左眼黄斑灼烧,左眼黄斑裂孔。于 2015-06-28 行左眼闭合式玻璃体切割+内界膜剥除+气液交换+C₃F₈注入术。术后给予营养神经、活血化瘀等对症支持治疗,定期门诊随访至术后 6mo,左眼视力 0.04,矫正无提高,黄斑裂孔闭合。黄斑 OCT:左眼黄斑中心凹存在,形态陡峭,黄斑中心凹处部分 RPE 层局限性缺失(图 2C,D)。

病例 2:患者张某,男性,11 岁,学生。主诉:左眼被红色激光照射后眼前黑影遮挡 2wk。专科查体:视力:右眼

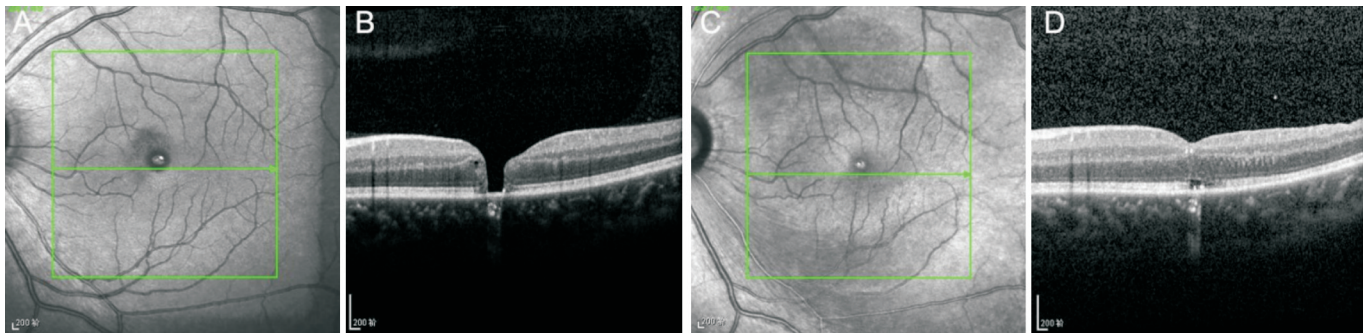


图2 典型病例1黄斑 OCT 图片 A,B:术前左眼黄斑 OCT—黄斑全层裂孔,直径356 μm ,周边视网膜囊样水肿;C,D:术后6mo左眼黄斑 OCT—左眼黄斑中心凹存在,形态陡峭,黄斑中心凹处部分 RPE 层局限性缺失。

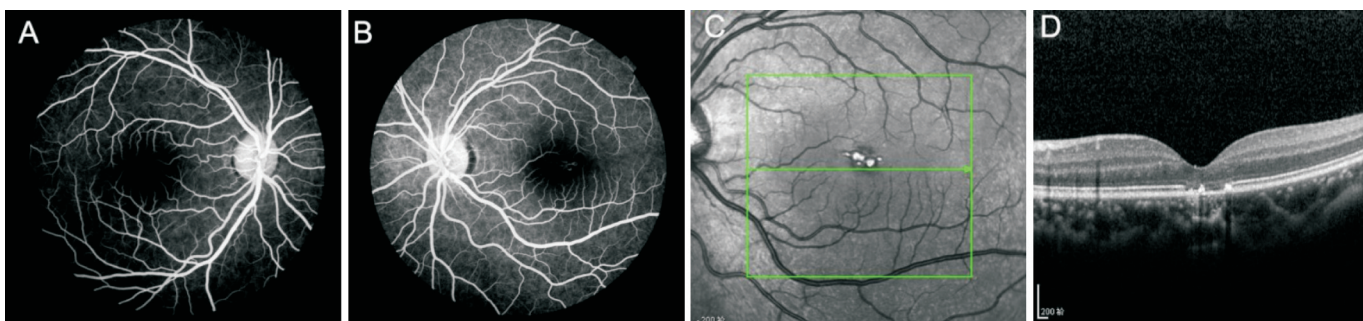


图3 典型病例2 FFA 和 OCT 图片 A,B:FFA:左眼黄斑中心凹处可见透见荧光,且荧光同步减弱;C,D:OCT:左眼黄斑中心凹存在,黄斑部局限性 RPE 层萎缩变薄,形态欠规则,IS/OS 层断裂。

0.6;左眼 0.4;矫正视力:右眼 1.0;左眼 0.5。双眼眼压和前节正常。右眼后节未见明显异常;左眼玻璃体轻度混浊,视盘色淡界清,C/D 约 0.3,黄斑中心凹反光未见,黄斑处灰黄色色素紊乱,边界较清晰。OCT:左眼黄斑中心凹存在,黄斑部局限性 RPE 层萎缩变薄,形态欠规则,IS/OS 层断裂。视野:左眼旁中心凹光敏感度降低。FFA:左眼黄斑中心凹处可见透见荧光,且荧光同步减弱,见图 3。给予营养神经、活血化瘀等对症支持治疗,定期门诊随访至激光损伤 6mo 后,左眼视力 0.4,BCVA 0.5。

3 讨论

激光具有方向性好、亮度高、单色性好和高能量密度等特点,广泛应用于众多领域,但同时激光所致损伤也倍受关注^[1,10]。激光所致损害以眼底视网膜最为常见和严重,国内外均有较多激光致人失明的报道^[2-9]。激光发散角小、能量高度集中,通过眼屈光间质聚焦在视网膜上,使得视网膜上能量密度较角膜上入射能量密度提高 $10^4 \sim 10^5$ 倍;激光脉冲较瞬目时间短,人瞬目反应时间为 150 ~ 250ms,而激光脉冲则短至微秒,乃至于纳秒,尚未瞬目脉冲激光便可达到眼底^[11]。激光能量被生物体组织吸收转化为热能,造成局部组织温度升高,使组织蛋白变性而产生损伤;此外激光还能够引起视网膜水肿、视网膜内屏障破坏、炎症反应和自由基氧化损害等^[12]。激光损伤视网膜受多种因素影响,如:激光入射波长、辐照量、发射方式、照射时间、光斑直径和眼底色素含量等^[6,13]。

激光依据其潜在危害分为四级,2 级以上激光均可能造成眼激光损伤,以往激光威胁最常见于职业环境和军事环境,而其他环境相对少见^[14]。刘海峰等^[15]于 1976/1984 年间收集了多个省市的激光损伤患者 22 例 24 眼,其中 19 例是因工作原因引起的激光视网膜损伤。而近年激光笔等激光器已经变得越来越便宜且触手可得,增加了激光视网膜损伤的发生率,尽管 FDA 规定手持激光器的输

出功率不得超过 5mW,但是我国尚未对日常激光器输出功率加以限制^[5,16-17]。本研究历时 1a 多就收集患者 11 例,明显高于刘海峰等^[15]报道,且患者绝大多数为儿童,因玩耍激光笔所致,该结果与 Alsulaiman 等^[18]报道相一致。国内关于激光致视网膜损伤多为个案或数个病例的报道,本研究首次系统探讨了激光致黄斑损伤。视网膜激光损伤患者急性期表现为视网膜黄色斑点、出血或裂孔,损伤周边视网膜水肿;慢性期视网膜病变边界锐利,水肿减轻。基础研究提示激光光凝斑区域视网膜各层组织细胞结构破坏,外核层细胞数量减少,内外核层均出现少量核固缩和细胞浆空泡化,且激光光凝斑周围可出现光感受器细胞坏死和神经节细胞损伤,继而出现视网膜色素上皮细胞、Müller 细胞和成纤维细胞增生修复破坏区;严重者大量纤维组织增生及新生血管形成^[19]。

激光可引起多种多样的黄斑病变并导致不可逆的中心视力降低,尽管部分患者视力能够自发改善,但绝大多数患者需要治疗。激光视网膜损伤急性期通常给予曲安奈德半球后注射、营养神经和活血化瘀等治疗;慢性期给予营养神经、活血化瘀和手术治疗。本组病例 10 例患者(91%)产生黄斑裂孔,视力均下降至低视力 0.3 以下,其中 6 眼行闭合式玻璃体切割+剥除内界膜+气体充填术,尽管术后 1 眼黄斑裂孔闭合,但视力也无明显提高,与之前报道一致^[2,18,20]。可能是因为激光热能损伤直接导致黄斑裂孔,即使通过手术使黄斑裂孔闭合,但中心凹处光感受器细胞和视网膜色素上皮永久缺失,因此患者视力改善不明显^[20]。本研究病例均为单眼,左右眼发生率差别不大,之前偶见文献报道双眼黄斑损伤,可能与患者暴露于激光时注视眼别有关^[21]。

鉴于激光视网膜损伤后治疗效果欠佳,国内外学者对此进行了不懈研究,以期减轻激光损伤程度和提高视力。海藻酸钠—维甲酸缓释系统可以减轻激光损伤后视网膜

下增生反应^[19]。复方樟柳碱可减轻激光光凝对视网膜功能损害的程度,有效缓解视神经、脉络膜和视网膜的缺血状态,促使激光损伤快速修复^[22]。Tenon 囊下注射红细胞生成素能够减轻糖尿病视网膜病变光凝后的黄斑水肿^[12]。Kasaoka 等^[23]采用转基因小鼠证实激光损伤视网膜后增加 c-Met 表达,而损伤后 c-Met 激活参与 RPE 细胞移行。蒋元丰等^[24]小鼠尾静脉移植 MSCs 能抑制视网膜细胞凋亡、减轻炎症反应、限制损伤范围和促进视网膜组织结构修复^[25]。

近年激光损害常见于儿童玩耍的激光玩具,而日常使用激光笔功率多在 1~5W,甚至达到 10W,远远高于 FDA 所规定的 5mW 的安全值,短时间内即可造成视网膜的严重损伤,且激光损伤后治疗效果有限^[21, 26-27]。更为令人担忧的是尽管激光笔有潜在导致失明的危险,但手持式激光笔在日常生活随处可见,而生产者和潜在受害者或监护人又不能充分认识到激光笔的危害^[2, 18, 21];视网膜激光损伤已成为公共安全问题,亟待国家以法律法规手段规范日常激光器参数,并且加强对人民群众的宣传教育,尽量降低视网膜激光损伤的发生率^[3-4, 21]。

参考文献

- 1 胡东东, 王嘉睿, 杨在富. 激光眼损伤动物模型研究进展. 军事医学科学院院刊 2010; 34(5):489-491
- 2 Wyrsh S, Baenninger PB, Schmid MK. Retinal injuries from a handheld laser pointer. *N Engl J Med* 2010; 363(11):1089-1091
- 3 Raouf N, O'Hagan J, Pawlowska N, et al. 'Toy' laser macular burns in children: 12-month update. *Eye (Lond)* 2016; 30(3):492-496
- 4 Raouf N, Chan TK, Rogers NK, et al. 'Toy' laser macular burns in children. *Eye (Lond)* 2014; 28(2):231-234
- 5 Weng CY, Bauml CR, Albini TA, et al. Self-induced laser maculopathy in an adolescent boy utilizing a mirror. *Ophthalmic Surg Lasers Imaging Retina* 2015; 46(4):485-488
- 6 Petrou P, Patwary S, Banerjee PJ, et al. Bilateral macular hole from a handheld laser pointer. *Lancet* 2014; 383(9930):1780
- 7 季瑛, 李孟达, 李根林. 激光笔致双眼黄斑意外损伤一例. 中华眼科杂志 2013; 49(6):555-556
- 8 陈胜男, 陆成伟, 胡晓英. 美容激光致视网膜损伤一例. 中国实用眼科杂志 2014; 32(2):251-252
- 9 孙竞, 胡艳, 刘新义. 飞秒激光致视网膜损伤 1 例. 山东大学耳鼻喉眼学报 2009; 23(3):80
- 10 Hossein M, Bonyadi J, Soheilian R, et al. SD-OCT features of laser pointer maculopathy before and after systemic corticosteroid therapy.

Ophthalmic Surg Lasers Imaging 2011; 42:e135-138

- 11 郭锐, 王育良. 视网膜激光损伤及其防护. 国际眼科杂志 2011; 11(3):446-447
- 12 陈青山, 李志, 罗永琪, 等. 重组人促红细胞生成素对糖尿病视网膜病变光凝损伤的防护作用. 中国激光医学杂志 2011; 20(1):25-28
- 13 陈虹霞, 顾瑛, 刘凡光, 等. 倍频 Nd:YAG 激光对兔视网膜损伤作用的观察. 中国激光医学杂志 2005; 14(2):69-73
- 14 Barkana Y, Belkin M. Laser eye injuries. *Surv Ophthalmol* 2000; 44(6):459-478
- 15 刘海峰, 高光煌, 徐贵道. 22 例激光意外眼损伤事故调查. 眼外伤职业眼病杂志(附眼科手术)1987; 9(3):144-147
- 16 Bhavsar KV, Wilson D, Margolis R, et al. Multimodal imaging in handheld laser-induced maculopathy. *Am J Ophthalmol* 2015; 159(2):227-231
- 17 Lim ME, Suelzer J, Moorthy RS, et al. Thermal macular injury from a 154 mW green laser pointer. *J AAPOS* 2014; 18(6):612-614
- 18 Alsulaiman SM, Alrushed AA, Almasaud J, et al. High-power handheld blue laser-induced maculopathy: the results of the King Khaled Eye Specialist Hospital Collaborative Retina Study Group. *Ophthalmology* 2014; 121(2):566-572
- 19 王凤翔, 何守志, 李新建, 等. 海藻酸钠-维甲酸微球对激光视网膜损伤后视网膜下增生形成的影响. 中华眼底病杂志 2009; 25(4):297-300
- 20 武晓燕, 张潇, 贺峰, 等. 玻璃体切割联合内界膜移植、气体填充手术治疗美容激光致双眼黄斑裂孔一例. 中华眼底病杂志 2013; 29(2):217-218
- 21 Lee GD, Bauml CR, Lally D, et al. Retinal injury after inadvertent handheld laser exposure. *Retina* 2014; 34(12):2388-2396
- 22 张茉莉, 田蓓, 魏文斌. 复方樟柳碱对糖尿病视网膜病变眼全视网膜光凝后视网膜功能损伤的修复作用. 中华实验眼科杂志 2015; 33(2):155-158
- 23 Kasaoka M, Ma J, Lashkari K. c-Met modulates RPE migratory response to laser-induced retinal injury. *PLoS One* 2012; 7(7):e40771
- 24 蒋元丰, 张晓敏, 张琰, 等. 尾静脉注射骨髓间充质干细胞对小鼠视网膜激光损伤后细胞凋亡的影响. 中华眼底病杂志 2013; 29(1):67-71
- 25 Jiang Y, Zhang Y, Zhang L, et al. Therapeutic effect of bone marrow mesenchymal stem cells on laser-induced retinal injury in mice. *Int J Mol Sci* 2014; 15(6):9372-9385
- 26 胥杰, 赵尚弘, 占生宝, 等. 高能激光视网膜损伤及致盲应用研究. 激光杂志 2006; 27(6):13-14
- 27 吕刚, 张瑞雪, 高辉, 等. 激光笔致黄斑损伤一例. 中国实用眼科杂志 2014; 32(10):1263