

睫状体脱离的病因分析

段文静, 闫丽, 刘菊, 赵娜, 赵森焱

作者单位: (100073) 中国北京市, 华北电网有限公司北京电力医院眼科

作者简介: 段文静, 女, 副主任医师, 主任, 研究方向: 青光眼。

通讯作者: 段文静. yoyo910@sina.com

收稿日期: 2016-05-30 修回日期: 2016-08-08

Analysis on the causes of ciliary body detachment

Wen-Jing Duan, Li Yan, Ju Liu, Na Zhao, Miao-Yan Zhao

Department of Ophthalmology, Beijing Electric Power Hospital, Beijing 100073, China

Correspondence to: Wen - Jing Duan. Department of Ophthalmology, Beijing Electric Power Hospital, Beijing 100073, China. yoyo910@sina.com

Received: 2016-05-30 Accepted: 2016-08-08

Abstract

• **AIM:** To summarize and analyze the causes of ciliary body detachment, and to improve the therapeutic effect of symptomatic treatment.

• **METHODS:** The causes, symptomatic treatment and prognosis data of 22 patients with ciliary body detachment admitted to our hospital between Jan. 2012 and Jan. 2016 were analyzed retrospectively.

• **RESULTS:** The causes of 22 patients with ciliary body detachment included ones induced by traumatic detachment in 5 cases, Vogt-Koyanagi-Harada syndrome in 3 cases, retina after laser treatment in 6 cases, acute angle closure glaucoma after rapidly lowering intraocular pressure in 5 cases and acute angle closure glaucoma after YAG iris laser drilling in 3 cases. After symptomatic treatment, all patients were successfully reset, and the reduction rate was 100.00%. Thirty days after treatment, the average intraocular pressure and anterior chamber depth were significantly higher than those before treatment ($P < 0.05$). After treatment, the proportion of patients whose visual acuity recovered to $> 0.5 - 0.8$ was 73%. Compared with that before treatment, the difference was statistically significant ($P < 0.05$).

• **CONCLUSION:** To understand the causes of ciliary body detachment can guide clinical examination and selection of treatment. It also can improve the reduction rate of ciliary body, promote the improvement of visual acuity, and avoid unnecessary trouble at the same time.

• **KEYWORDS:** ciliary body detachment; causes; symptomatic treatment; prognosis

Citation: Duan WJ, Yan L, Liu J, et al. Analysis on the causes of ciliary body detachment. *Guoji Yanke Zazhi (Int Eye Sci)* 2016; 16(9): 1756-1758

摘要

目的: 分析睫状体脱离的病因, 以提高治疗效果。

方法: 对本院 2012-01/2016-01 睫状体脱离患者 22 例 22 眼的病因、对症治疗及预后资料进行回顾性分析。

结果: 睫状体脱离患者病因: 外伤性脱离 5 眼, 小柳-原田综合征 3 眼, 视网膜激光治疗后 6 眼, 急性闭角青光眼快速降眼压后 5 眼, 急性期闭角型青光眼 YAG 虹膜激光打孔后 3 眼。经对症治疗均成功复位, 复位率 100%; 治疗后 30d 患者平均眼压水平、前房深度较治疗前均明显上升, 差异有统计学意义 ($P < 0.05$); 治疗后视力恢复到 $> 0.5 - 0.8$ 者 16 眼 (73%), 与治疗前比较差异有统计学意义 ($P < 0.05$)。

结论: 了解睫状体脱离病因可以指导临床检查、治疗选择, 以提高睫状体复位率, 促进患者视力改善。

关键词: 睫状体脱离; 病因; 对症治疗; 预后

DOI: 10.3980/j.issn.1672-5123.2016.9.43

引用: 段文静, 闫丽, 刘菊, 等. 睫状体脱离的病因分析. 国际眼科杂志 2016; 16(9): 1756-1758

0 引言

睫状体脱离作为眼科一种常见病种, 其发病原因多, 眼外伤、急性闭角型青光眼等均可导致, 且不同病因的治疗方案存在较大的差异, 预后也可能不同^[1-2]。由于睫状体脱离早期症状多样, 常规超声、房角镜检查特异度低, 早期易误诊或漏诊, 延误病情, 加重视功能损害, 最终导致患者失明。为此早期诊断出睫状体脱离, 了解其病因对疾病的及时治疗、预后改善具有十分重要的意义。因此, 本研究回顾性分析 2012-01/2016-01 收治的 22 例 22 眼睫状体脱离患者相关资料, 总结睫状体脱落原因, 并分析病因与对症治疗效果关系, 为睫状体脱离治疗提供重要依据, 现报告如下。

1 对象和方法

1.1 对象 收集本院 2012-01/2016-01 收治的睫状体脱离患者 22 例 22 眼, 符合《眼科学》^[3]中睫状体脱离相关标准, 均为单眼, 所有患者临床资料完整。其中男 17 例, 女 5 例; 年龄 18 ~ 70 (平均 32.7 ± 5.3) 岁。

1.2 方法 通过眼科患者病历档案电子系统查询 2012-01/2016-01 收治的睫状体脱离患者资料, 包括病因、前房镜、超声生物显微镜 (ultrasonic biological microscope, UBM) 或前节相干光断层扫描相关检查、治疗方案及预后等内容。其中治疗方案根据患者体质、脱离范围、病因选择, 包括保守干预 (如抗炎、扩瞳)、手术干预 (如玻璃体切割+眼内填充、睫状体缝合) 两类方法。其中睫状体脱离

范围 30°以下选择散瞳等药物保守治疗;睫状体脱离范围 60°以上则给予手术治疗。针对病因,外伤致睫状体脱离伴睫状体离断范围 1 个钟点采取保守干预,其他行手术干预;单纯外伤睫状体脱离患者先行保守治疗,若保守治疗后仍未复位则给予手术干预;急性闭角型青光眼快速降眼压后引发睫状体脱离行保守治疗。所有患者治疗前和治疗后 30d 行 UBM、眼压、视力等相关检查复查,以记录平均眼压水平、前房深度及视力恢复情况。

统计学分析:应用 SPSS 19.0 统计软件分析数据,计数资料以 % 表示,等级资料行 Wilcoxon 秩和检验;计量资料以 $\bar{x} \pm s$ 表示,行配对样本 *t* 检验。以 $P < 0.05$ 为差异有统计学意义。

2 结果

2.1 病因分析

患者 22 例 22 眼中,外伤性睫状体脱离 5 眼(23%);小柳-原田综合征 3 眼(14%),由于该病早期症状、体征无特异性,诊断时未发现,后显示睫状体脱离症状;视网膜激光治疗后引发睫状体脱离 6 眼(27%),为视网膜水肿期症状,或者激光治疗一次光凝数量太多、面积太大引起;急性闭角型青光眼患者经甘露醇+缩瞳+局部快速降眼压后引发睫状体脱离 5 眼(23%),急性闭角型青光眼经 YAG 激光虹膜打孔术后睫状体脱离 3 眼(14%)。

2.2 治疗及预后

外伤致睫状体脱离 5 眼患者先行保守治疗(伴离断 3 眼,不伴离断 2 眼),睫状体复位 2 眼(离断、不伴离断各 1 眼),保守治疗失败后转手术治疗(某睫状体脱离伴离断患者手术前后 UBM 图像,见图 1),睫状体均复位。小柳-原田综合征以皮质类固醇药物抗炎为主,预后良好,睫状体复位(某治疗前后前节相干光断层扫描图像,见图 2)。视网膜睫状体脱离 6 眼患者均行手术治疗,均成功复位;急性闭角青光引发睫状体脱离 8 眼患者均接受保守治疗,成功复位睫状体。所有患者经对症治疗睫状体脱离均复位,成功复位率 100%。治疗后 30d 患者平均眼压水平、前房深度较治疗前均明显上升,差异有统计学意义($P < 0.001$,表 1);治疗后视力恢复到 $>0.5 \sim 0.8$ 者 16 眼(73%,表 2),与治疗前比较差异有统计学意义($P < 0.05$)。

3 讨论

睫状体脱离后睫状体上皮水肿,导致前房深度减少,而引流增多致使眼压较低,多在 7.00mmHg 以下^[4],部分患者合并白内障等症状,部分患者可能永久性失明,增加患者痛苦及不便^[5]。由于不同病因睫状体脱离的具体表现不一,严重程度不同,为此其治疗及预后也有所不同,可见睫状体脱离病因的至关重要。

本研究对 22 例 22 眼睫状体脱离患者病因、检查、治疗、预后等资料整理分析,总结出睫状体脱离病因主要包括:(1)外伤性睫状体脱离:居第 2 位,主要与眼球钝挫伤有关,多数患者眼球钝挫伤后睫状体、巩膜间会出现裂隙或脱离,引发持续性低眼压^[6],影响房水分泌,若不及时处理可能导致脉络膜及视网膜脱离,对患者视功能造成不同程度的损害。目前临床诊断睫状体脱离主要依据前房镜、UBM 等检查,眼球钝挫伤性睫状体脱离经前房镜检查显示房角后退,睫状体带变大;UBM 检查显示前房角形态,前房和睫状体上腔之间不畅通,睫状体、巩膜分离且呈现半月状^[7]。一旦经前房镜、UBM 检查确诊为眼球钝挫伤

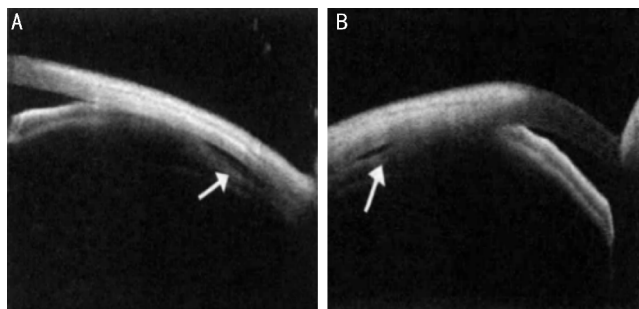


图 1 某小柳-原田综合征患者的前节相干光断层扫描图像 A:睫状体浅脱离(白色箭头所指);B:治疗 12d 后前部脉络膜脱离消失,睫状体脱离高度明显改善(白色箭头所指)。

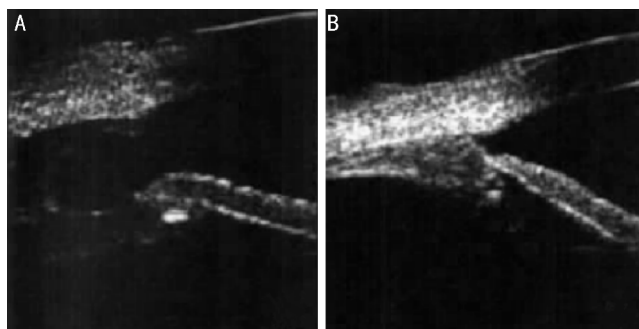


图 2 某睫状体脱离伴离断患者 A:术前 UBM 图像;B:睫状体缝合术后 UBM 图像。

表 1 治疗前后患者眼压和前房深度比较 $\bar{x} \pm s$

时间	眼数	平均眼压(mmHg)	平均前房深度(mm)
治疗前	22	6.03±1.34	2.01±0.18
治疗后 30d	22	14.98±3.25	2.65±0.12
<i>t</i>		11.941	13.876
<i>P</i>		<0.001	<0.001

表 2 治疗前后患者视力恢复情况 眼(%)

时间	眼数	≤0.1	>0.1~0.5	>0.5~0.8
治疗前	22	13(59)	9(41)	0
治疗后 30d	22	1(5)	5(23)	16(73)
<i>Z</i>			27.429	
<i>P</i>			<0.001	

性睫状体脱离后,需尽可能马上治疗,旨在复位脱离睫状体^[8]。(2)视网膜激光干预后睫状体脱离:为本组睫状体脱离病因首位,睫状体脱离作为视网膜激光治疗后一种严重并发症,其发生机制尚不清楚,可能是因为一次光凝数量过多损伤视网膜外层及视网膜色素上皮层,激光干预过程中对脉络膜、视网膜毛细血管造成不同程度的损伤^[9],致使毛细血管通透性提高,浆液渗出而造成睫状体脱离。为此激光治疗时需严格把握激光参数,避免或减少眼部相关并发症发生。UBM 检查视网膜激光治疗后睫状体脱离显示:巩膜、睫状体间液性暗区(无回声,间接可见丝状或条索状)^[10],或者睫状体平坦处层间分离。(3)急性闭角青光眼继发睫状体脱离:其中快速降眼压药物干预后脱离 5 眼,YAG 激光虹膜打孔术后脱离 3 眼。眼压快速下降导致睫状体脉络膜血流速度提高,造成脉络膜、睫状体上腔和眼内压之间出现较大的压力差^[11],此时房水经由睫状体间隙至睫状体脉络膜上腔,积聚致使睫状体不同程度脱

离。(4)小柳-原田综合征引起睫状体脱离:小柳-原田综合征即特发性葡萄膜大脑炎,为累及全身系统自身免疫性疾病,若眼部葡萄膜炎渗出过多会破坏脉络膜血管屏障功能,炎症渗出液集聚而造成睫状体脱离^[12],其临床检查选择前节相干光断层扫描图像。

目前临床治疗睫状体脱离方法包括药物干预、手术干预、激光光凝等,其中药物包括抗炎、扩瞳等,目的在于解除炎症反应、松弛睫状肌,如小柳-原田综合征以皮质类固醇药物抗炎为主;手术干预主要包括睫状体缝合、玻璃体切除及眼内填充等。对上述治疗方案选择以睫状体脱离病因、严重程度、是否伴离断为依据。本组22眼睫状体脱离患者均接受前房镜、UBM检查,确诊后主要依据病因采取针对性的治疗方案,通常睫状体脱离范围不足30°给予散瞳等药物保守治疗;睫状体脱离范围超过60°则采取手术治疗。结果显示22眼患者治疗后脱离睫状体均成功复位;且治疗后患者平均眼压水平及前房深度较治疗前显著上升,视力较治疗前明显改善。表明根据病因对症治疗疗效明确,能有效恢复眼压至正常范围,促进视功能提高。此外,临床实际中不同手术时机对睫状体脱离治疗效果影响不一,为此建议依据患者临床表现、相关检查(如前房镜、UBM)等综合情况确定最佳手术时机,以提高手术疗效;同时目前临床尚无关于睫状体脱离手术时机对照研究,不失为日后研究主要方向之一。

综上所述,了解睫状体脱离病因对其临床检查、治疗方案制定具有十分重要的意义,发挥对症施治优势,在避免或减少不必要诊治方法基础上提高脱离睫状体复位成功率,最终恢复患者视功能。

参考文献

- 1 李灿,隋晓斌,陈潇,等. 161例睫状体脱离的病因及疗效分析. 眼科 2011;20(5):335-337
- 2 桂君民,贾力,刘磊,等. 孔源性视网膜脱离合并睫状体脱离的发生率及其影响因素研究. 第三军医大学学报 2014;36(15):1639-1640
- 3 葛坚. 眼科学. 北京:人民卫生出版社 2005:416
- 4 侯芳,王绍莉,王海燕,等. 外伤性睫状体脱离早期手术治疗的临床观察. 中国中医眼科杂志 2012;22(2):144-146
- 5 朱乐如,游逸安,马骏,等. 原发性青光眼并发睫状体脱离的临床观察及讨论. 医学研究杂志 2012;41(9):142-146
- 6 何华,朱琦. 21例外伤性睫状体脱离的临床观察. 临床眼科杂志 2015;23(4):371-372
- 7 董红颜,白杰,董丽,等. 超声生物显微镜在外伤性睫状体脱离诊断中的应用. 哈尔滨医科大学学报 2012;46(4):401-402
- 8 王小涛. 眼球钝挫伤致睫状体脱离23例临床分析. 国际眼科杂志 2011;11(9):1630-1631
- 9 Semeraro F, Russo A, Delcassi L, et al. Recurrent central serous chorioretinopathy after peripheral retinal laser photocoagulation: A case report. *Eur J Ophthalmol* 2013;23(2):258-261
- 10 张海芳,张彬,康洁,等. 视网膜静脉阻塞视网膜光凝术后睫状体脱离的超声生物显微镜观察. 现代中西医结合杂志 2013;22(21):2342-2343
- 11 Sihota R, Srinivasan G, Gupta V, et al. Ab-externo cyclodialysis enhanced trabeculectomy for intractable post-penetrating keratoplasty glaucoma. *Eye* 2010;24(6):976-979
- 12 Maruyama Y, Kimura Y, Kishi S, et al. Serous detachment of the ciliary body in Harada disease. *Am J Ophthalmol* 1998;125(5):666-672