

葡萄膜炎并发白内障术中前房注射长效糖皮质激素的疗效

李锐,袁慧敏,刘钊臣,李勇

作者单位:(432000)中国湖北省孝感市,武汉科技大学附属孝感医院 孝感市中心医院眼科
作者简介:李锐,副主任医师,研究方向:白内障、青光眼。
通讯作者:李锐.55043656@qq.com
收稿日期:2016-08-29 修回日期:2016-11-03

Clinical effect of adjuvant therapy with glucocorticoid in surgical treatment of uveitis complicated cataract

Rui Li, Hui-Min Yuan, Zhao-Chen Liu, Yong Li

Department of Ophthalmology, Xiaogan Hospital Affiliated to Wuhan University of Science and Technology, Xiaogan Central Hospital, Xiaogan 432000, Hubei Province, China

Correspondence to: Rui Li. Department of Ophthalmology, Xiaogan Hospital Affiliated to Wuhan University of Science and Technology, Xiaogan Central Hospital, Xiaogan 432000, Hubei Province, China. 55043656@qq.com

Received:2016-08-29 Accepted:2016-11-03

Abstract

• **AIM:** To analyze the clinical effect of adjuvant therapy with glucocorticoid in surgical treatment of uveitis complicated cataract. In order to provide reference for clinical diagnosis and treatment.

• **METHODS:** Clinical data of patients with uveitis complicated cataract who received treatment at our hospital from 2013 to 2015 were analyzed. Patients were divided into two groups by different therapies, Group A: intraoperative injection with triamcinolone, Group B: without treatment of triamcinolone. The near and future curative effect in the two groups patients were compared.

• **RESULTS:** A total of 68 patients were analyzed, Group A had 35 cases (37 eyes), Group B had 33 cases (34 eyes). Group A patients had a higher rate of patients with a corrected visual acuity more than 0.5 than that of Group B patients ($\chi^2 = 4.094, P = 0.043$). There was no significant difference in intraocular pressure between the two groups ($P > 0.05$). Anterior chamber inflammation of the observation group patients were lower than the control group, the difference was statistically significant ($\chi^2 = 15.900, P = 0.001$). Seven days after surgery, Group A patients had a higher levels of SOD in aqueous humour and lower levels of MDA and TNF- α in aqueous humour than these of Group B patients ($P > 0.05$). Group A patients had a lower 1 year recurrence rate than that of Group B patients (14%, 5/35 vs 33%, 11/33; Log-rank $\chi^2 = 4.004, P = 0.045$).

• **CONCLUSION:** Intraoperative anterior chamber injection with triamcinolone can significantly improve the curative effect in surgical treatment of uveitis complicated cataract.

• **KEYWORDS:** triamcinolone; uveitis; cataract; surgery; recurrence

Citation: Li R, Yuan HM, Liu ZC, et al. Clinical effect of adjuvant therapy with glucocorticoid in surgical treatment of uveitis complicated cataract. *Guoji Yanke Zazhi (Int Eye Sci)* 2016; 16(12):2254-2257

摘要

目的:研究术中前房注射长效糖皮质激素是否能提高葡萄膜炎并发白内障手术的疗效,以期为临床诊疗提供参考。

方法:分析2013-01/2015-01我院收治的接受手术治疗的葡萄膜炎并发白内障患者68例71眼的临床资料。依据治疗方法的不同分为观察组(术中前房注射曲安奈德,35例37眼)及对照组(术中不注射曲安奈德,33例34眼)。对比两组患者的疗效。

结果:观察组术后1mo矫正视力 >0.5 比例显著高于对照组,差异有统计学意义($\chi^2 = 4.094, P = 0.043$)。两组术前及术后眼压比较均无统计学意义($P > 0.05$)。观察组患者术后前房炎症反应低于对照组,差异具有统计学意义($\chi^2 = 15.900, P = 0.001$);术后1wk,观察组房水内SOD水平显著高于对照组,差异有统计学意义($P < 0.05$),而MDA及TNF- α 水平显著低于对照组水平,差异有统计学意义($P < 0.05$)。观察组术后1a累积复发率显著低于对照组,差异有统计学意义(14%, 5/35 vs 33%, 11/33; Log-rank $\chi^2 = 4.004, P = 0.045$)。

结论:术中前房注射曲安奈德可显著提高葡萄膜炎并发白内障患者手术的疗效。

关键词:曲安奈德;葡萄膜炎;白内障;手术;复发

DOI:10.3980/j.issn.1672-5123.2016.12.21

引用:李锐,袁慧敏,刘钊臣,等.葡萄膜炎并发白内障术中前房注射长效糖皮质激素的疗效.国际眼科杂志2016;16(12):2254-2257

0 引言

葡萄膜炎(uveitis)是临床常见的眼科疾病,其发病机制尚不清楚,可能与感染、遗传易感及免疫系统疾病有关^[1-2]。临床上葡萄膜炎并发白内障的情况十分常见,可导致严重视力障碍,甚至是失明^[3]。手术是目前唯一能解除患者视力障碍的方法^[4]。但由于患者葡萄膜炎反复发作常存在瞳孔膜闭及虹膜后粘连等情况,这给手术带来较大操作困难^[5-6]。另外,此类患者术后常伴有严重的前房

表1 两组患者一般资料比较

分组	眼数	性别(男/女)	年龄($\bar{x}\pm s$,岁)	BMI($\bar{x}\pm s$,kg/m ²)	病程($\bar{x}\pm s$,a)	慢性前葡萄膜炎	中间葡萄膜炎
观察组	37	19/16	45.7±4.6	22.1±1.6	3.6±1.1	25	12
对照组	34	21/12	46.2±5.1	22.3±1.7	3.8±1.3	20	14
t/χ^2		0.613	0.425	0.500	0.686		0.476
<i>P</i>		0.434	0.672	0.619	0.495		0.490

注:观察组:术中前房注射曲安奈德;对照组:术中不注射曲安奈德。

炎症反应,严重影响患者术后恢复及远期预后^[7-8]。曲安奈德是一种长效糖皮质激素,本研究尝试分析术前于前房注射曲安奈德辅助手术治疗,观察疗效并分析可能的疗效机制,以期为此类患者的诊疗提供一定参考。

1 对象和方法

1.1 对象 分析 2013-01/2015-01 我院收治的接受手术治疗的葡萄膜炎并发白内障患者 68 例 71 眼的临床资料。按病变部位分:慢性前葡萄膜炎 42 例 45 眼,中间葡萄膜炎 26 例 26 眼。所有患者均经临床及影像学检查获得明确诊断,并接受白内障人工晶状体术植入。排除标准:合并其它眼部疾病;合并糖尿病等严重代谢性疾病;合并自身免疫性疾病;合并活动性感染;葡萄膜炎活动期;临床资料缺失。依据治疗方法的不同分为观察组(术中前房注射曲安奈德,35 例 37 眼)及对照组(术中不注射曲安奈德,33 例 34 眼),两组患者及家属均同意参与治疗,并签署知情同意书。两组患者一般临床资料比较差异无统计学意义($P>0.05$),见表 1。

1.2 方法 两组患者均由同一组医师手术治疗,均为白内障超声乳化联合后房型人工晶状体植入术。观察组患者在术前于前房内注射曲安奈德 2mg。对照组不予以注射曲安奈德。评估两组患者术后 1d,1wk,1mo 视力恢复情况。评估两组患者术前及术后眼压改变。采用 Topcon SBP 检查术后 1wk 时患者角膜内皮计数,同时采用裂隙灯检查前房炎症反应的发生情况。手术开始时及术后 1wk 经前房穿刺抽取房水 200 μ L 行如下检测:肿瘤坏死因子- α (tumor necrosis factor- α , TNF- α)、白介素-10(Interleukin-10, IL-10)、丙二醛(methane dicarboxylic aldehyde, MDA)及超氧化物歧化酶(superoxide dismutase, SOD)。比较两组患者术后 12mo 葡萄膜炎复发情况。

评价标准:视力:以矫正视力 >0.5 为视力恢复。前房炎症反应:I级:无前房闪辉或轻微前房闪辉,II级:中度前房闪辉,虹膜、晶状体细节可分辨;III级:前房闪辉明显,虹膜、晶状体细节不可辨认;IV级:重度前房闪辉,伴有大量纤维渗出物,房水凝固。

统计学分析:采用 SPSS 23.0 软件。连续性变量采用均数 \pm 标准差($\bar{x}\pm s$)表示,比较采用 *t* 检验。计数资料采用 χ^2 检验比较。两组手术前后眼压比较采用重复测量数据的方差分析,两两比较采用 LSD-*t* 检验。两组手术前后房水相关指标比较采用配对 *t* 检验。复发率应用 Kaplan-Meier 曲线计算,比较采用 Log-rank 检验。 $P<0.05$ 为差异具有统计学意义。

2 结果

2.1 两组患者术后视力恢复比较 两组患者术后 1d 及 1wk 视力恢复情况比较差异无统计学意义($P>0.05$)。观察组术后 1mo 矫正视力 >0.5 患者人数显著高于对照组,差异有统计学意义($\chi^2=4.094, P=0.043$),见表 2。

表2 两组患者术后不同时间矫正视力 >0.5 患者人数比较

分组	眼数	术后 1d	术后 1wk	术后 1mo
观察组	37	18	21	29
对照组	34	18	17	19
χ^2		0.131	0.325	4.094
<i>P</i>		0.718	0.569	0.043

注:观察组:术中前房注射曲安奈德;对照组:术中不注射曲安奈德。

2.2 两组患者手术前后眼压比较 采用重复测量数据的方差分析后发现,两组患者的组间比较,差异具有统计学意义($F=21.32, P<0.001$),各时间点测量值比较,差异具有统计学意义($F=19.48, P<0.001$)。采用单样本 *t* 检验比较两组各时点眼压测量值发现,差异均无统计学意义($P>0.05$),见表 3。

2.3 两组患者术后 1wk 角膜内皮计数及前房反应比较

两组患者术后 1wk 角膜内皮计数比较,差异无统计学意义($P>0.05$),而观察组患者术后前房炎症反应均低于对照组,差异具有统计学意义($\chi^2=15.900, P=0.001$),见表 4。

2.4 两组患者手术前后房水内指标比较

两组患者术前各项房水指标比较差异无统计学意义($P>0.05$)。与术前比较,术后 1wk 观察组房水 MDA 及 TNF- α 水平显著降低,而 SOD 显著升高,差异有统计学意义($t=6.378, 5.320, 8.570, P<0.05$);对照组 MDA 水平显著升高,而 SOD 水平显著降低,差异有统计学意义($t=2.768, P=0.007; t=2.099, P=0.040$)。术后 1wk,观察组房水内 SOD 水平显著高于对照组,差异有统计学意义($t=3.592, P<0.001$),而 MDA 及 TNF- α 水平显著低于对照组水平,差异有统计学意义($t=3.134, 3.745, P<0.05$),见表 5。

2.5 两组术后 1a 累积复发率比较 观察组术后 1a 累积复发率(14%, 5/35)显著低于对照组(33%, 11/33),差异有统计学意义(Log-rank $\chi^2=4.004, P=0.045$),见图 1。

3 讨论

葡萄膜炎并发白内障是一种严重影响患者视力的眼科疾病。白内障摘除植入人工晶状体是目前最为常用的手术治疗方式。但不同于普通白内障患者,此类患者不仅因反复发作的葡萄膜炎所致虹膜粘连等可能增加手术难度的情况外,往往还伴有较重的术后前房炎症反应^[9-10]。这很大程度影响患者术后视力恢复以及期远预后。这种明显加重的术后前房炎症反应的机制并不清楚,可能与自身伴有葡萄膜炎有关^[8, 11]。为解决这一问题,传统的做法是术后结膜下注射糖皮质激素类药物。但这种方法需要反复注射,不仅给患者带来痛苦外,还会增加医源性损伤或治疗并发症,已经逐步不作为临床首选。由于葡萄膜炎的主要病理生理过程为非特异性炎症,且糖皮质激素治疗

表3 两组患者手术前后眼压比较

分组	眼数	($\bar{x} \pm s$, mmHg)			
		术前	术后 1d	术后 1wk	术后 1mo
观察组	37	16.42±1.67	18.34±1.52 ^a	17.73±1.87 ^a	16.55±1.61 ^{c,e}
对照组	34	16.63±1.58	18.49±1.61 ^a	17.65±1.76 ^c	16.63±1.54 ^{c,e}
<i>t</i>		0.531	0.266	0.235	0.266
<i>P</i>		0.597	0.791	0.815	0.792

^a*P*<0.05 vs 术前; ^c*P*<0.05 vs 术后 1d; ^e*P*<0.05 vs 术后 1wk。

表4 两组患者术后 1wk 角膜内皮计数及前房反应比较

分组	眼数	角膜内皮计数($\bar{x} \pm s$, 个/mm ²)	前房反应(眼)			
			I级	II级	III级	IV级
观察组	37	2814±159	24	13	0	0
对照组	34	2791±172	13	9	7	5
<i>t/\chi^2</i>		0.573	15.900			
<i>P</i>		0.569	0.001			

注:观察组:术中前房注射曲安奈德;对照组:术中不注射曲安奈德。

表5 两组手术前后房水相关指标比较

分组	眼数	时间	$\bar{x} \pm s$			
			SOD(U/L)	MDA(nmol/L)	IL-10(ng/L)	TNF- α (ng/L)
观察组	37	术前	33.83±4.69	28.68±3.95	14.64±4.23	18.11±3.76
		术后 1wk	45.12±6.35	22.58±4.14	15.15±4.50	13.23±4.09
对照组	34	术前	34.57±4.97	27.92±4.25	15.16±5.41	17.93±4.68
		术后 1wk	31.84±5.73	30.81±4.36	15.57±4.98	16.89±3.94

注:观察组:术中前房注射曲安奈德;对照组:术中不注射曲安奈德。

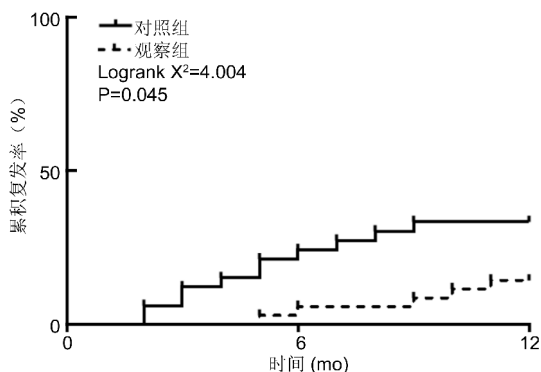


图1 两组术后 1a 累积复发率比较。

有效,则术毕时前房注射长效糖皮质激素有望改善患者术后前房炎症反应。曲安奈德是眼科较为常用的长效糖皮质激素,其安全性及有效性被充分证明^[12-13]。因而,本研究尝试观察曲安奈德前房注射辅助葡萄膜炎并发白内障手术治疗的临床效果。

我们的研究显示,观察组患者术后 1mo 视力恢复情况显著优于对照组。这提示术中辅助使用曲安奈德显著提高了患者的短期手术疗效。前房内注射后白色颗粒在 2~7d 全部消失,药物平均吸收时间 3.51±1.42d。说明手术药物吸收明显,对患者视力影响较小,药物可直接到达靶器官。在两组患者术前及术后眼压的比较上未见显著差异。说明术中前房注射糖皮质激素并未引起患者眼压的改变,提示该种治疗方法较为安全。两组患者术后 1wk 角膜内皮计数比较,差异无明显统计学意义,而观察组患

者术后前房炎症反应均低于对照组,提示长效糖皮质激素前房注射对葡萄膜炎并发白内障手术患者可以减轻前房炎症反应和毛细血管扩张作用,保持血-房水屏障的稳定性,减少纤维物质的渗出,减轻患者晶状体、角膜内皮的损伤。为了明确术中前房注射曲安奈德的疗效机制,我们分析对比了两组患者手术前后房水相关指标的改变。结果显示观察组患者术后 1wk 房水内 SOD 水平显著高于对照组,而 MDA 及 TNF- α 水平显著低于对照组。SOD 是一种可以拮抗氧自由基的抗氧化物质,其水平降低提示氧化应激水平较高^[14]。MDA 是氧化应激反应中的重要物质,具有较强的细胞毒性作用,其水平升高提示氧化应激较重^[14]。TNF- α 是经典的促炎因子,其在慢性炎症状态的维持及急性炎症级联放大过程中均发挥关键作用^[15]。这些指标的改变提示,加用曲安奈德显著降低了患者术后眼球内炎症/氧化应激反应,这可能是观察组疗效更佳的机制之一。由于葡萄膜炎是一种具有复发倾向的疾病,我们对患者进行为期 12mo 的复发随访。结果显示观察组患者术后 1a 累积复发率显著低于对照组,这提示术中注射曲安奈德具有一定远期疗效。

虽然本研究取得一定发现,但由于样本量有限,所得结果尚需更大样本量以矫正。为尽量减少评估疗效难度及可能存在的统计偏倚,我们仅纳入单眼病变的患者。此外,本研究并未对曲安奈德的具体作用机制做更深入的探索,有待于进一步研究以丰富。

综上,术中前房注射曲安奈德可显著提高葡萄膜炎并发白内障患者手术的近远期疗效。

参考文献

- 1 Bollemeijer JG, Wieringa WG, Missotten TO, *et al.* Clinical manifestations and outcome of syphilitic uveitis. *Invest Ophthalmol Vis Sci* 2016;57(2):404-411
- 2 Benage M, Fraunfelder FW. Vaccine - associated uveitis. *Mo Med* 2016;113(1):48-52
- 3 Paracha Q. Cataract surgery at Marie Adelaide Leprosy Centre Karachi: an audit. *J Pak Med Assoc* 2011;61(7):688-690
- 4 Chen LL, Toyoguchi M, Shimakawa M, *et al.* Chronic refractory uveitis in a patient with childhood-onset cyclic neutropenia. *Case Rep Ophthalmol* 2011;2(2):155-159
- 5 Meyer LM, Schönfeld CL. Cystoid macular edema after complicated cataract surgery resolved by an intravitreal dexamethasone 0.7mg implant. *Case Rep Ophthalmol* 2011;2(3):319-322
- 6 Soheilian M, Ramezani A, Soheilian R. 25 - gauge vitrectomy for complicated chronic endogenous/autoimmune uveitis: predictors of outcomes. *Ocul Immunol Inflamm* 2013;21(2):93-101
- 7 Bhargava R, Kumar P, Bashir H, *et al.* Manual suture less small incision cataract surgery in patients with uveitic cataract. *Middle East Afr J Ophthalmol* 2014;21(1):77-82
- 8 Taravati P, Lam DL, Leveque T, *et al.* Postcataract surgical inflammation. *Curr Opin Ophthalmol* 2012;23(1):12-18
- 9 Chancellor JR, Padmanabhan SP, Greenough TC, *et al.* Uveitis and systemic inflammatory markers in convalescent phase of ebola virus disease. *Emerg Infect Dis* 2016;22(2):295-297
- 10 樊颂雅, 李淑珍. 葡萄膜炎并发白内障行超声乳化人工晶状体植入术. *中华眼外伤职业眼病杂志* 2013;35(5):338-340
- 11 Mahdavi FA, Sorkhabi R, Tajlil A. Extrapulmonary tuberculosis presenting with isolated uveitis. *Iran J Public Health* 2015;44(12):1720-1722
- 12 李晓鹏, 刘静, 焦军杰, 等. 葡萄膜炎并发白内障治疗中曲安奈德的应用. *中国实用医药* 2015;10(24):3-5
- 13 Jin E, Luo L, Bai Y, *et al.* Comparative effectiveness of intravitreal bevacizumab with or without triamcinolone acetonide for treatment of diabetic macular edema. *Ann Pharmacother* 2015;49(4):387-397
- 14 傅伟才, 姜燕, 柳林. 白内障房水及血清中氧化应激指标及血管内皮生长因子变化研究. *中国实用眼科杂志* 2014;32(5):554-556
- 15 Palmefors H, DuttaRoy S, Rundqvist B, *et al.* The effect of physical activity or exercise on key biomarkers in atherosclerosis - a systematic review. *Atherosclerosis* 2014;235(1):150-161