

# 光学相干断层扫描血管成像技术在青光眼诊治中的研究进展

黄薇, 蒋沁, 曹国凡

作者单位: (210029) 中国江苏省南京市, 南京医科大学附属眼科医院

作者简介: 黄薇, 南京医科大学在读硕士研究生, 研究方向: 青光眼。

通讯作者: 曹国凡, 毕业于南京医科大学, 博士, 副教授, 副主任医师, 硕士研究生导师, 研究方向: 青光眼. caoguofan587@163.com

收稿日期: 2016-12-13 修回日期: 2017-03-08

## Development of optical coherence tomography angiography in the diagnosis and treatment of glaucoma

Wei Huang, Qin Jiang, Guo-Fan Cao

Eye Hospital, Nanjing Medical University, Nanjing 210029, Jiangsu Province, China

Correspondence to: Guo-Fan Cao. Eye Hospital, Nanjing Medical University, Nanjing 210029, Jiangsu Province, China. caoguofan587@163.com

Received: 2016-12-13 Accepted: 2017-03-08

### Abstract

• Glaucoma is the leading cause of irreversible blindness worldwide. Its specific pathophysiology is still not clear. Currently hemodynamic alterations are regarded as one of the key factors in the pathophysiology of glaucoma. Optical coherence tomography angiography (OCTA) is a new imaging technique that enables visualization of the retinal and choroidal microvasculature, and with novel algorithms generates high resolution images and quantifies vessel density and blood flow of the retina and choroid. We reviewed the recent advances in the diagnosis and treatment of glaucoma measured using OCTA, which provides a reference for diagnosis of glaucoma and evaluation of glaucoma severity.

• KEYWORDS: optical coherence tomography angiography; glaucoma; vessel density

**Citation:** Huang W, Jiang Q, Cao GF. Development of optical coherence tomography angiography in the diagnosis and treatment of glaucoma. *Guoji Yanke Zazhi(Int Eye Sci)* 2017;17(4):665-668

### 摘要

青光眼是全球不可逆盲的主要原因,但其具体的病理生理学仍不太清楚。目前认为血液动力学改变是青光眼病理生理学的关键因素之一。光学相干断层扫描血管成像技

术(OCTA)是一种新的成像技术,使视网膜和脉络膜毛细血管可视化,并使用新颖的算法生成高分辨率图像、量化视网膜和脉络膜的血管密度和血流。本文对 OCTA 测量视网膜血管密度的变化在青光眼诊治中的研究进展进行综述,为临床使用 OCTA 诊断青光眼、评价病情严重程度提供参考。

**关键词:** 光学相干断层扫描血管成像; 青光眼; 血管密度

DOI:10.3980/j.issn.1672-5123.2017.4.19

引用: 黄薇, 蒋沁, 曹国凡. 光学相干断层扫描血管成像技术在青光眼诊治中的研究进展. 国际眼科杂志 2017;17(4):665-668

### 0 引言

青光眼是一种进行性视神经病变,其特征为视网膜神经节细胞及其轴突的丧失和涉及视神经乳头(OH)与视网膜的组织重塑<sup>[1-2]</sup>。有研究推测到2020年全球青光眼患者将达到7960万,到2040年将增加至1.118亿人<sup>[3-5]</sup>。青光眼视神经病变的发生机制有机械压力和血管缺血两种学说。其中视网膜血流是一项重要的检测项目,有助于更好地了解青光眼早期的病理生理学,它也是监测病程进展和评价疗效的重要临床参数<sup>[6-11]</sup>。然而由于血管具有搏动性,检测眼部全部血流仍然是一个挑战<sup>[12]</sup>。

光学相干断层扫描(OCT)是在20世纪90年代初开发,使视网膜结构例如视网膜神经纤维层(RNFL)、黄斑和视神经头(OH)成像,被广泛用于研究和临床实践,但它不能提供关于视网膜血流的信息。光学相干断层扫描血管成像术(optical coherence tomography angiography, OCTA)作为一种新型的无创检测视网膜微血管变化的成像技术,能够提供三维成像,更加直观地研究血管的形态,并且能够对其进行精确的定性和定量分析。本文主要探讨OCTA技术测量视网膜血管密度在青光眼诊治中的研究进展。

### 1 传统血管检查方式

迄今为止,研究人员已使用各种技术来评估眼血流量。其中,彩色多普勒超声成像(CDI)曾被认为是有所希望的成像技术。目前发现CDI虽可测量血液速度,却不能测量实际血流量。多数研究显示原发性开角型青光眼(POAG)患者眼眶血流受损,但是这些研究结果并不完全一致,有的甚至相反,其主要原因是CDI依赖于操作者,导致测量的重复性低<sup>[13]</sup>且不能测量实际血流量。Plange等<sup>[14]</sup>认为多普勒成像用于鉴定正常眼压性青光眼(NTG)时只有48%的灵敏度和90%的特异性。

荧光素血管造影术(FFA)是20世纪后期发展起来的一种眼科特殊检查方法<sup>[15]</sup>,目前广泛用于临床。虽然注入的荧光素染料能够使视网膜毛细血管更加直观可视,但它不能使所有的视网膜毛细血管都可可视化<sup>[16]</sup>。Weinhaus

等<sup>[17]</sup>和 Snodderly 等<sup>[18]</sup>发现动物模型中通过荧光素血管造影显示的视网膜图像与浅层视网膜血管的解剖分布相对应,而深层的视网膜毛细血管并未显现。FFA 作为一种侵入性检查,造影剂可能引起部分患者过敏反应,并且只显示二维图像,不能提供深度信息<sup>[19]</sup>。

## 2 OCTA 工作原理及方法

OCTA 主要利用了分频增幅去相干血管成像技术 (split - spectrum amplitude decorrelation angiography algorithm)<sup>[20]</sup>,通过对同一个截面进行多次 B 扫描,并将多幅图像中无差异的像素去除,保留有差异的像素,达到去相干的目的;而分频增幅是指先把原来图像去除了噪声并裂解为不同频谱,然后再将其合并,达到视网膜、脉络膜各分层血管形态在横截面清晰成像的目的。OCTA 系统总示意图见图 1<sup>[20-21]</sup>。目前 OCT 血管成像的常用仪器为 Optovue 公司的 AngioVue,它可根据用户自定义的不同视网膜层面生成血管密度图,并自动计算扫描范围内的血管密度(图 2)。

## 3 OCTA 在青光眼眼中的研究进展

### 3.1 OCTA 检测黄斑区和视盘及环乳头区血管密度

Rao 等<sup>[22]</sup>通过 OCTA 对原发性开角型青光眼患者 39 例 64 眼和对照组 53 例 78 眼进行了横断面研究。他们分别对视盘进行了 4.5mm×4.5mm、对黄斑进行了 3mm×3mm 区域的“变脸”OCTA 扫描,并通过受试者工作特征曲线下面积 (area under receiver operating characteristic curve, AUROC) 和敏感度评价各部位的诊断价值。研究发现对于本次受检 POAG 患者来说,OCTA 血管密度参数的诊断能力仅为中度,黄斑区(黄斑中心凹周围 1.5mm 宽的圆形环状区域,从内界膜至内丛状层)与视盘(视盘区域,从内界膜上方 2mm 至下方 0.15mm)血管密度的诊断价值明显低于环乳头区(视盘周围 0.75mm 宽的椭圆形环状区域,从内界膜至神经纤维层)血管密度(cpVD),随着青光眼严重程度的增加,血管密度的诊断价值提高。

### 3.2 OCTA 检测 RNFL 血管密度与 SD-OCT 检测 RNFL 厚度

Adeleh 等对正常人、疑似青光眼、开角型青光眼(OAG)患者的 RNFL 厚度(SD-OCT 扫描,以视盘为中心直径 3.45mm 的圆形区域)和视网膜血管测量值(OCTA 扫描)进行比较<sup>[23]</sup>。通过对两种 RNFL(从内界膜至神经纤维层)血管密度测量值进行分析:(1)环乳头区血管密度(cpVD);(2)全周血管密度(wiVD,以视盘为中心 4.5mm×4.5mm 区域)。他们发现:OAG 患者的年龄标化平均血管密度(cpVD 及 wiVD)明显低于疑似青光眼和正常人。在区分青光眼和正常人时,wiVD 的年龄标化 AUROC 最高(0.94),其次为 RNFL 厚度(0.92);区分正常人和疑似青光眼时,wiVD 的年龄标化 AUROC 最高(0.70),其次为 cpVD 和 RNFL 厚度(均为 0.65)。从而认为:对于鉴别正常人与青光眼患者,RNFL 血管密度与其厚度具有相似的诊断准确性,OCTA 检测能够反映与 OAG 病理生理相关的组织损伤。

进一步研究视乳头旁毛细血管减少与 RNFL 缺损的地形关系, Lee 等<sup>[24]</sup>发现:所有参与研究的 POAG 患者视乳头旁毛细血管密度均降低,血管缺失与 RNFL 缺损在部位与程度方面均具有一致性(Pearson's  $r=0.997, 0.988$ , 均  $P<0.01$ )。因此他们认为视网膜环乳头区毛细血管减少可能代表了青光眼性 RNFL 萎缩区毛细血管的继发性缺

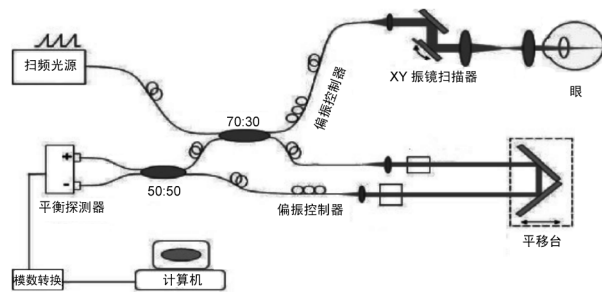


图 1 OCTA 系统总示意图。

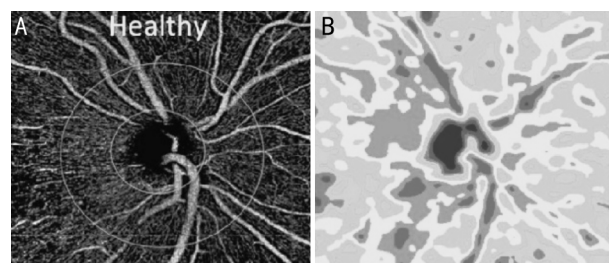


图 2 正常人 RNFL 血管密度图 A:环乳头区血管密度图;B:区域血管密度彩图。

失或闭合。此外, Lee 等<sup>[25]</sup>也对单侧正常眼压性青光眼(NTG)患者(11 例 22 眼)和对照组正常人(11 例 11 眼)共 33 眼进行 OCTA 扫描发现:单侧 NTG 患者患眼的视乳头旁毛细血管密度显著低于其相应对侧眼或对照眼(两者  $P$  均为 0.013),对侧眼与对照眼两组之间的环乳头区毛细血管密度无显著差异( $P=0.328$ );单侧 NTG 患者的 RNFL 缺损区可见视网膜毛细管明显受损。

### 3.3 OCTA 检测 RNFL 血管密度与标准自动视野计检测视野

Yarmohammadi 等<sup>[26]</sup>通过 OCTA 测量包括正常人、疑似青光眼、青光眼在内的 153 眼进行了横断面研究。使用 OCTA、SD-OCT、标准自动视野计(SAP)分别对受试眼进行检查发现:正常眼中 RNFL 血管密度较高,其次是疑似青光眼、轻度青光眼和中重度青光眼;wiVD 分别为 55.5%、51.3%、48.3%、41.7%;cpVD 分别为 62.8%、61.0%、57.5%、49.6%(两者均  $P<0.01$ );SAP 均差(MD)与 cpVD( $r_2=0.54$ )和 wiVD( $r_2=0.51$ )的相关性高于其与 RNFL( $r_2=0.36$ )和盘沿面积( $r_2=0.19$ )的相关性(均  $P<0.05$ )。多变量回归分析显示:wiVD 每降低 1% 与 MD 每减少 0.66 分贝(dB)相关,cpVD 每降低 1% 与 MD 每减少 0.64 分贝相关。此外,通过消除结构性缺损的影响后,发现血管密度和视野缺损程度之间有显著的相关性。

类似地, Akagi 等<sup>[27]</sup>通过对 POAG(41 眼有上方视野缺损,19 眼具有下方视野缺损)患者的 60 眼与正常人的 21 眼进行观察,对受试者进行了视盘 3mm×3mm 区域的“变脸”OCTA 扫描和 SAP 检查。研究发现:与正常眼相比,在非高度近视( $P<0.01, P=0.006$ )和高度近视的青光眼患者眼部( $P<0.01, P=0.005$ )视野缺损的相应位置处,环视乳头区(视盘周围 0.5mm 宽的椭圆形环状区域,从内界膜至其下 0.1mm)血管密度显著降低;对于非高度近视但下方视野缺损( $P=0.006$ )患者,视盘(从内界膜至其下全层)血管密度在其视野缺损相应位置处显著减少,但在其他眼中则不显著;环乳头区的视网膜血管密度与其相应

侧的视野总偏差值显著相关。因此认为微血管减少与视野缺损呈区域特异性相关:分别在视乳头旁视网膜和视盘中呈现显著和部分相关。

**3.4 OCTA 检测 cpVD 与扫频光源 OCT 检测筛板** Suh 等<sup>[28]</sup>对 82 例 POAG 患者进行横断面病例对照研究中,通过 OCTA 扫描计算 cpVD、扫频光源 OCT(SS-OCT)检测筛板(LC)缺损。他们发现具有 LC 缺损的平均 cpVD 明显低于无 LC 缺损者(52.9%±5.6% vs 56.8%±7.7%, $P=0.013$ );颞下(IT)(49.5%±10.3% vs 56.8%±12.2%, $P=0.004$ ),颞上(ST)(54.3%±8.8% vs 58.8%±9.6%, $P=0.030$ ),鼻下(IN)(52.4%±9.0% vs 57.6%±9.1%, $P=0.009$ )。IT 区( $n=33$ )筛板缺损者的 cpVD 明显低于 IT 和 IN 区没有 LC 缺损者(所有均 $P<0.05$ )。ST 区( $n=19$ )LC 缺损者的 cpVD 低于在 ST,IT 和 IN 区没有 LC 缺损者(所有均 $P<0.05$ )。从而认为对于青光眼病情严重程度相似患者来说,具有局灶性 LC 缺损患者的血管密度明显低于无 LC 缺损患者;并且血管密度的降低与 LC 缺损部位具有空间相关性。

**3.5 OCTA 检测 cpVD 与 IOP** Holló<sup>[29]</sup>对无全身血管疾病并未进行降压治疗的高眼压症 2 眼和色素性青光眼 4 眼进行研究,分别在未治疗及治疗 2~4wk 使眼压明显降低时测量 cpVD。未治疗时 IOP 为 35~42mmHg,治疗后 IOP 降至 12~18mmHg(所有病例 IOP 降低均 $>50\%$ )。发现所有患眼 cpVD 均增加,其中 5 例 cpVD 明显增加。结果表明对于高 IOP 未治疗的年轻人,通过治疗使 IOP 降低,可使其 RNFL 的环乳头区毛细血管灌注显著增加。

**3.6 深层视网膜毛细血管缺失的相关因素** Suh 等<sup>[30]</sup>还通过 OCTA 扫描 POAG 患者 71 例 71 眼获得视盘血管密度图进行标准化定性分析,计算得出 cpVD,并通过 SS-OCT 明确脉络膜厚度和局灶性 LC 缺损部位。他们发现深层视网膜毛细血管缺失的青光眼患者比无深层血管缺失的患者具有更高的 LC 缺损发生率(70.3% vs 32.4%),更低的 cpVD(52.7% vs 58.8%),更明显的视野均差(-9.06dB vs -3.83dB),更薄的总脉络膜厚度(126.5 $\mu$ m vs 169.1 $\mu$ m),更长的轴长(24.7mm vs 24.0mm),更大的视乳头旁 $\beta$ 萎缩区面积(1.2mm<sup>2</sup> vs 0.76mm<sup>2</sup>)和更低的舒张压(74.7mmHg vs 81.7mmHg)(均 $P<0.05$ )。多因素 Logistic 回归分析显示:LC 缺损(优势比/OR,6.27; $P=0.012$ ),cpVD 降低(OR,1.27; $P=0.002$ ),脉络膜厚度减少(OR,1.02; $P=0.014$ )和低舒张压(OR,1.16; $P=0.003$ )与毛细血管缺失显著相关。因此,他们认为与青光眼患者深层视网膜毛细血管缺失相关的全身性与眼部因素有:青光眼晚期出现的局灶性 LC 缺损,RNFL 血管密度降低,脉络膜厚度减少和低舒张压。

此外,Scripsema 等<sup>[31]</sup>对 40 例 POAG、26 例 NTG 及 26 例正常人进行回顾性研究。他们分别对视盘进行了 3.5mm×3.5mm、4.5mm×4.5mm 区域 OCTA 扫描,并通过自定义分析方法定量分析环乳头区灌注毛细血管密度即 PCD(以视盘为中心内直径为 1.95mm,外直径为 3.45mm 的环形区域,从内界膜至神经纤维层)。研究发现通过 4.5mm×4.5mm 区域扫描,POAG 患者(34.24%±6.76%)和 NTG(37.75%±3.52%)患者的 PCD 均显著低于正常患者(42.99%±1.81%)(均 $P<0.01$ )。同样地,在 3.5mm×3.5mm 区域扫描中也观察到类似的结果。通过进一步视野(HVF)及 SD-OCT 检查,发现:通过

4.5mm×4.5mm 区域扫描,POAG 患者和 NTG 患者的 PCD 与视野均差、模式标准差和 RNFL 厚度的皮尔森系数均有统计学意义( $P<0.05$ ),并根据线性回归分析确认 PCD 值与上述其他青光眼参数具有中度相关性。

从上述研究发现血管参数可能成为评估或诊断青光眼的有效辅助方法。为进一步评估 OCT 血管造影在青光眼诊断和预后的临床效果,仍需要更详细的前瞻性和纵向研究。OCTA 自 2013 年开始应用于眼科疾病的研究与诊断,近几年间得以迅速发展。它具有优于其他成像模式的优点,为更加深入了解青光眼发生与发展机制提供了新的途径,同时我们还要认识到它的局限性。OCTA 的成像基础是血液的流动,因此很多因素仍然可能对我们看到的图像产生影响<sup>[21,32-33]</sup>。比如患者眼球转动会降低 OCTA 图像的质量,需要患者在检查期间保持静止并避免眨眼<sup>[32]</sup>。OCTA 扫描图像会存在伪影,高速血流可能导致信号缺失<sup>[33]</sup>。OCTA 进行一次扫描的面积有限,常规有 3mm×3mm、4.5mm×4.5mm 等规格,不能对视网膜进行大面积扫描成像,且扫描范围越大,成像效果变差<sup>[21]</sup>。对于 OCTA 局限性的认识与克服,通过进一步的深入研究并将其与其他诊断方法相结合,将为青光眼的诊治与预后提供更为高效的检测手段,可能在不久的将来改变眼科学的临床实践。

#### 参考文献

- Weinreb RN, Aung T, Medeiros FA, et al. The pathophysiology and treatment of glaucoma: a review. *JAMA* 2014;311(18):1901-1911
- Moore NA, Harris A, Wentz S, et al. Baseline retrobulbar blood flow is associated with both functional and structural glaucomatous progression after 4 years. *Br J Ophthalmol* 2016 Epub ahead of print
- Quigley HA, Broman AT. The number of people with glaucoma worldwide in 2010 and 2020. *Br J Ophthalmol* 2006;90(3):262-267
- Tham YC, Wong TY, Aung T, et al. Global prevalence of glaucoma and projections of glaucoma burden through 2040: a systematic review and meta-analysis. *Ophthalmology* 2014;121(11):2081-2090
- Liu L, Jia Y, Takusagawa HL, et al. Optical Coherence Tomography Angiography of the Peripapillary Retina in Glaucoma. *JAMA Ophthalmol* 2015;133(9):1045-1052
- Flammer J, Orgül S, Costa VP, et al. The impact of ocular blood flow in glaucoma. *Prog Retin Eye Res* 2002;21(4):359-393
- Galassi F, Giambene B, Menchini U. Ocular perfusion pressure and retrobulbar haemodynamics in pseudoexfoliative glaucoma. *Graefes Arch Clin Exp Ophthalmol* 2008;246(3):411-416
- Martinez A, Sanchez M. Retrobulbar hemodynamic parameters in pseudoexfoliation syndrome and pseudoexfoliative glaucoma. *Graefes Arch Clin Exp Ophthalmol* 2008;246(9):1341-1349
- Hwang JC, Ranjith Konduru R, Zhang XB, et al. Relationship among Visual Field, Blood Flow, and Neural Structure Measurements in Glaucoma. *Invest Ophthalmol Vis Sci* 2012;53(6):3020-3026
- Calvo P, Ferreras A, Polo V, et al. Predictive value of retrobulbar blood flow velocities in glaucoma suspects. *Invest Ophthalmol Vis Sci* 2012;53(7):3875-3884
- Jia Y, Wei E, Wang XG, et al. Optical coherence tomography angiography of optic disc perfusion in glaucoma. *Ophthalmology* 2014;121(7):1322-1332
- Huang SH, Shen MX, Zhu DX, et al. In vivo imaging of retinal hemodynamics with OCT angiography and Doppler OCT. *Biomed Opt Express* 2016;7(2):663-676
- Mansouri K. Optical coherence tomography angiography and glaucoma: searching for the missing link. *Expert Rev Med Devices* 2016;13(10):879-880

- 14 Plange N, Kaup M, Weber A, *et al.* Performance of color Doppler imaging discriminating normal tension glaucoma from healthy eyes. *Eye (Lond)* 2009;23(1):164-170
- 15 魏文武, 杨丽红. 荧光素眼底血管造影的临床应用. *眼科研究* 2006;24(2):1-4
- 16 Spaide RF, Klancnik JM Jr, Cooney MJ. Retinal vascular layers imaged by fluorescein angiography and optical coherence tomography angiography. *JAMA Ophthalmol* 2015;133(1):45-50
- 17 Weinhaus RS, Burke JM, Delori FC, *et al.* Comparison of fluorescein angiography with microvascular anatomy of macaque retinas. *Exp Eye Res* 1995;61(1):1-16
- 18 Snodderly DM, Weinhaus RS, Choi JC. Neural-vascular relationships in central retina of macaque monkeys (*Macaca fascicularis*). *J Neurosci* 1992;12(4):1169-1193
- 19 Cole ED, Novais EA, Louzada RN, *et al.* Contemporary retinal imaging techniques in diabetic retinopathy: a review. *Clin Exp Ophthalmol* 2016;44(4):289-299
- 20 Jia Y, Tan O, Tokayer J, *et al.* Split - spectrum amplitude - decorrelation angiography with optical coherence tomography. *Opt Express* 2012;20(4):4710-4725
- 21 刘青, 艾明. 光学相干断层扫描血管成像技术在糖尿病视网膜病变中的应用. *国际眼科杂志* 2016;16(4):678-680
- 22 Rao HL, Pradhan ZS, Reddy HB, *et al.* Regional comparisons of optical coherence tomography angiography vessel density in primary open angle glaucoma. *Am J Ophthalmol* 2016;171:75-83
- 23 Yarmohammadi A, Zangwill LM, Manalastas PI, *et al.* Optical Coherence Tomography Angiography Vessel Density in Healthy, Glaucoma Suspect, and Glaucoma Eyes. *Invest Ophthalmol Vis Sci* 2016;57(9):451-459
- 24 Lee EJ, Lee KM, Lee SH, *et al.* OCT angiography of the peripapillary retina in primary open-angle glaucoma. *Invest Ophthalmol Vis Sci* 2016;57(14):6265-6270
- 25 Lee EJ, Kim S, Hwang S, *et al.* Microvascular compromise develops following nerve fiber layer damage in normal-tension glaucoma without choroidal vasculature involvement. *J Glaucoma* 2016 Epub ahead of print
- 26 Yarmohammadi A, Zangwill LM, Diniz-Filho A, *et al.* Relationship between Optical Coherence Tomography Angiography Vessel Density and Severity of Visual Field Loss in Glaucoma. *Ophthalmology* 2016;123(12):2498-2508
- 27 Akagi T, Iida Y, Nakanishi H, *et al.* Microvascular Density in Glaucomatous Eyes With Hemifield Visual Field Defects: An Optical Coherence Tomography Angiography Study. *Am J Ophthalmol* 2016;168:237-249
- 28 Suh MH, Zangwill LM, Manalastas PI, *et al.* Optical Coherence Tomography Angiography Vessel Density in Glaucomatous Eyes with Focal Lamina Cribrosa Defects. *Ophthalmology* 2016;123(11):2309-2317
- 29 Holló G. Influence of Large Intraocular Pressure Reduction on Peripapillary OCT Vessel Density in Ocular Hypertensive and Glaucoma Eyes. *J Glaucoma* 2016 Epub ahead of print
- 30 Suh MH, Zangwill LM, Manalastas PI, *et al.* Deep Retinal Layer Microvasculature Dropout Detected by the Optical Coherence Tomography Angiography in Glaucoma. *Ophthalmology* 2016;123(12):2509-2518
- 31 Sripsema NK, Garcia PM, Bavier RD, *et al.* Optical Coherence Tomography Angiography Analysis of Perfused Peripapillary Capillaries in Primary Open - Angle Glaucoma and Normal - Tension Glaucoma. *Invest Ophthalmol Vis Sci* 2016;57(9):611-620
- 32 Spaide RF, Fujimoto JG, Waheed NK. Image artifacts in optical coherence tomography angiography. *Retina* 2015;35(11):2163-2180
- 33 Koustenis A Jr, Harris A, Gross J, *et al.* Optical coherence tomography angiography: an overview of the technology and an assessment of applications for clinical research. *Br J Ophthalmol* 2016 Epub ahead of print