

# Nd:YAG 激光虹膜周切术后不同房角关闭状态患者的早期并发症

侯旭, 胡丹, 张鹏, 王海燕, 张自峰, 李曼红

作者单位: (710032) 中国陕西省西安市, 第四军医大学西京医院眼科 全军眼科研究所

作者简介: 侯旭, 博士, 副主任医师, 副教授, 研究方向: 青光眼、视神经保护。

通讯作者: 胡丹, 博士, 主任医师, 教授, 研究方向: 青光眼、眼外伤。 hoodan@fmmu.edu.cn

收稿日期: 2017-01-10 修回日期: 2017-04-11

## Clinical observation of the early complications after Neodymium: YAG laser peripheral iridotomy in patients with different anterior angle status

Xu Hou, Dan Hu, Peng Zhang, Hai-Yan Wang, Zi-Feng Zhang, Man-Hong Li

Eye Institute of PLA. Department of Ophthalmology, Xijing Hospital, Fourth Military Medical University, Xi'an 710032, Shaanxi Province, China

Correspondence to: Dan Hu. Eye Institute of PLA. Department of Ophthalmology, Xijing Hospital, Fourth Military Medical University, Xi'an 710032, Shaanxi Province, China. hoodan@fmmu.edu.cn

Received: 2017-01-10 Accepted: 2017-04-11

### Abstract

• AIM: To observe the early complications after Nd: YAG laser peripheral iridotomy (LPI) in patients with different anterior angle status and analysis the indications for laser treatment.

• METHODS: This was a retrospective case series. Totally 362 cases (512 eyes) were involved in the treatment of Nd: YAG laser peripheral iridotomy in Xijing Hospital between January 2013 to June 2015. The early complications including iridemia, intraocular pressure spike, iridocyclitis, corneal or lens injury and others after laser peripheral iridotomy were analyzed and followed up for 3mo.

• RESULTS: Totally 274 females (416 eyes) and 88 males (96 eyes) were involved in the study. Among the 512 eyes identified, 248 eyes had primary angle closure glaucoma (PACG), 108 eyes had primary angle closure (PAC), 72 eyes had primary angle closure suspect (PACS), 66 eyes had no signs or symptoms (the fellow eye of PACG), and 18 eyes had secondary glaucoma or ocular hypertension with pupillary block. After LPI, 107 eyes (20.9%) had iridemia, 85 eyes (16.6%) had intraocular pressure spike,

14 eyes (2.7%) had iridocyclitis, 10 eyes (2%) had corneal injury, 2 eyes (0.4%) had lens injury, 1 eye (0.2%) had decompression retinopathy, and 2 eyes (0.4%) had exudative retinal detachment. The incidence of iridemia was highest among patients with acute PACG (33.7%,  $P=0.019$ ), and the incidence of intraocular pressure spike was highest among patients with chronic PACG (23.0%,  $P=0.047$ ).

• CONCLUSION: The most common complications of Nd: YAG LPI include iridemia and intraocular pressure spike. Whether PACG patients are more likely to have these complications needs further study. Rare serious complications like decompression retinopathy and exudative retinal detachment should be considered. The indications and timing of LPI should also be chosen carefully according to the patient's specific condition.

• KEYWORDS: laser peripheral iridotomy; glaucoma; complication; indication

Citation: Hou X, Hu D, Zhang P, et al. Clinical observation of the early complications after Neodymium: YAG laser peripheral iridotomy in patients with different anterior angle status. *Guoji Yanke Zazhi (Int Eye Sci)* 2017;17(5):928-932

### 摘要

目的: 观察 Nd:YAG 激光虹膜周切术治疗各类房角关闭状态患者中出现的早期并发症, 分析激光虹膜周切术的并发症风险和适应证选择。

方法: 回顾性病例系列。研究对象为 2013-01/2015-06 来我院就诊后行激光虹膜周切术的患者 362 例 512 眼。统计分析激光虹膜周切术中和术后 3mo 内各类并发症的情况。主要指标为虹膜出血、眼压、虹膜睫状体炎、角膜和晶状体损伤等发生率。

结果: 患者中女 274 例 416 眼, 男 88 例 96 眼。原发性闭角型青光眼 248 眼、原发性房角关闭 108 眼、原发性房角关闭可疑 72 眼、原发性闭角型青光眼尚无任何青光眼体征的对侧眼 66 眼、存在瞳孔阻滞因素的继发性青光眼或高血压 18 眼。并发症包括虹膜出血 107 眼 (20.9%)、暂时性眼压升高 85 眼 (16.6%)、虹膜睫状体炎 14 眼 (2.7%)、角膜损伤 10 眼 (2%)、晶状体损伤 2 眼 (0.4%)、减压性视网膜病变 1 眼 (0.2%)、渗出性视网膜脱离 2 眼 (0.4%)。虹膜出血在急性闭角型青光眼患者中发生率最高 (33.7%,  $P=0.019$ ), 暂时性眼压升高在慢性闭角型青光眼患者中发生率最高 (23.0%,  $P=0.047$ )。

结论: Nd:YAG 激光虹膜周切术最常见的并发症包括虹膜出血和暂时性眼压升高。闭角型青光眼患者是否更容易发生这两种并发症, 还需要更大样本量做进一步分析。需

重视减压性视网膜病变和渗出性视网膜脱离等少见严重并发症。根据患者的具体病情,选择激光虹膜周切术的适应证和时机。

**关键词:**激光周边虹膜切除术;青光眼;并发症;适应证  
DOI:10.3980/j.issn.1672-5123.2017.5.32

**引用:**侯旭,胡丹,张鹏,等. Nd:YAG 激光虹膜周切术后不同房角关闭状态患者的早期并发症. 国际眼科杂志 2017; 17(5):928-932

## 0 引言

激光周边虹膜切除术(laser peripheral iridotomy, LPI)适用于涉及瞳孔阻滞增加而引起的各种类型的闭角型青光眼,以及对前房角可能关闭的患者进行预防性治疗。自1970年代激光用于治疗青光眼患者以来,由于其安全、经济和确切的疗效,已经在很大程度上替代了切开性虹膜切除术<sup>[1]</sup>。近年来,越来越多的医院获得激光设备并开展了相关工作,对我国青光眼的防治起到了积极的推动作用。然而,对激光虹膜周切术的适应证选择和部分严重并发症的处置还有待认识和提高。对于青光眼的药物和手术治疗,专家共识和指南关注的较多且阐述的较为详尽;对于激光治疗来说,相关的问题还需要进一步细化和完善。为了更好地改进临床工作,提供可以借鉴的资料和经验,我们对我院近3a治疗的部分患者并发症情况进行统计分析,探讨激光虹膜周切术的并发症风险和适应证选择。

## 1 对象和方法

**1.1 对象** 选择2013-01/2015-06在西京医院眼科接受激光虹膜周切术的患者。纳入标准:(1)年龄 $\geq 18$ 岁;(2)原发性闭角型青光眼(粘连性关闭 $< 180^\circ$ ,单药可稳定眼压在21mmHg以下的早期患者);(3)原发性房角关闭(粘连性关闭 $< 180^\circ$ ,眼压 $\leq 30$ mmHg,无视盘和视野损害);(4)原发性房角关闭可疑(无粘连性关闭,接触性关闭 $\geq 180^\circ$ ,眼压正常);(5)原发性急性或慢性闭角型青光眼尚无任何青光眼体征的对侧眼(房角开放,眼压正常);(6)存在瞳孔阻滞因素的继发性青光眼和高眼压患者(1种或2种降眼压药物可控制眼压 $\leq 30$ mmHg):包括葡萄膜炎继发性青光眼、外伤性青光眼、人工晶状体眼、晶状体半脱位或球形晶状体、色素播散综合征或色素性青光眼。排除标准:(1)角膜或晶状体等屈光间质混浊显著,眼底无法窥察者;(2)周边前房极浅或消失;(3)联合2种以上降眼压药物,眼压仍高于30mmHg的继发性青光眼和高眼压患者;(4)严重的慢性葡萄膜炎;(5)虹膜或房角出现新生血管;(6)药物控制不良的系统性疾病患者。所有入选患者均签署知情同意书。

**1.2 方法** 眼科基本检查包括最佳矫正视力、眼压、裂隙灯、眼底。在接受激光虹膜周切术前的3d内,进行视野、OCT、B超、房角镜和UBM等检查。激光前1d和当天嘱患者停用阿司匹林等抗凝药物。术前1h使用10g/L毛果芸香碱滴眼液点眼6次,激光位置选择在11:00或1:00虹膜隐窝处。Nd:YAG激光(NIDEK, YC-1800)采用单脉冲,能量为4~8mJ,激光孔不小于0.2mm。术毕1h,行裂隙灯和眼压检查。如眼压升高,但 $\leq 30$ mmHg,给予局部酒石酸溴莫尼定滴眼液点眼1次;如眼压 $> 30$ mmHg,给予局部酒

石酸溴莫尼定滴眼液点眼,同时口服醋甲唑胺片50mg,嘱第2d复查;如眼压 $> 40$ mmHg,除以上用药外,继续留观并监测眼压,如眼压不降,则入院进一步治疗。术后常规滴用溴芬酸钠滴眼液7d,4次/d。分别于术后1wk,1、3mo进行随访,包括最佳矫正视力、眼压、裂隙灯和眼底,必要时行视野、OCT、房角镜和UBM检查。对于随访中眼压升高的患者,局部降眼压药物增加顺序为:5g/L噻吗洛尔滴眼液、布林佐胺滴眼液和酒石酸溴莫尼定滴眼液。

**观察指标:**(1)虹膜出血:出血但无积血(+)或前房积血 $> 1$ mm(++).(2)眼压升高:较激光前基线眼压升高 $\geq 8$ mmHg。(3)虹膜睫状体炎:术后有明显的角膜后沉着物、前房闪辉、前房细胞或虹膜粘连和瞳孔改变等,或随访过程中以上情况加重。(4)角膜损伤:局限或弥漫性的角膜内皮或基质层水肿和混浊。(5)激光孔闭塞。(6)复视或眩光。(7)晶状体、人工晶状体和视网膜损伤等。

**统计学分析:**采用SPSS18.0统计软件,连续变量以均数 $\pm$ 标准差( $\bar{x} \pm s$ )表示,分类资料以数字( $n$ )和百分数(%)表示。计数资料各组间采用卡方检验, $P < 0.05$ 表示差异具有统计学意义。

## 2 结果

**2.1 患者分布情况** 入选结果:根据以上标准共纳入患者362例512眼,其中女274例(75.7%)416眼(81.3%);男88例(24.3%)96眼(18.7%)。年龄26~77(平均55 $\pm$ 7.9)岁。其中包括:原发性闭角型青光眼248眼(48.4%)(急性闭角型青光眼83眼,慢性闭角型青光眼165眼)、原发性房角关闭108眼(21.1%)、原发性房角关闭可疑72眼(14.1%);原发性急性或慢性闭角型青光眼尚无任何青光眼体征的对侧眼66眼(12.9%);存在瞳孔阻滞因素的继发性青光眼或高眼压18眼(3.5%)(葡萄膜炎6眼、钝挫伤5眼、人工晶状体2眼、晶状体半脱位或球形晶状体3眼、色素播散综合征2眼)。

**2.2 并发症分布情况** 并发症包括虹膜出血107眼(20.9%)、眼压升高85眼(16.6%)、虹膜睫状体炎14眼(2.7%)、角膜损伤10眼(2%)、晶状体损伤2眼(0.4%)、减压性视网膜病变1眼(0.2%)、渗出性视网膜脱离2眼(0.4%)。其中虹膜出血伴眼压升高的有29眼(5.7%),虹膜睫状体炎伴眼压升高的5眼(1.0%),虹膜睫状体炎伴角膜损伤的1眼(0.2%)。除此之外,无其它并发症同时出现的情况(表1)。本组病例未出现激光孔闭塞、复视或眩光等情况。

本组病例虹膜出血主要表现为虹膜表面小量出血,未见超过1mm的大量前房积血。在各组间虹膜出血的发生率比较存在统计学差异(表2),在急性闭角型青光眼组内发生率最高(33.7%)。眼压升高主要表现为暂时性眼压升高,有2眼慢性闭角型青光眼在激光后出现持续性眼压升高,最后行手术治疗。眼压升高的发生率在各组间比较存在明显统计学差异(表2),在慢性闭角型青光眼组内发生率最高(23.0%)。存在瞳孔阻滞因素的继发性青光眼或高眼压组整体眼数较少,仅个别眼出现虹膜出血或眼压升高,因此未进行组间的统计分析。

虹膜睫状体炎和角膜损伤主要见于原发性闭角型青光眼和原发性房角关闭。虹膜睫状体炎主要表现为角膜后沉着物和前房闪辉,未见虹膜粘连和瞳孔改变;角膜损伤主要表现为激光孔附近的角膜基质和内皮水肿,未见弥

表1 激光虹膜周切术并发症分布情况

病种		虹膜	眼压	虹膜睫	角膜	晶状体	减压性视	渗出性视
		出血	升高	状体炎	损伤	损伤	网膜病变	网膜脱离
原发性闭角型青光眼	急性	28	15(6 <sup>△</sup> )	2	3	2	1	-
	慢性	33	38(13 <sup>△</sup> )	6	4	-	-	-
原发性房角关闭		20	17(4 <sup>△</sup> )	3(2 <sup>#</sup> )	2	-	-	2
房角关闭可疑		15	9(3 <sup>△</sup> )	2 <sup>#</sup>	1 <sup>☆</sup>	-	-	-
无体征对侧眼		8	5(3 <sup>△</sup> )	1 <sup>#</sup>	-	-	-	-
葡萄膜炎		1	-	-	-	-	-	-
钝挫伤		1	-	-	-	-	-	-
人工晶状体眼		-	-	-	-	-	-	-
晶状体半脱位		1	-	-	-	-	-	-
色素播散综合征		-	1	-	-	-	-	-
合计		107	85(29 <sup>△</sup> )	14(5 <sup>#</sup> )	10(1 <sup>☆</sup> )	2	1	2

注:△:虹膜出血+眼压升高 29 眼;#:虹膜睫状体炎+眼压升高 5 眼;☆:虹膜睫状体炎+角膜损伤 1 眼。

表2 各组患者在激光虹膜周切术后虹膜出血和眼压升高的发生情况

病种	虹膜出血情况		眼压升高情况		合计
	出血	无出血	升高	无升高	
急性闭角型青光眼	28(33.7)	55(66.3)	15(18.1)	68(81.9)	83
慢性闭角型青光眼	33(20.0)	132(80.0)	38(23.0)	127(77.0)	165
原发性房角关闭	20(18.5)	88(81.5)	17(15.7)	91(84.3)	108
房角关闭可疑	15(20.8)	57(79.2)	9(12.5)	63(87.5)	72
无体征对侧眼	8(12.1)	58(87.9)	5(7.6)	61(92.4)	66
合计	104	390	84	410	494
$\chi^2$	11.729		9.627		
P	0.019		0.047		

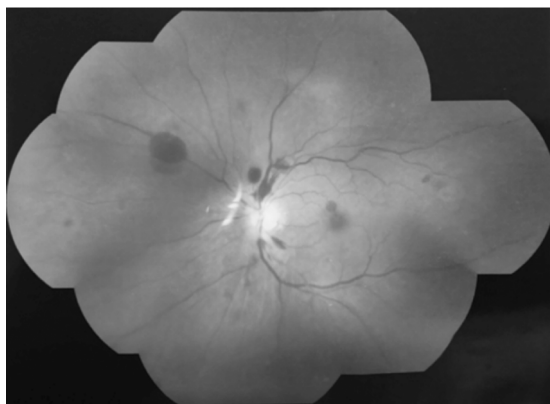


图1 病例1,女性,53岁,左眼急性闭角型青光眼,激光虹膜周切术后1d。眼底照相提示后极部视网膜散在片状出血。诊断:左眼减压性视网膜病变。

慢性的角膜水肿和角膜失代偿。针对上述2种并发症,给予局部皮质类固醇激素抗炎治疗后均恢复。急性闭角型青光眼组有2眼出现晶状体损伤,表现为随后白内障术中发现激光孔处晶状体前囊膜和皮质的小片状不均匀混浊。此外,急性闭角型青光眼组有患者1例1眼出现减压性视网膜病变(图1),原发性房角关闭组有1例患者双眼出现渗出性视网膜脱离(图2)。

### 3 讨论

相对性或绝对性瞳孔阻滞是造成房角关闭和闭角型青光眼最重要的发病机制。激光虹膜周切术通过在虹膜根部造孔,促进房水直接从后房到前房引流,缓解了阻滞

因素,能够增加房角深度<sup>[2]</sup>。目前临床上使用的激光器有氩激光和Nd:YAG激光,两种激光的打孔作用原理不同,各有利弊,氩激光主要是利用热效应,本研究使用Nd:YAG激光器,主要是利用激光所致的压强作用和强电场的击穿作用。常见的并发症包括:虹膜出血、暂时性眼压升高、虹膜睫状体炎、角膜损伤等。偶见激光孔闭塞、复视和眩光等<sup>[3]</sup>。

本研究纳入了不同房角关闭状态的患者,总体的虹膜出血发生率为20.9%,而各组的发生率有所差异。曾有台湾学者统计了231眼PACG和具有房角关闭倾向的患者,其虹膜出血的发生率为12.2%<sup>[4]</sup>。国内学者报道80例PACG患者虹膜出血的发生率为39%<sup>[5]</sup>。欧美国家针对闭角型青光眼患者LPI治疗的研究较少,可能与PACG发病率有关。Golan等<sup>[6]</sup>报道了104例208眼PACS患者LPI术后的出血情况,发生率为34.6%,并分析发现术前抗凝药使用、激光能量、年龄、性别和虹膜色素都不是激光后出血的危险因素。本研究发现急性闭角型青光眼组的出血发生率最高(33.7%),可能与周边前房浅和缩瞳药物作用欠佳有关。我们分别对急性闭角型青光眼组和慢性闭角型青光眼组内虹膜出血和未出血的患者进行比较,分析了年龄、性别和激光能量因素,未发现有显著的统计学差异。

本研究总体的眼压升高发生率为16.6%,而各组的发生率有所差异。台湾学者针对PACG和具有房角关闭倾向患者统计的发生率为23.5%<sup>[4]</sup>。新加坡Lee等<sup>[7]</sup>曾回顾性分析了LPI治疗30min后眼压情况,共298例428

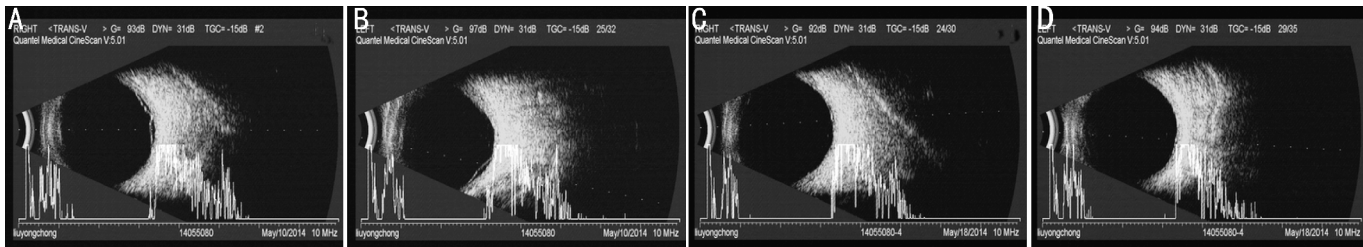


图2 病例2,男性,75岁,双眼原发性房角关闭,激光虹膜周切术后10d。眼部B超提示双眼黄斑区视网膜局限性浅脱离。诊断:双眼渗出性视网膜脱离 A:治疗前右眼;B:治疗前左眼;C:治疗1wk后右眼;D:治疗1wk后左眼。

眼患者,238眼为PACS,85眼为PAC,92眼为PACG,13眼为APAC。眼压升高了8mmHg有46眼(10.7%),眼压高于30mmHg有31眼(7.2%)。分析后发现激光能量、年龄、性别和人种都不是激光后眼压升高的危险因素,而APAC组患者LPI术后眼压升高显著高于其他组。大陆学者曾进行了一项前瞻性对照研究:纳入734例患者,双眼均为PACS,随机1眼激光,另1眼对照。1h后眼压升高超过8mmHg占9.8%。分析发现较高的激光能量和浅前房是术后眼压升高的危险因素<sup>[8]</sup>。本研究发现慢性闭角型青光眼组的眼压升高发生率最高(23.0%),其次是急性闭角型青光眼组(18.1%),可能与残余的小梁网功能代偿不足、出血和虹膜睫状体炎发生率较高有关。我们分别对急性闭角型青光眼组和慢性闭角型青光眼组内眼压升高和未升高的患者进行比较,分析了年龄、性别和激光能量因素,未发现显著的统计学差异。

本研究角膜损伤发生率为2%,主要发生在PACG和PAC患者,表现为激光孔附近的角膜基质和内皮水肿,未见弥漫性的角膜水肿和角膜内皮失代偿。Lim等<sup>[9]</sup>曾观察16眼LPI预防性治疗的患者,平均随访66mo时,在远离激光处的下方角膜出现了角膜失代偿。另一项研究观察了230例PACS患者LPI治疗前后角膜内皮计数的变化情况,仅1眼行LPI,另1眼作为对照,结果发现3a后治疗眼和对照眼的角膜内皮数量均有显著减少,但两组间比较无统计学差异<sup>[10]</sup>。Liu等<sup>[11]</sup>报道了1例72岁急性闭角型青光眼患者,对侧眼行预防性治疗后发生了角膜后弹力层脱离。本研究随访时间只有3mo,远期的角膜并发症情况还有待进一步观察。

本研究晶状体损伤发生率为0.4%,2眼均发生在急性PACG组,表现为随后白内障术中发现激光孔处晶状体前囊膜和皮质的小片状不均匀混浊。曾有报道1例经LPI治疗的PAC患者在进行白内障手术时,发现晶状体前囊的损伤,造成术中连续撕囊不成功<sup>[12]</sup>。另有报道1例经LPI治疗的患者不久出现了晶状体后囊混浊<sup>[13]</sup>。早期的晶状体混浊一般为激光治疗中造成的直接损伤,原因一般是激光焦点太靠近晶状体或离瞳孔区较近。关于LPI治疗对白内障进展的影响,一项前瞻性研究观察了60例急性房角关闭的患者,给予对侧眼进行预防性治疗,随访1a发现白内障均有明显的进展<sup>[14]</sup>。然而与之相反,另外一项前瞻性研究观察了一组PAC患者,发现预防性LPI与晶状体后囊下和皮质混浊的进展并无明显相关性<sup>[15]</sup>。

本研究出现的少见并发症中,1例是急性闭角型青光眼患者治疗后发生了减压性视网膜病变,类似的情况曾有多案例报道<sup>[16-19]</sup>,视网膜的出血一般会逐渐吸收且不影响视力,但需引起重视。另1例是原发性房角关闭患者治疗后双眼出现渗出性视网膜脱离,类似的案例报道分析

可能与短眼轴<sup>[20]</sup>和激光能量较高有关<sup>[21]</sup>。本例患者因首次激光虹膜孔较小,第2d进行了重复治疗,总激光能量高和相对严重的炎症反应可能是导致渗出性视网膜脱离的主要原因。因此术后短期内出现明显的视力下降应该考虑到此类并发症发生的可能。此外,本研究中虽未出现,但曾有报道的其它并发症有人工晶状体损坏<sup>[22]</sup>、眩光<sup>[23-24]</sup>、恶性青光眼<sup>[25]</sup>、孔源性视网膜脱离<sup>[26]</sup>、黄斑裂孔<sup>[27]</sup>、中心性浆液性脉络膜视网膜病变<sup>[28]</sup>等。

LPI对原发性房角关闭和闭角型青光眼的预防和治疗具有确切的效果<sup>[29-30]</sup>,能够控制PAC向PACG发展<sup>[31]</sup>。能够减少PAC和PACG患者在暗室俯卧实验中诱发眼压升高的风险<sup>[32]</sup>。然而,对于具有房角关闭倾向的患者进行预防性LPI治疗还存在一些争议。LPI能够增加PACS患者的前房深度<sup>[33]</sup>,但这种效果仅能保持6mo,并在之后的12mo显著减少<sup>[34]</sup>。有学者进行了一项为期5a的观察,发现PACS进展为PAC的比例为22%<sup>[35]</sup>,由PAC进展为PACG的比例为28.5%<sup>[36]</sup>,虽然样本量较小,但说明进行LPI的预防性治疗,仅有少部分患者能够受益。因此,术前进行动态房角镜检查、暗室试验和眼球解剖形态等的评价,最后根据风险因素做出选择才是对患者有益的。本研究纳入的样本量有限,且仅观察了术后3mo内早期并发症的情况,对于随访中部分眼压失控的患者都采取了增加降眼压药物或手术干预等措施,而关于长期的眼压控制和青光眼进展未能给予分析,这也是我们计划今后随访和观察的重点,将有益于临床适应证的选择。总之,充分重视LPI的并发症,开展前瞻性随机多中心临床研究来获得有力的循证依据,才是实现精准医疗的有效途径。

#### 参考文献

- 李凤鸣,谢立信. 中华眼科学. 第3版. 北京:人民卫生出版社 2014:1989
- Kansara S, Blieden LS, Chuang AZ, et al. Effect of laser peripheral iridotomy on anterior chamber angle anatomy in primary angle closure spectrum eyes. *J Glaucoma* 2016; 25(5):e 469-474
- 李美玉. 青光眼学. 北京:人民卫生出版社 2004:672-674
- Hsiao CH, Hsu CT, Shen SC, et al. Mid-term follow-up of Nd:YAG laser iridotomy in Asian eyes. *Ophthalmic Surg Lasers Imaging* 2003;34(4):291-298
- Ye T, Ge J, Zhuan W. A preliminary study of short-term efficacy of Nd:YAG laser peripheral iridotomy in patients with primary angle closed glaucoma. *Yan Ke Xue Bao* 1991;7(3):115-119
- Golan S, Levkovitch-Verbin H, Shemesh G, et al. Anterior chamber bleeding after laser peripheral iridotomy. *JAMA Ophthalmol* 2013;131(5):626-629
- Lee TL, Yuxin Ng J, Nongpiur ME, et al. Intraocular pressure spikes after a sequential laser peripheral iridotomy for angle closure. *J Glaucoma* 2014;23(9):644-648

- 8 Jiang Y, Chang DS, Foster PJ, *et al.* Immediate changes in intraocular pressure after laser peripheral iridotomy in primary angle - closure suspects. *Ophthalmology* 2012;119(2):283-288
- 9 Lim LS, Ho CL, Ang LP, *et al.* Inferior corneal decompensation following laser peripheral iridotomy in the superior iris. *Am J Ophthalmol* 2006;142(1):166-168
- 10 Kumar RS, Baskaran M, Friedman DS, *et al.* Effect of prophylactic laser iridotomy on corneal endothelial cell density over 3 years in primary angle closure suspects. *Br J Ophthalmol* 2013;97(3):258-261
- 11 Liu DT, Lai JS, Lam DS. Descemet membrane detachment after sequential argon - neodymium: YAG laser peripheral iridotomy. *Am J Ophthalmol* 2002;134(4):621-622
- 12 Vivien Cherng Hui Y, Sanjay S, Benjamin Chong-Ming C. Anterior capsule tear after laser iridotomy complicating phacoemulsification. *Saudi J Ophthalmol* 2011;25(3):309-311
- 13 Dhawahir - Scala FE, Clark D. Neodymium: YAG laser peripheral iridotomy: cause of a visually incapacitating cataract? *Ophthalmic Surg Lasers Imaging* 2006;37(4):330-332
- 14 Lim LS, Husain R, Gazzard G, *et al.* Cataract progression after prophylactic laser peripheral iridotomy: potential implications for the prevention of glaucoma blindness. *Ophthalmology* 2005;112(8):1355-1359
- 15 Yip JL, Nolan WP, Gilbert CE, *et al.* Prophylactic laser peripheral iridotomy and cataract progression. *Eye (Lond)* 2010;24(7):1127-1134
- 16 Nah G, Aung T, Yip CC. Ocular decompression retinopathy after resolution of acute primary angle closure glaucoma. *Clin Experiment Ophthalmol* 2000;28(4):319-320
- 17 Waheeb SA, Birt CM, Dixon WS. Decompression retinopathy following YAG laser iridotomy. *Can J Ophthalmol* 2001;36(5):278-280
- 18 Landers J, Craig J. Decompression retinopathy and corneal oedema following Nd:YAG laser peripheral iridotomy. *Clin Experiment Ophthalmol* 2006;34(2):182-184
- 19 Sanz S, Carnota P, Lillo J, *et al.* Unilateral decompression retinopathy after laser iridotomy in a patient with bilateral acute angle - closure glaucoma. *Ophthalmic Surg Lasers Imaging* 2010;9:1-3
- 20 Thapa SS, Paudyal G. Choroidal effusion following laser peripheral iridotomy for the treatment of angle closure glaucoma in a patient with nanophthalmos. *Nepal Med Coll J* 2005;7(1):81-82
- 21 Coriveau LA, Nasr Y, Fanous S. Choroidal and retinal detachment following argon laser iridotomy. *Can J Ophthalmol* 1986;21(3):107-108
- 22 Farah E, Koutsandrea C, Papaefthimiou I, *et al.* Fractured Anterior Chamber Intraocular Lens (ACIOL) Complicating Nd:YAG Laser for Peripheral Iridotomy. *Open Ophthalmol J* 2014;8:1-2
- 23 Islam N, Franks WA. Therapeutic corneal tattoo following peripheral iridotomy complication. *Eye (Lond)* 2006;20(3):389-390
- 24 Beltran - Agullo L, Alaghand P, Gurbaxani A, *et al.* Phacoemulsification with therapeutic implantation of a prosthetic iris device following peripheral iridotomy visual complication. *Eye (Lond)* 2011;25(8):1096
- 25 Premseenthil M, Salowi MA, Siew CM, *et al.* Spontaneous malignant glaucoma in a patient with patent peripheral iridotomy. *BMC Ophthalmol* 2012;14(12):64
- 26 Heltzer JM, Schuman JS. Rhegmatogenous retinal detachment with Schwartz's syndrome following Nd:YAG laser peripheral iridectomy in the management of pigmentary glaucoma. *Ophthalmic Surg Lasers Imaging* 2003;34(3):206-208
- 27 Sar S, Sinha S, Mitra S. Unilateral full - thickness macular hole formation following low-energy Nd:YAG peripheral iridotomy. *J Glaucoma* 2015;24(3):e14-15
- 28 Liu DT, Fan AH, Li CL, *et al.* Central serous chorioretinopathy after sequential argon - neodymium: YAG laser iridotomies. *Ophthalmic Surg Lasers Imaging* 2009;40(2):177-179
- 29 Nolan WP, Foster PJ, Devereux JG, *et al.* YAG laser iridotomy treatment for primary angle closure in east Asian eyes. *Br J Ophthalmol* 2000;84(11):1255-1259
- 30 Hsiao CH, Hsu CT, Shen SC, *et al.* Mid-term follow-up of Nd:YAG laser iridotomy in Asian eyes. *Ophthalmic Surg Lasers Imaging* 2003;34(4):291-298
- 31 Pandav SS, Kaushik S, Jain R, *et al.* Laser peripheral iridotomy across the spectrum of primary angle closure. *Can J Ophthalmol* 2007;42(2):233-237
- 32 Huang P, Wu LL. Evaluation of the efficacy of laser peripheral iridoplasty in reversing the darkroom provocative test result in Chinese patients with primary angle closure status post laser iridotomy. *Int J Ophthalmol* 2015;8(3):580-584
- 33 Lee RY, Kasuga T, Cui QN, *et al.* Association between baseline angle width and induced angle opening following prophylactic laser peripheral iridotomy. *Invest Ophthalmol Vis Sci* 2013;54(5):3763-3770
- 34 Jiang Y, Chang DS, Zhu H, *et al.* Longitudinal changes of angle configuration in primary angle - closure suspects; the Zhongshan Angle - Closure Prevention Trial. *Ophthalmology* 2014;121(9):1699-1705
- 35 Thomas R, George R, Parikh R, *et al.* Five year risk of progression of primary angle closure suspects to primary angle closure: a population based study. *Br J Ophthalmol* 2003;87(4):450-454
- 36 Thomas R, Parikh R, Muliylil J, *et al.* Five-year risk of progression of primary angle closure to primary angle closure glaucoma: a population-based study. *Acta Ophthalmol Scand* 2003;81(5):480-485