

# 激光共焦显微镜与角膜组织刮片检查在真菌性角膜炎中应用的比较

孙晓会, 厉新新, 张佳君, 陈宝石, 刘丽娟

作者单位: (150001) 中国黑龙江省哈尔滨市, 哈尔滨医科大学附属第一医院眼科

作者简介: 孙晓会, 女, 护师, 研究方向: 角膜病、眼底病。

通讯作者: 刘丽娟, 副主任护师, 研究方向: 眼底病. 3051136639@qq.com

收稿日期: 2017-01-30 修回日期: 2017-04-24

## Comparative analysis of laser confocal microscopy and corneal smear in the diagnosis of fungal keratitis

Xiao-Hui Sun, Xin-Xin Li, Jia-Jun Zhang, Bao-Shi Chen, Li-Juan Liu

Department of Ophthalmology, First Affiliated Hospital of Harbin Medical University, Harbin 150001, Heilongjiang Province, China

Correspondence to: Li-Juan Liu. Department of Ophthalmology, First Affiliated Hospital of Harbin Medical University, Harbin 150001, Heilongjiang Province, China. 3051136639@qq.com

Received: 2017-01-30 Accepted: 2017-04-24

### Abstract

• AIM: To comparatively analyze the application of laser confocal microscopy and corneal smear in the diagnosis of fungal keratitis.

• METHODS: Totally 77 patients (77 eyes) diagnosed as fungal keratitis were selected. Laser confocal microscopy and corneal smear examination were performed to observe the characteristics of the images, and the detection rate of fungus were compared between the two methods.

• RESULTS: Of the 77 patients, 66 eyes (86%) were positive and 11 eyes were negative detected by laser confocal microscopy; 51 eyes (66%) were positive and 26 eyes were negative detected by corneal smear examination, the difference was statistically significant compared between two group ( $P < 0.05$ ).

• CONCLUSION: Laser corneal confocal microscopy is relatively safe and sensitive. If combined the application of laser corneal confocal microscopy and corneal smear examination in clinical, the diagnosis rate of fungal keratitis may be improved.

• KEYWORDS: confocal laser corneal microscopy; corneal tissue smear; fungal keratitis; diagnosis

Citation: Sun XH, Li XX, Zhang JJ, et al. Comparative analysis of

laser confocal microscopy and corneal smear in the diagnosis of fungal keratitis. *Guoji Yanke Zazhi (Int Eye Sci)* 2017;17(6):1147-1149

### 摘要

目的: 对比分析激光共焦显微镜检查与角膜组织刮片检查在真菌性角膜炎诊断中的应用。

方法: 选择 2016-05/08 来我院治疗的拟诊为真菌性角膜炎患者 77 例 77 眼, 同时行激光共焦显微镜检查及角膜组织刮片检查, 观察图像特点, 对比分析两种方法真菌检出率情况。

结果: 所有患者中, 激光共焦显微镜检出阳性 66 眼, 阴性 11 眼, 检出率为 86%; 角膜组织刮片检查确诊阳性 51 眼, 阴性 26 眼, 检出率为 66%, 两者比较差异具有统计学意义 ( $P < 0.05$ )。

结论: 激光角膜共焦显微镜检查的安全性和敏感性相对较高, 如果能将激光角膜共焦显微镜检查与角膜组织刮片检查联合应用于临床, 对提高真菌性角膜炎患者的诊断率具有重要意义。

关键词: 激光共焦显微镜检查; 角膜组织刮片; 真菌性角膜炎; 诊断

DOI: 10.3980/j.issn.1672-5123.2017.6.36

引用: 孙晓会, 厉新新, 张佳君, 等. 激光共焦显微镜与角膜组织刮片检查在真菌性角膜炎中应用的比较. *国际眼科杂志* 2017; 17(6):1147-1149

### 0 引言

真菌性角膜炎刺激症状重, 病情顽固, 病程长, 发病率呈逐年上升趋势。真菌性角膜炎引起的角膜症状往往迁延不愈, 如果控制不及时, 病情可迅速发展, 引起严重的眼部并发症<sup>[1-2]</sup>。因此, 早期正确的诊断对指导疾病的预后具有重要意义<sup>[3-4]</sup>。共焦激光角膜显微镜能动态观察角膜组织层次, 清晰显示组织中的菌丝和孢子的情况, 是一种无损伤、快速、可重复进行检测的活体检查方法, 安全性和敏感性高, 在临床上的应用已经日益广泛<sup>[5-6]</sup>。本研究选择拟诊为真菌性角膜炎患者 77 例 77 眼, 对比分析激光共焦显微镜检查和角膜组织刮片检查对真菌性角膜炎真菌检出率的情况。

### 1 对象和方法

1.1 对象 收集 2016-05/08 我院治疗的拟诊为真菌性角膜炎患者 77 例 77 眼, 均为单眼。其中男 44 例, 女 33 例, 年龄 17~67 (平均  $41.55 \pm 4.32$ ) 岁。其中农民 34 眼, 工人 21 眼, 其他职业 22 眼。病程 4~49 (平均  $11.89 \pm 3.38$ ) d。有明确植物外伤史者 31 眼。视力: 光感 ~ 0.4。病变范围 2mm 至全角膜, 角膜炎深度 1/5 ~ 2/3 角膜厚度。根据裂隙灯观

察的角膜病灶特点,结合植物性角膜外伤史作出初步诊断。刮取角膜溃疡组织并接种于沙氏培养基试管中,25℃温箱孵育培养3~18d,观察到菌丝或孢子即可确定诊断。

## 1.2 方法

**1.2.1 共焦激光显微镜检查方法** 采用HRT-II型共焦激光角膜显微镜,4g/L盐酸奥布卡因滴眼液麻醉,开睑器开睑,患者的前额及下颌固定在托架上,在共焦显微镜的物镜表面均匀涂上医用眼部凝胶,调整显微镜镜头焦距和位置,调整患者眼位嘱其注视前方固定点,选定角膜病灶处最清晰图像,按下记录钮保存图片。从角膜上皮细胞层开始扫描,按照从表及里的顺序对角膜各层进行扫描并记录图像,以上所有操作均由同一名医师在同一台仪器上完成。

**1.2.2 角膜组织刮片检查** 操作过程严格遵守无菌操作。盐酸奥布卡因滴眼液表面麻醉,置开睑器开睑,用一次性眼科手术圆刀片轻轻刮取溃疡的浸润致密处,操作过程中避免向角膜方向施加压力,将坏死组织涂于载玻片上,保证组织尽量铺开不叠加,滴10mL/L KOH液1~2滴后覆盖盖玻片,显微镜下观察菌丝或孢子。

**1.2.3 观察指标** 观察不同菌丝的密度、荧光含量、长度、直径以及菌丝炎性细胞密度;菌丝密度以单位面积(1mm<sup>2</sup>)菌丝长度表示;荧光含量用共焦显微镜Z-Scan曲线进行测量,炎性密度以单位面积(1mm<sup>2</sup>)炎性细胞个数表示。

统计学分析:采用SPSS18.0软件包进行统计学分析,计数资料采用卡方检验;计量资料以 $\bar{x}\pm s$ 表示,采用单因素方差分析和Pearson相关分析,以 $P<0.05$ 为差异有统计学意义。

## 2 结果

**2.1 激光共焦显微镜检查与角膜组织刮片检查结果** 激光共焦显微镜显示:黑暗背景可见真菌菌丝为强反光线型结构,直径一般2~6 $\mu\text{m}$ ,长短不一,杂乱无章的交错排列,部分菌丝有分节或分支(图1);角膜组织刮片显示:角膜坏死组织呈溶解状,孢子较为清晰,没有分节,多呈椭圆形,菌丝显现折光反应(图2)。

**2.2 激光共焦显微镜检查与角膜组织刮片检查结果分析** 真菌性角膜炎患者77眼中,激光共焦显微镜检出阳性66眼,阴性11眼,检出率为86%;角膜组织刮片检查确诊阳性51眼,阴性26眼,检出率为66%。两者检出率比较,差异具有统计学意义( $\chi^2=8, P<0.05$ )。

**2.3 不同菌丝的密度、荧光含量、长度、直径和炎性细胞密度比较** 不同菌丝的密度、荧光含量、长度、直径以及炎性细胞密度比较,差异均有统计学意义( $P<0.05$ ),菌丝密度与炎性细胞密度呈负相关( $P<0.05$ ,表1)。

## 3 讨论

目前实验室诊断真菌性角膜炎的方法包括共焦激光显微镜检查、PCR技术、真菌活检、真菌培养、角膜组织刮片检查等<sup>[7-10]</sup>。角膜组织刮片检查,因其操作相对简单、无需特殊设备、耗时相对较短、价格低廉,而在基层医院得到广泛应用<sup>[11-15]</sup>。但是该检查方法受取材部位影响较大,如果溃疡病灶很深,或者表层角膜被大量坏死组织覆盖时,很难刮取含有真菌的角膜组织,增加了漏诊率。部分患者就诊时溃疡病灶已经浸润很深,角膜组织仅剩薄薄一层,不适合在病灶表面刮除坏死组织,因而限制了角膜组织刮

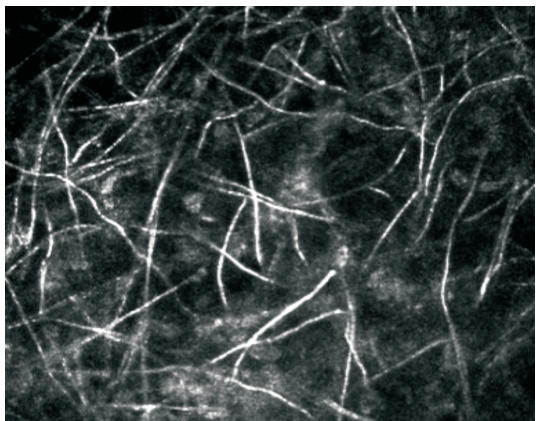


图1 共焦激光显微镜观察真菌性角膜炎组织学表现(×800)。

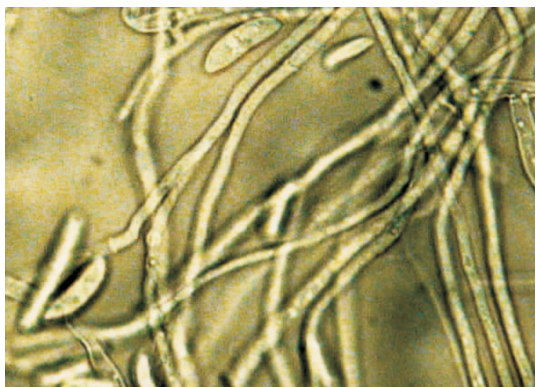


图2 角膜组织刮片观察菌丝及孢子形态(×1 200)。

片检查的应用<sup>[16-17]</sup>。此外,该检查方法还存在敏感性相对低、主观性差的缺点。

激光共焦显微镜检查作为一种无创伤的活体检查手段,能清晰显示活体角膜各种细胞成分及角膜各层组织结构<sup>[18]</sup>,动态观察菌丝和孢子的情况。观察仪器的发射光源为670nm,放大倍率为800,分辨率1HM,对扫描部位可进行多方式反复扫描(连续动态扫描断层、平面动态扫描、单幅扫描、横向扫描、纵向断层式扫描),可重复进行检测,安全性和敏感性高。通过激光共焦显微镜检查可以准确测量菌丝的长度和直径,并通过计算得到菌丝的密度、荧光含量、炎性细胞密度等量化指标,直接观察并记录树枝状真菌菌丝、线状真菌菌丝、段状真菌菌丝及孢子的形态特征<sup>[19-20]</sup>。表1的观察结果显示,不同类型的真菌感染中,以树枝状菌丝和线状菌丝最常见,激光共焦显微镜对真菌性角膜炎的诊断以观察到菌丝为依据,也能观察到孢子,且观察到的菌丝和孢子与角膜组织刮片检查所见相似。此外,激光共焦显微镜可以量化分析炎性细胞密度,综合性地判断病情的转归,为指导真菌性角膜炎临床药物治疗提供客观依据。表1研究结果显示,菌丝密度与炎性细胞密度呈负相关。分析原因:部分患者角膜溃疡较深或者病变范围较大时,由于感染灶内大量炎性细胞聚集,共焦显微镜为普通灯光源(100W/12V),穿透组织能力有限,当真菌浸润角膜基质较深时,主要显示的是炎症细胞聚集;另有部分患者经过局部或全身的抗细菌、抗病毒治疗,包括多次的碘酊烧灼,导致溃疡表面被大量的坏死组织覆盖,病灶内的坏死组织与菌丝折光度相似,造成病灶处图像模糊,无法观察到清晰的菌丝图像。临床工作中我们发现,部分患者在角膜上皮愈合后在角膜浅基质中仍残



表 1 不同菌丝的密度、荧光含量、长度、直径以及炎性细胞密度比较

菌丝类别	菌丝密度 (个/mm <sup>2</sup> )	荧光含量	长度(μm)	直径(μm)	炎性细胞密度 (个/mm <sup>2</sup> )
树枝状菌丝	2542.62±137.75	566.97±69.56	379.56±87.19	-	38.65±9.68
线状菌丝	1967.44±155.94 <sup>a</sup>	356.53±87.30 <sup>a</sup>	234.06±87.43 <sup>a</sup>	3.77±1.08	47.29±8.21 <sup>a</sup>
段状菌丝	1645.95±206.78 <sup>a,c</sup>	265.72±87.54 <sup>a,c</sup>	46.74±87.14 <sup>a,c</sup>	4.08±1.68 <sup>c</sup>	70.20±8.47 <sup>a,c</sup>
真菌孢子	1007.05±189.37 <sup>a,c,e</sup>	187.48±87.00 <sup>a,c,e</sup>		16.32±1.32 <sup>c,e</sup>	107.42±12.42 <sup>a,c,e</sup>
F	9.67	10.43	44.90	20.54	13.78
P	<0.05	<0.05	<0.05	<0.05	<0.05

注:<sup>a</sup>P<0.05 vs 树枝状菌丝,<sup>c</sup>P<0.05 vs 线状菌丝,<sup>e</sup>P<0.05 vs 段状菌丝。

存少量菌丝或炎性细胞,对此类患者应继续用药巩固治疗,如果过早停用抗真菌药物,极有可能出现病情复发。

既往有大量学者就激光角膜共焦显微镜对真菌性角膜炎的诊断效果进行分析,均显示该检查方法具有快速、无创伤、有效等优点,更有利于提高患者真菌检出率<sup>[19-20]</sup>。我们的研究结果与之相似。根据临床观察结果我们认为,角膜刮片和激光角膜共焦显微镜的检查时间都相对较短,但是与激光角膜共焦显微镜相比,角膜刮片属于有创检查,需刮取部分角膜组织,诊断阳性率相对较低;而激光角膜共焦显微镜因其无创的特点而更能被患者所接受。但激光角膜共焦显微镜检查也存在自身的局限性,如无法对组织进行染色显影,不能确定真菌的确切种类。

综上所述,激光角膜共焦显微镜检查的安全性和敏感性相对较高,更有利于提高患者真菌检出率,角膜组织刮片检查作为辅助检测方法对提高准确诊断率有积极意义,如果能将两种检查方法结合起来,对提高真菌性角膜炎患者的诊断率具有重要意义。

参考文献

- 1 Wang L, Al-Hatmi AM, Lai X, et al. Bipolaris oryzae, a novel fungal opportunist causing keratitis. *Diagn Microbiol Infect Dis* 2016; 85(1): 61-65
- 2 Odorcic S, Sabeti S, Haas W, et al. Fungal Infections in Boston Keratoprostheses Patients; Lessons Learned and Novel Developments on the Horizon. *Semin Ophthalmol* 2016; 31(1-2): 71-84
- 3 Garg P, Roy A, Roy S. Update on fungal keratitis. *Curr Opin Ophthalmol* 2016; 27(4): 333-339
- 4 杨连娟,徐红,温海. 真菌性角膜炎的实验室诊断. *中国真菌学杂志* 2007; 2(2): 122-125
- 5 Ledbetter EC, Norman ML, Starr JK. *In vivo* confocal microscopy for the detection of canine fungal keratitis and monitoring of therapeutic response. *Vet Ophthalmol* 2016; 19(3): 220-229
- 6 Tomita M, Yoshida Y, Yamamoto Y, et al. *In vivo* confocal laser microscopy of morphologic changes after simultaneous LASIK and accelerated collagen crosslinking for myopia: one - year results. *J Cataract Refract Surg* 2014; 40(6): 981-990
- 7 Xu Z, Yu X, Li Z, et al. The role of *in vivo* confocal microscopy in the diagnosis of hidden corneal foreign bodies. *J Int Med Res* 2014; 42(1): 145-152

- 8 Maharana PK, Sharma N, Nagpal R, et al. Recent advances in diagnosis and management of Mycotic Keratitis. *Indian J Ophthalmol* 2016; 64(5): 346-357
- 9 Sharma S, Kunimoto DY, Gopinathan U, et al. Evaluation of corneal scraping smear examination methods in the diagnosis of bacterial and fungal keratitis: a survey of eight years of laboratory experience. *Cornea* 2002; 21(7): 643-647
- 10 Sánchez Pérez A, Bueno Lozano J, Brito Suárez C, et al. Study of infectious keratitis in corneal graft. *Arch Soc Esp Oftalmol* 2000; 75(10): 659-663
- 11 Tien SH, Sheu MM. Treatment of Acanthamoeba keratitis combined with fungal infection with polyhexamethylene biguanide. *Kaohsiung J Med Sci* 1999; 15(11): 665-673
- 12 Dalmon C, Porco TC, Lietman TM, et al. The clinical differentiation of bacterial and fungal keratitis: a photographic survey. *Invest Ophthalmol Vis Sci* 2012; 53(4): 1787-1791
- 13 Gupta S, Shrivastava RM, Tandon R, et al. Role of voriconazole in combined acanthamoeba and fungal corneal ulcer. *Cont Lens Anterior Eye* 2011; 34(6): 287-289
- 14 Sharma N, Agarwal P, Sinha R, et al. Evaluation of intrastromal voriconazole injection in recalcitrant deep fungal keratitis: case series. *Br J Ophthalmol* 2011; 95(12): 1735-1737
- 15 Zhang W, Yang H, Jiang L, et al. Use of potassium hydroxide, Giemsa and calcofluor white staining techniques in the microscopic evaluation of corneal scrapings for diagnosis of fungal keratitis. *J Int Med Res* 2010; 38(6): 1961-1967
- 16 Okuno T, Hooper LC, Ursea R, et al. Role of human herpes virus 6 in corneal inflammation alone or with human herpesviruses. *Cornea* 2011; 30(2): 204-207
- 17 Badiie P, Nejabat M, Alborzi A, et al. Comparative study of Gram stain, potassium hydroxide smear, culture and nested PCR in the diagnosis of fungal keratitis. *Ophthalmic Res* 2010; 44(4): 251-256
- 18 Wang ZQ, Li R, Zhang C, et al. Morphological characteristics in corneal smear of acanthamoeba keratitis. *Zhonghua Yan Ke Za Zhi* 2010; 46(5): 432-436
- 19 史伟云,牛晓光,王富华,等. 真菌性角膜炎药物治疗后转归的共焦显微镜观察. *中华眼科杂志* 2005; 41(7): 614-617
- 20 赵奎卿,常佩香,马甜,等. 激光共焦显微镜检查在早期诊断真菌性角膜炎中的临床意义. *延安大学学报(医学科学版)* 2013; 11(1): 32-35