

玻璃体腔注射抗 VEGF 药物对 MCNV 和 ICNV 治疗前后 BCVA 及 mfERG 的影响

孙磊¹, 陶勇²

基金项目: 国家高技术研究发展计划 (No. 2015AA020949); 2014 年霍英东教育基金会第十四届高等院校青年教师基金基础性研究课题 (No. 141038)

作者单位:¹(450000) 中国河南省郑州市, 黄河水利委员会黄河中心医院眼科;²(100020) 中国北京市, 首都医科大学附属北京朝阳医院眼科

作者简介: 孙磊, 本科, 主治医师, 研究方向: 眼底病。

通讯作者: 孙磊. s9068633@163.com

收稿日期: 2017-02-28 修回日期: 2017-06-12

Effect of intravitreal injection of anti VEGF drugs on BCVA and mfERG before and after treatment for MCNV and ICNV

Lei Sun¹, Yong Tao²

Foundation items: National High Technology Research and Development Program of China (No. 2015AA020949); The 14th Young Teachers Foundation for Basic Research by Fok Ying Tung Education Foundation (No. 141038)

¹Department of Ophthalmology, the Yellow River Central Hospital of the Yellow River Water Resources Commission, Zhengzhou 450000, Henan Province, China; ²Department of Ophthalmology, Beijing Chaoyang Hospital, Capital Medical University, Beijing 100020, China

Correspondence to: Lei Sun. Department of Ophthalmology, the Yellow River Central Hospital of the Yellow River Water Resources Commission, Zhengzhou 450000, Henan Province, China. s9068633@163.com

Received: 2017-02-28 Accepted: 2017-06-12

Abstract

• **AIM:** To study the effect of intravitreal injection of anti-vascular endothelial growth factor (VEGF) on best corrected visual acuity (BCVA) and multifocal - electroretinogram (mfERG) before and after treatment for choroidal neovascular disease.

• **METHODS:** A total of 264 patients (332 eyes) with macular neovascularization (MCNV) and idiopathic choroidal neovascular disease (ICNV) who underwent pathologic myopia from January 2015 to January 2017 were enrolled in this study. Intraocular pressure and BCVA, fundus using 90D front mirror and slit lamp detection, and the fundus photograph, OCT, ICGA and FFA angiography, mfERG detection were taken. One month after the drug, 1mo after the final treatment, we

recorded BCVA, intraocular pressure and mfERG and so on.

• **RESULTS:** Ranibizumab was injected into the 254 eyes, and 78 eyes were injected with conbercept. There were 37 eyes injected once, 147 eyes were injected twice, 72 eyes were injected 3 times, 57 eyes were injected 4 times, 19 eyes 5 times. There were no significant differences on intraocular pressure between the two groups ($P > 0.05$). The BCVA before treatment was significantly different compared with those 1mo after treatment and 1mo after the final treatment ($P > 0.05$). The amplitude of Ring1, Ring2 and Ring4 increased after treatment, the difference was statistically significant. ($P < 0.05$). The amplitude of Ring3 and Ring5 increased at 1mo after final treatment ($P < 0.05$).

• **CONCLUSION:** Intravitreal injection of anti-VEGF drugs has a significant effect on BCVA and mfERG in patients with choroidal neovascular disease and is safe.

• **KEYWORDS:** choroidal neovascular disease; best corrected visual acuity; multifocal electroretinogram

Citation: Sun L, Tao Y. Effect of intravitreal injection of anti VEGF drugs on BCVA and mfERG before and after treatment for MCNV and ICNV. *Guoji Yanke Zazhi (Int Eye Sci)* 2017; 17 (7):1245-1248

摘要

目的: 研究玻璃体腔注射抗 VEGF 药物对脉络膜新生血管疾病前后 BCVA 及 mfERG 变化影响。

方法: 选取 2015-01/2017-01 在本院接受治疗的病理性近视黄斑新生血管的病変 (myopic choroid neovascularization, MCNV) 和特发性的脉络膜新生血管病変 (idiopathic choroidal neovascularization, ICNV) 患者 264 例 332 眼。检测患者的眼压和最佳矫正视力 (BCVA), 眼底使用 90D 前置镜和裂隙灯联合检测, 并对眼底进行摄片, 行 OCT 检测, 进行 ICGA 和 FFA 的造影检测, 最后行 mfERG 检测。记录患者注药后 1d, 1mo 和末次治疗后 1mo 的 BCVA, 眼压和 mfERG 等情况。

结果: 使用雷珠单抗注射 254 眼, 康柏西普注射 78 眼, 其中注射 1 次的有 37 眼, 注射 2 次的有 147 眼, 注射 3 次的有 72 眼, 注射 4 次的有 57 眼, 注射 5 次的有 19 眼; 患者治疗前眼压和治疗后 1mo、末次治疗后 1mo 对比差异无统计学意义 ($P > 0.05$), 患者治疗前 BVCA 和治疗后 1mo、末次治疗后 1mo 对比差异均有统计学意义 ($P < 0.05$); 患者治疗后 Ring1、Ring2 和 Ring4 振幅的密度均有提高, 差异有统计学意义 ($P < 0.05$), 末次治疗后 1mo

Ring3 和 Ring5 振幅的密度也有提高,差异有统计学意义 ($P<0.05$)。

结论:在玻璃体腔注射抗 VEGF 药物对脉络膜新生血管疾病患者 BCVA 和 mfERG 有明显改善作用,且比较安全。

关键词:脉络膜新生血管疾病;最佳矫正视力;多焦视网膜电图

DOI:10.3980/j.issn.1672-5123.2017.7.11

引用:孙磊,陶勇. 玻璃体腔注射抗 VEGF 药物对 MCNV 和 ICNV 治疗前后 BCVA 及 mf ERG 的影响. 国际眼科杂志 2017; 17(7):1245-1248

0 引言

脉络膜新生血管为病理性变化,并不是单独疾病,在临床主要发生在黄斑变性、病理性近视、眼底的血管样条纹和 Coats 病等病症中。患者脉络膜内的新生血管若长期不进行治疗会导致黄斑区发生纤维的瘢痕化和渗出水肿,最后引发患者中心视力的消退或消失^[1-2]。血管内皮的生长因子(vascular endothelial growth factor, VEGF)是一种细胞因子,由 Connolly 和他的同事在肿瘤细胞分泌物中发现的,相关研究已证实,VEGF 不仅对于肿瘤疾病的血管生成有作用,对其他相关病理血管生成也有重要影响。它和血管内皮的特异性受体进行结合从而对血管的生成起到调节作用。多焦视网膜的电图(multifocal electroretinogram, mfERG)为使用伪随机的 m 序列记录手段,它能够对患者视网膜不同位置进行同步的刺激,同时对不同位置混合反应的信号进行记录,经过 Walsh 的转换与计算机的交叉分析,可观察到不同位置的视网膜所对应的波形形状,且不同位置视网膜振幅的密度还能通过 3D 图像来形象反应出来^[3]。本文通过对玻璃体腔注射抗 VEGF 药物对脉络膜新生血管疾病前后 BCVA 及 mfERG 变化影响,为患者的治疗提供一些新的思路。

1 对象和方法

1.1 对象 选取 2015-01/2017-01 在本院接受治疗的病理性近视的黄斑新生血管的病变(myopic choroid neovascularization, MCNV)和特发性的脉络膜新生血管病变(idiopathic choroidal neovascularization, ICNV)患者 264 例 332 眼,其中男 135 例 167 眼,女 129 例 165 眼,平均年龄 28.74 ± 11.05 岁,平均病程 2.34 ± 1.18 mo。纳入标准^[4]:(1)OCT 检测黄斑区的色素上皮下有隆起的患者;(2)黄斑区的中心凹旁边或者下边可能发生 CNV 的患者;(3)经过吲哚菁绿的脉络膜血管造影(indocyanine green angiography, ICGA)和眼底的荧光素血管造影(fluorescein fundus angiography, FFA)的检测黄斑区有新生的血管发生渗漏的患者;(4)知情并同意参与本研究的患者。排除标准^[5]:(1)患者眼内有虹膜的新生血管或活动性炎症的;(2)有抗 VEGF 治疗的禁忌证或严重心脑血管类的疾病;(3)曾经进行过内眼的手术、抗 VEGF 的治疗或黄斑区的格栅光凝患者;(4)患有屈光介质的混浊、黄斑前膜、青光眼或黄斑裂孔等对视力有影响的疾病患者;(5)不同意参与本研究的患者。本研究经医院伦理委员会同意。

1.2 方法

1.2.1 常规检查项目 患者的眼压和使用国际标准的视力表^[6]最佳矫正视力(best corrected visual acuity, BCVA);对患者使用复方托吡卡胺进行散瞳后使用 90D 前置镜和裂隙灯联合检测,并对眼底进行摄片,范围包括黄斑区和视乳头;眼底行 OCT 检测视网膜的变化情况,并记录黄斑区的视网膜厚度;先行荧光素的过敏实验,进行 ICGA 和 FFA 的造影检测^[7],观察患者脉络膜的渗漏状况;最后行 mfERG 检测,行 OCT 时察看 mfERG 检测^[8];刺激的图形是六边形的阵列,帧频为 80Hz。图形所对照的垂直视角为 $\pm 23.18^\circ$,水平视角为 27.06° ,以偏心度变化为准则把视网膜的反应分为 6 个环形区域,第一环为中心凹的区域,其他五个区域对距离中心的固视点依次是 3.51° 、 6.94° 、 12.08° 、 16.84° 和 24.11° 。中央的十字交叉位置为固视点,保持眼睛离屏幕 30cm 左右,在明亮的环境内记录 mfERG,共记录八个节段,每个 26.94s,并记录每个环的 N1-P1 波的振幅密度。

1.2.2 玻璃体腔内注射的方法 患者在用药的前 3d 均使用左氧氟沙星滴眼液滴眼,4 次/d。患者开睑以后对眼结膜囊进行冲洗。进针位置在颞下角膜缘的后方 5mm 垂直于巩膜面对睫状体的平坦部位,注射康柏西普或者雷珠单抗 $0.6\text{mg}/0.005\text{mL}$ ^[9],治疗结束的 5h 后把敷料打开,使用左氧氟沙星滴眼,4 次/d,共滴 3d。注射过程和结束后观察患者有无不良反应情况,并在患者用药后 1d、1mo 和末次治疗后 1mo 记录患者 BCVA、眼压和 mfERG 等情况。

统计学分析:使用 SPSS18.0 统计软件进行数据分析,计量资料使用 $\bar{x} \pm s$ 表示,患者治疗前后的眼压、BCVA 及各环 NI-P1 振幅的密度采用重复测量方差分析,使用 LSD-t 进行检验,计数资料使用 χ^2 检验, $P<0.05$ 表示差异有统计学意义。

2 结果

2.1 患者治疗情况 雷珠单抗注射 254 眼,康柏西普注射 78 眼,其中注射一次者有 37 眼,注射 2 次者有 147 眼,注射 3 次者有 72 眼,注射 4 次者有 57 眼,注射 5 次的有 19 眼。

2.2 患者治疗前后的眼压和 BCVA 情况 患者治疗前眼压为 $15.97 \pm 2.41\text{mmHg}$,治疗后 1mo 眼压为 $16.15 \pm 2.27\text{mmHg}$,与治疗前比较差异无统计学意义 ($F=3.105$, $P=0.194$),末次治疗后 1mo 眼压为 $16.37 \pm 2.72\text{mmHg}$,与治疗前比较差异无统计学意义 ($F=4.195$, $P=0.217$);患者治疗前 BVCA 为 1.01 ± 0.39 ,治疗后 1mo BVCA 为 0.72 ± 0.41 ,与治疗前比较差异有统计学意义 ($F=4.184$, $P=0.014$),末次治疗后 1mo BVCA 为 0.62 ± 0.29 ,与治疗前比较差异有统计学意义 ($F=3.017$, $P=0.009$)。

2.3 患者治疗前后各环 NI-P1 振幅的密度和 mfERG 情况 Ring1、Ring2、Ring4 治疗后 1mo、末次治疗后 1mo 与治疗前对比,振幅的密度升高,差异均有统计学意义 ($F_{\text{Ring1}} = 3.195$, $P_{\text{Ring1}} = 0.022$; $F_{\text{Ring1}} = 4.119$, $P_{\text{Ring1}} = 0.008$; $F_{\text{Ring2}} = 3.793$, $P_{\text{Ring2}} = 0.031$; $F_{\text{Ring2}} = 2.005$, $P_{\text{Ring2}} = 0.011$; $F_{\text{Ring4}} = 3.305$, $P_{\text{Ring4}} = 0.024$; $F_{\text{Ring4}} = 3.872$, $P_{\text{Ring4}} = 0.027$); Ring3 治疗后 1mo 与治疗前对比,振幅的密度有升高,但差异无统计学意义 ($F_{\text{Ring3}} = 3.305$, $P_{\text{Ring3}} =$

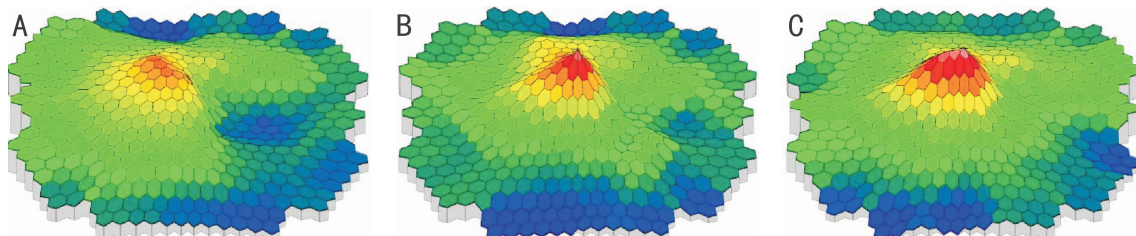


图1 患者mfERG情况 A:治疗前;B:治疗后1mo;C:末次治疗后1mo。

0.184),末次治疗后1mo和治疗前对比,差异有统计学意义($F_{Ring3} = 3.872, P_{Ring3} = 0.027$);Ring5治疗后1mo与治疗前对比,振幅的密度升高,差异有统计学意义($F_{Ring5} = 4.188, P_{Ring5} = 0.036$),末次治疗后1mo与治疗前对比,振幅的密度随也有升高,但差异无统计学意义($F_{Ring5} = 5.184, P_{Ring5} = 0.073$);Ring6治疗后1mo、末次治疗后1mo与治疗前对比,振幅的密度差异无统计学意义($F_{Ring6} = 3.174, P_{Ring6} = 0.143; F_{Ring6} = 4.983, P_{Ring6} = 0.204$),见表1。患者mfERG情况见图1。

2.4 患者并发症情况 患者治疗过程中有37例46眼患者眼球结膜下发生出血,没有进行特殊的治疗,患者自行好转。其他患者没有出现视网膜脱落、眼压变高、玻璃体发生混浊、眼内炎和晶状体受损等情况,也没有全身的并发症出现。

3 讨论

新生血管产生是多种原因导致的一个复杂过程,正常人的血-视网膜屏障为视网膜的内外屏障组成。毛细血管的内皮细胞闭锁的小带组成内屏障,色素上皮细胞密切的结合则组成外屏障^[10]。内外屏障功能协调和结构完整保持视网膜的正常生理状态。血管的生长因子包含血管生成素、血管内皮生长因子、成纤维细胞生长因子和转化生长因子等;血管生长抑制因子包含色素上皮衍生因子、血管抑素、内皮抑素和基质金属蛋白酶等。患者体内的抑制血管生长的因子与促进血管的生长因子间的平衡被破坏后,则易引发新生血管^[11-13]。患者在病理改变中血管生长的抑制因子下降同时血管生长因子上升时会导致脉络膜的血管舒张,周围的基质开始溶解,血管的通透性加强,随之血管内皮细胞开始活化和增生,新管腔以出芽生长形式出现,最后新生的血管逐渐产生,致使患者视网膜的内屏障和外屏障被损坏,引发视物改变、眼底出血和视力下降等症^[14-15]。

本文调查显示,患者的BCVA在治疗后1mo和末次治疗后1mo分别于治疗前对比,患者的视力均有不同程度的上升,抗VEGF的药物可以消退脉络膜的新生血管,对脉络膜的新生血管类疾病疗效显著。不同患者的注射次数差异很大,需要多次注射可能与雷珠单抗、康柏西普在下次注射前玻璃体腔血药浓度下降,不足以抑制液体渗漏有关,另外患者的个体差异、年龄和病程等对注射次数也有影响。OCT可观察患者视网膜神经和色素上皮层的结构,视网膜的渗出和出血等情况,但MCNV跟w-AMD不相同,即便受累较为严重,其黄斑中心凹的厚度增加的也不明显。本调查显示,患者在用药后其Ring1、Ring2和Ring4振幅的密度均有提高,差异有统计学意义,Ring3的末次治疗1mo和Ring5治疗后1mo振幅的密度也有提高,差异有统计学意义。Ring1~5环总体来看均有好转,其

表1 患者治疗前后各环NI-P1振幅的密度情况对比 $\bar{x} \pm s$

各环	治疗前	治疗后1mo	末次治疗后1mo
Ring1	20.04±8.34	25.01±8.14	27.97±8.61
Ring2	15.05±5.52	18.99±4.69	21.31±5.98
Ring3	13.98±3.97	14.89±4.99	17.04±6.08
Ring4	10.38±4.06	12.61±4.10	14.50±4.61
Ring5	8.09±2.38	9.99±3.57	8.91±2.72
Ring6	6.19±2.09	6.59±1.88	5.79±1.96

中1和2环上升的比较明显,因1和2环对应的是黄斑中心凹的3.51°内,是中心视力的反应,所以患者视力的好转和1、2环内振幅的密度改变有较大联系。患者治疗前后眼压没有明显的改变,且发生视网膜的脱落、玻璃体腔的出血、前房闪辉、葡萄膜炎等并发症,说明在玻璃体腔内注药较为安全。

综上所述,在玻璃体腔注射抗VEGF药物对脉络膜新生血管疾病患者BCVA和mfERG有明显改善作用,且比较安全。

参考文献

- 1 Finzi A, Cellini M, Strobbe E, et al. ET-1 plasma levels, choroidal thickness and multifocal electroretinogram in retinitis pigmentosa. *Life Sci* 2014;118(2):386-390
- 2 Sisk RA, Leng T. Multimodal imaging and multifocal electroretinography demonstrate autosomal recessive Stargardt disease may present like occult macular dystrophy. *Retina* 2014;34(8):1567-1575
- 3 Browning DJ, Lee C. Relative sensitivity and specificity of 10-2 visual fields, multifocal electroretinography, and spectral domain optical coherence tomography in detecting hydroxychloroquine and chloroquine retinopathy. *Clin Ophthalmol* 2014;8(1):1389-1399
- 4 Tsang AC, Pirshahid SA, Virgili G, et al. Hydroxychloroquine and chloroquine retinopathy: a systematic review evaluating the multifocal electroretinogram as a screening test. *Ophthalmology* 2015;122(6):1239-1251
- 5 Luo X, Patel NB, Rajagopalan LP, et al. Relation between macular retinal ganglion cell/inner plexiform layer thickness and multifocal electroretinogram measures in experimental glaucoma. *Invest Ophthalmol Vis Sci* 2014;55(7):4512-4524
- 6 Yu JYSHG. Chlorogenic acid supplementation improves multifocal electroretinography in patients with retinitis pigmentosa. *J Korean Med Sci* 2014;29(1):117-121
- 7 Zhu Y. Prognostic value of multifocal electroretinography and optical coherence tomography in eyes undergoing panretinal photocoagulation for diabetic retinopathy. *Invest Ophthalmol Vis Sci* 2014;55(10):6358-6364
- 8 Tehrani NM, Riazi-Esfahani H, Jafarzadehpour E, et al. Multifocal electroretinogram in diabetic macular edema; correlation with visual acuity and optical coherence tomography. *J Ophthalmic Vis Res* 2015;10(2):165-168
- 9 Buzzonetti L, Petroni S, Catena G, et al. Optical coherence tomography and electrophysiological findings in torpedo maculopathy. *Documenta Ophthalmologica* 2014;130(1):65-70
- 10 Du HY, Qian ZM, Wang ZY, et al. Changes of multifocal

electroretinogram and visual acuity before and after idiopathic macular hole surgery. *Recent Advances in Ophthalmology* 2014;27(4):177-182
 11 叶君,程武波.多焦视网膜电图对中心性浆液性脉络膜视网膜病变恢复期病情评估的作用. *保健医学研究与实践* 2015;12(3):46-47
 12 黄延,张晓峰.玻璃体腔注射抗 VEGF 药物治疗脉络膜新生血管疾病疗效分析. *临床眼科杂志* 2016;24(2):134-137

13 巩鸿霞,庞雅菊,王兰惠.非动脉炎性前部缺血性视神经病变多焦视网膜电图特征及其与视力和黄斑中心区视网膜厚度的关系. *中华眼底病杂志* 2015;31(6):532-535
 14 滕娟,陈梅珠.糖尿病视网膜病变早期的多焦视网膜电图研究进展. *按摩与康复医学* 2015;21(2):6-8
 15 傅征,龚颂建.眼底自发荧光联合频域 OCT 对 Stargardt 病病理改变的临床观察. *国际眼科杂志* 2014;14(1):118-121

2016 全球眼科期刊 CiteScore 总排名

排名	来源出版物名称	CiteScore 2016	排名	来源出版物名称	CiteScore 2016
1	Progress in Retinal and Eye Research	11.23	52	International Ophthalmology	1.06
2	Ophthalmology	5.17	52	Ophthalmic Genetics	1.06
3	Survey of Ophthalmology	3.84	54	Middle East African Journal of Ophthalmology	1.02
4	American Journal of Ophthalmology	3.80	55	Canadian Journal of Ophthalmology	0.90
5	Current Opinion in Ophthalmology	3.33	56	Developments in Ophthalmology	0.87
6	Experimental Eye Research	3.22	57	Orbit	0.86
7	Investigative Ophthalmology and Visual Science	3.21	58	Ophthalmic Plastic and Reconstructive Surgery	0.84
8	Journal of Refractive Surgery	3.05	59	Indian Journal of Ophthalmology	0.80
9	Ocular Surface	2.99	60	International Ophthalmology Clinics	0.76
10	British Journal of Ophthalmology	2.86	61	Case Reports in Ophthalmology	0.72
11	Retina	2.67	61	Eye and Brain	0.72
12	JAMA Ophthalmology	2.51	63	Strabismus	0.71
13	Molecular Vision	2.33	64	Arquivos Brasileiros de Oftalmologia	0.67
14	Acta Ophthalmologica	2.26	65	Journal of Pediatric Ophthalmology and Strabismus	0.65
15	Journal of Glaucoma	2.06	66	Oman Journal of Ophthalmology	0.63
16	Graefe's Archive for Clinical and Experimental Ophthalmology	1.98	67	British Journal of Visual Impairment	0.56
17	Documenta Ophthalmologica	1.97	68	Retinal Cases and Brief Reports	0.52
18	Journal of Vision	1.96	69	Der Ophthalmologe	0.49
19	Cornea	1.93	70	American Orthoptic Journal	0.48
20	Ophthalmic and Physiological Optics	1.92	71	Klinische Monatsblätter für Augenheilkunde	0.40
21	Vision Research	1.89	72	Expert Review of Ophthalmology	0.37
22	Journal of Cataract and Refractive Surgery	1.84	73	Journal Français d'Ophthalmologie	0.36
23	Transactions of the American Ophthalmological Society	1.83	74	Asia-Pacific Journal of Ophthalmology	0.35
24	Journal of Eye Movement Research	1.82	75	Journal of Current Glaucoma Practice	0.30
25	Current Eye Research	1.80	75	Journal of Visual Impairment and Blindness	0.30
26	Journal of Ophthalmology	1.78	77	Archivos de la Sociedad Española de Oftalmología	0.29
27	Journal of Ocular Pharmacology and Therapeutics	1.75	78	Revista Brasileira de Oftalmologia	0.28
28	Journal of Ophthalmic Inflammation and Infection	1.73	79	Ceska a Slovenska Oftalmologie	0.26
29	Clinical Ophthalmology	1.72	79	Chinese Journal of Ophthalmology	0.26
30	Japanese Journal of Ophthalmology	1.67	81	Neuro-Ophthalmology	0.23
31	BMC Ophthalmology	1.65	82	Zhonghua Shiyān Yanke Zazhi/ Chinese Journal of Experimental Ophthalmology	0.14
31	Ophthalmologica	1.65	83	Vestnik Oftalmologii	0.12
33	Ophthalmic Epidemiology	1.63	84	Journal of Community Eye Health	0.11
34	Contact Lens and Anterior Eye	1.61	84	Taiwan Journal of Ophthalmology	0.11
35	Ophthalmic Research	1.60	86	Journal of Current Ophthalmology	0.10
36	Clinical and Experimental Ophthalmology	1.59	86	Spektrum der Augenheilkunde	0.10
37	Multisensory research	1.55	88	Retina Today	0.08
38	Ophthalmic Surgery Lasers and Imaging Retina	1.51	89	Revista Mexicana de Oftalmologia	0.07
39	Eye and Contact Lens	1.50	90	Türk Oftalmoloji Gazetesi	0.06
40	Optometry and Vision Science	1.47	91	Clinical Optometry	0.05
41	Journal of Neuro-Ophthalmology	1.40	92	JCRS Online Case Reports	0.04
42	Eye	1.34	93	International Eye Science	0.03
43	Open Ophthalmology Journal	1.32	93	Ophthalmology in China	0.03
44	International Journal of Ophthalmology	1.31	95	Folia Japonica de Ophthalmologica Clinica	0.01
45	Seminars in Ophthalmology	1.23	95	Japanese Journal of Clinical Ophthalmology	0.01
46	Ocular Immunology and Inflammation	1.22	95	Neuro-Ophthalmology Japan	0.01
47	European Journal of Ophthalmology	1.17	95	Retina-Vitreus	0.01
48	Saudi Journal of Ophthalmology	1.15	95	Revue Francophone d'Orthoptie	0.01
49	Clinical and Experimental Optometry	1.14	100	Asian Journal of Ophthalmology	0.00
50	Journal of AAPOS	1.07	100	Current Ophthalmology Reports	0.00
50	Journal of Ophthalmic and Vision Research	1.07			