

有晶状体眼后房型人工晶状体植入术矫治中高度近视的短期疗效

付梦军¹, 葛磊², 张浩润¹

作者单位:¹(261000) 中国山东省潍坊市, 潍坊眼科医院;
²(266700) 中国山东省平度市人民医院眼科

作者简介:付梦军,女,主治医师,研究方向:眼视光学、屈光手术。

通讯作者:张浩润,男,教授,研究方向:眼视光学、屈光手术、白内障。Zhangrun2516@sina.com

收稿日期:2017-03-21 修回日期:2017-07-28

Short-term efficacy of posterior chamber phakic intraocular lens implantation for moderate to high myopia

Meng-Jun Fu¹, Lei Ge², Hao-Run Zhang¹

¹Weifang Eye Hospital, Weifang 261000, Shandong Province, China; ²Department of Ophthalmology, Pingdu People's Hospital, Pingdu 266700, Shandong Province, China

Correspondence to: Hao-Run Zhang. Weifang Eye Hospital, Weifang 261000, Shandong Province, China. Zhangrun2516@sina.com

Received:2017-03-21 Accepted:2017-07-28

Abstract

• AIM: To evaluate the short-term efficacy of posterior chamber phakic intraocular lens implantation for moderate to high myopia.

• METHODS: Fifty-three eyes of 27 patients with moderate to high myopia (-3.25 to -21.5D) were received posterior chamber phakic intraocular lens implantation with 2.8mm clear corneal incision. Changes of visual acuity, intraocular pressure (IOP), counts of endothelial cells and surgically induced astigmatism at 1mo after surgery were observed.

• RESULTS: The preoperative best corrected visual acuity (BCVA LogMAR) were 0.05 ± 0.18 , the postoperative BCVA at 1d were 0.02 ± 0.14 , the postoperative BCVA at 1wk were -0.05 ± 0.11 , the postoperative BCVA at 1mo were -0.07 ± 0.10 . The postoperative BCVA were statistically significant differences in different time ($P < 0.05$). The preoperative endothelial cell count was $2932.5 \pm 270.8/\text{mm}^2$, the postoperative endothelial cell count at 1d was $2917.1 \pm 299.0/\text{mm}^2$; the postoperative endothelial cell count at 1wk was $2902.5 \pm 288.6/\text{mm}^2$; the postoperative endothelial cell count at 1mo was $2855.3 \pm 284.2/\text{mm}^2$. The postoperative endothelial cell count was not statistically significant differences in different time. The

preoperative IOP was $15.8 \pm 2.5\text{mmHg}$; the postoperative IOP at 1d was $15.3 \pm 2.9\text{mmHg}$; the postoperative IOP at 1wk was $17.4 \pm 5.8\text{mmHg}$; the postoperative IOP at 1mo were $15.8 \pm 2.6\text{mmHg}$. The preoperative IOP was significantly different compared with postoperative IOP at 1d, 1wk and 1mo. The postoperative IOP at 1d and 1wk were statistically significant differences ($P < 0.05$). The surgically induced astigmatism at 1d was $0.74 \pm 0.39\text{D}$; the surgically induced astigmatism at 1wk was $0.57 \pm 0.28\text{D}$; the surgically induced astigmatism at 1mo was $0.44 \pm 0.21\text{D}$. The postoperative IOP were statistically significant differences in different time ($P < 0.05$). The preoperative anterior chamber depth was $3.26 \pm 0.25\text{mm}$; the postoperative central vault at 1d were $654.5 \pm 345.2\mu\text{m}$; the postoperative central vault at 1mo were $683.0 \pm 211.7\mu\text{m}$. The postoperative central vault were significantly different between that at 1d and 1mo after operations. Operations went without serious complications.

• CONCLUSION: Posterior chamber phakic intraocular lens implantation for moderate to high myopia were safe, effective and predictability. But long-term effect remains needed to be further follow-up.

• KEYWORDS: phakic eye; posterior chamber phakic intraocular lens; myopia; surgically induced astigmatism

Citation: Fu MJ, Ge L, Zhang HR. Short-term efficacy of posterior chamber phakic intraocular lens implantation for moderate to high myopia. *Guoji Yanke Zazhi (Int Eye Sci)* 2017;17(9): 1799-1802

摘要

目的:观察有晶状体眼后房型人工晶状体植入矫治中高度近视的短期临床效果。

方法:选取27例53眼中高度近视患者(-3.25~-21.5D)表面麻醉下行2.8mm透明角膜切口的有晶状体眼后房型人工晶状体植入术,观察术后视力、眼压、角膜内皮细胞计数、术源性散光、拱高的变化,随访1mo。

结果:术前最佳矫正视力(BCVA, LogMAR)为 0.05 ± 0.18 ,术后1d最佳矫正视力为 0.02 ± 0.14 ,术后1wk最佳矫正视力为 -0.05 ± 0.11 ,术后1mo最佳矫正视力为 -0.07 ± 0.10 ,术前与术后1wk,1mo最佳矫正视力均有统计学差异($P < 0.05$)。术前角膜内皮细胞计数为 2932.5 ± 270.8 个/ mm^2 ,术后1d角膜内皮细胞计数为 2917.1 ± 299.0 个/ mm^2 ,术后1wk角膜内皮细胞计数为 2902.5 ± 288.6 个/ mm^2 ,术后1mo角膜内皮细胞计数为 2855.3 ± 284.2 个/ mm^2 ,术前术后角膜内皮数尚不能认为存在统

计学差异。术前眼压为 15.8 ± 2.5 mmHg, 术后 1d 眼压为 15.3 ± 2.9 mmHg, 术后 1wk 眼压为 17.4 ± 5.8 mmHg, 术后 1mo 眼压为 15.8 ± 2.6 mmHg, 术前、术后 1d, 1wk, 1mo 眼压存在差异, 行两两比较, 术后 1d 与术后 1wk 眼压存在统计学差异 ($P < 0.05$)。术后 1d 术源性散光为 0.74 ± 0.39 D, 术后 1wk 术源性散光为 0.57 ± 0.28 D, 术后 1mo 术源性散光为 0.44 ± 0.21 D, 术源性散光相比, 两两比较均有统计学差异 ($P < 0.05$)。术前患者前房深度为 3.26 ± 0.25 mm。术后 1d 拱高为 654.5 ± 345.2 μ m, 术后 1mo 拱高为 683.0 ± 211.7 μ m, 术后 1mo 拱高与术后 1d 拱高相比, 有统计学差异 ($P < 0.05$)。手术无严重并发症的发生。

结论:有晶状体眼后房型人工晶状体植入矫治中高度近视短期观察安全、有效、可预测性好, 远期效果有待于进一步随访观察。

关键词:有晶状体眼;后房型人工晶状体;近视;术源性散光

DOI:10.3980/j.issn.1672-5123.2017.9.53

引用:付梦军,葛磊,张浩润.有晶状体眼后房型人工晶状体植入术矫治中高度近视的短期疗效.国际眼科杂志 2017;17(9):1799-1802

0 引言

近年来,随着显微技术飞速发展和眼内手术技术的不断提高,有晶状体眼后房型人工晶状体(implantable collamer lens, ICL)植入术作为一种矫正屈光不正的手术方法得到越来越多的临床关注。ICL 植入术具有矫正屈光度范围广、预测性好、恢复快、保留晶状体的调节力、不破坏眼睛内部结构等优点,被广大医生及患者接受,并得到不断地发展。本文对在我院接受 ICL 手术的中高度近视患者 27 例 53 眼进行短期随访,现报告如下。

1 对象和方法

1.1 对象 选取在我院接受 ICL 手术的中高度近视患者 27 例 53 眼,其中男 16 例 32 眼,女 11 例 21 眼。年龄 17~42(平均 21.36 ± 5.76) 岁。术前等效球镜 $-3.25 \sim -21.5$ (平均 -8.00 ± 3.59) D,柱镜 $0 \sim 4.25$ (平均 1.10 ± 1.08) D。行 ICL 植入术 20 例 40 眼,有晶状体眼后房型环曲面人工晶状体(Toric implantable collamer lens, TICL)植入术 7 例 13 眼。纳入标准:屈光度稳定 2a 以上,自愿接受 ICL 手术,停戴软性角膜接触镜 1wk 以上、硬性角膜接触镜 3wk 以上、角膜塑形镜 1mo 以上。中央前房深度(central anterior chamber depth, ACD) ≥ 2.8 mm,前房角为开角,角膜内皮细胞计数 ≥ 2000 个/ mm^2 ,眼压正常。排除眼部禁忌证,如青光眼、白内障、视网膜裂孔、黄斑病变等。本组病例均植入第四代 ICL V4c 晶状体(包括散光型和非散光型),告知患者手术的基本原理及手术过程,手术潜在的风险、收益、替代疗法及不同手术之间的差异,并签订手术知情同意书。

1.2 方法

1.2.1 术前检查 裸眼视力、最佳矫正视力、电脑验光、眼压、Pentacam 角膜地形图、眼前节及眼底检查、三面镜检查、UBM、IOL Master、白到白双脚规测量、眼轴长度、瞳

孔直径、B 超检查、眼底 OCT 检查等。

1.2.2 手术方法 术前 1d 行左氧氟沙星滴眼液和普拉洛芬滴眼液点眼。术前 2h,复方托吡卡胺滴眼液点眼,充分散瞳。将 ICL V4c 晶状体从保存液中取出装入推注器中备用。结膜囊内点 3 次 5g/L 盐酸丙美卡因滴眼液,冲洗结膜囊,12:00 位做辅助切口,注入透明质酸钠凝胶,颞侧水平行 2.8mm 透明角膜主切口。将预置好的 ICL 晶状体透明角膜主切口推注植入后房,调位钩调至睫状沟固定,确认 ICL 光学区位置居中(TICL 调至相应的散光轴位),IA 冲洗至前房净,给予卡巴胆碱注射液收缩,水密封口。

1.2.3 术后观察及相应指标 术后 2h 观察眼压、前房深度、拱高及眼部情况。术后 1d, 1wk, 1mo 行视力、眼压、角膜地形图、角膜内皮细胞计数、前节 OCT 检查。

统计学分析:采用 SPSS13.0 统计学软件。术前、术后资料行重复测量的方差分析。采用球形度检验、LSD-t 检验。 $P < 0.05$ 为差异有统计学意义。

2 结果

2.1 术后视力 术后 1d, 1wk, 1mo BCVA(LogMAR)分别为 0.02 ± 0.14 、 -0.05 ± 0.11 、 -0.07 ± 0.10 , 术后均达到或超过术前最佳矫正视力(0.05 ± 0.18), 术后视力提高 2 行及以上者 21%(11 眼)。术前、术后 1d, 1wk, 1mo 视力比较,有统计学差异($F = 28.997$, $P < 0.05$)。行两两比较发现术前与术后 1d 最佳矫正视力无统计学差异($P > 0.05$), 术前与术后 1wk, 1mo 最佳矫正视力均有统计学差异($P < 0.05$)。术后 1wk 等效球镜为 -0.46 ± 0.39 D, 术后 1mo 等效球镜为 -0.42 ± 0.33 D, 术后 1wk 与术后 1mo 比较,差异无统计学意义($P > 0.05$)。

2.2 眼压 术后高血压 3 眼,其中 1 眼在术后 2h 冲出前房内黏弹剂后眼压正常;2 眼经药物治疗,1wk 后眼压恢复至正常水平。其余患者术后眼压均在正常范围内。术前、术后 1d, 1wk, 1mo 眼压分别为 15.8 ± 2.5 、 15.3 ± 2.9 、 17.4 ± 5.8 、 15.8 ± 2.6 mmHg, 术前术后眼压比较,有统计学差异($F = 4.693$, $P < 0.05$), 两两比较,术后 1d 眼压与术后 1wk 眼压有统计学差异($P < 0.05$)。

2.3 角膜内皮细胞计数 术前、术后 1d, 1wk, 1mo 角膜内皮细胞计数分别为 2932.5 ± 270.8 、 2917.1 ± 299.0 、 2902.5 ± 288.6 、 2855.3 ± 284.2 个/ mm^2 , 术前术后角膜内皮细胞计数比较无统计学差异($F = 1.117$, $P > 0.05$)。

2.4 术源性散光 术源性散光(surgically induced astigmatism, SIA)是一项非常重要的个性化指标,其大小与手术医生、手术切口的位置、大小及所用手术刀及切口的方式不同有关。SIA 将直接影响到术后角膜散光的大小及轴位,我们利用矢量分析计算出主刀医生的 SIA,以便更精确地矫正患者的屈光度。术后 1d, 1wk, 1mo SIA 分别为 0.74 ± 0.39 、 0.57 ± 0.28 、 0.44 ± 0.21 D, 术前术后 SIA 比较有统计学差异($F = 37.505$, $P < 0.05$)。

2.5 术后 ICL 晶状体拱高 拱高指 ICL 晶状体后表面和晶状体前表面之间的距离,中央拱高的定义是 ICL 后表面顶点和晶状体前顶点之间的距离(图 1)。术前前房深度为 3.26 ± 0.25 mm。术后 1d, 1mo 拱高分别为 654.5 ± 345.2 、 683.0 ± 211.69 μ m, 两者比较有统计学差异($P < 0.05$)。

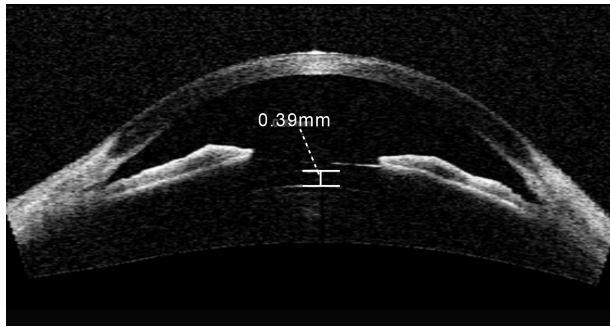


图1 前节 OCT 示 ICL 植入术后拱高为 390 μ m。

2.6 手术前后并发症 术前 UBM 检查见虹膜囊肿的发生率为 28%。术后随访未出现拱高过高或过低的患者,无晶状体取出及更换晶状体病例,无严重 TICL 轴位旋转病例,无眼前节毒性综合征(TASS)、眼内炎、晶状体前囊下混浊、青光眼、慢性色素膜炎等并发症。

3 讨论

早在 1993 年就报道了有晶状体眼后房型人工晶状体植入术^[1],将一片很薄的人工晶状体植入到有晶状体眼的晶状体前面、虹膜后面的瞳孔区,为了防止瞳孔阻滞的发生,术前行周边虹膜切除术。而后又将人工晶状体的材料改良为一种含有天然胶原的生物材料,取得了较好的手术效果,并取名为可植入接触镜^[2]。有晶状体眼的后房型人工晶状体植入术作为一种新的矫正屈光不正的手术方法,是在保留晶状体的基础上将人工晶状体植入到眼球的后房间隙并固定于睫状沟内,具有可逆、保留调节力、眼球损伤小、不破坏眼球组织结构和形状等优点,在矫正高度近视及散光方面已经初步体现了其优越性^[3]。ICL 是由新型的人工晶状体材料 collamer 制成的,具有良好的光学性能及生物相容性,且柔软,可以通过 2.8~3.2mm 的角膜切口植入,克服了其他晶状体屈光手术的弊端。近年来,ICL V4c 新型晶状体的出现,在晶状体中央有一个 360 μ m 的中央孔,使得房水可以通过瞳孔自然流入前房,因此不需要进行虹膜周切,与传统的晶状体相比,通过中央孔的房水回流更自然,更符合眼睛的生理状态。

3.1 ICL 的安全性和有效性及稳定性 有晶状体眼后房型人工晶状体植入术的安全性问题多年来一直是眼科医生关注的重点,如矫正视力、对角膜内皮、晶状体和眼压等的影响。FDA 对 526 眼 ICL 植入术后 3mo 随访研究,59.3% 视力 \geq 20/20,94.7% 视力 \geq 20/40,内皮细胞丢失 <10%,有 5 眼(0.9%)有 2 级以上的核性混浊,且都发生在超高度近视和年龄较大的患者,手术对眩光、对比敏感度、夜间驾驶等没有影响甚至能得到改善^[4]。与美国的 FDA 观察结果相似,国内的多项研究表明,ICL 晶状体植入手术后的裸眼视力达到或超过术前最佳矫正视力,且 ICL 比框架眼镜更接近生理状态,视觉质量更好^[5-9]。Vukich 等报道了美国 FDA 关于 V4 模型的一个多中心的研究^[10],1a 的随访结果显示术前预期矫正值与术后获得值比较,84.7% 在 \pm 1D 以内,61.6% 在 \pm 0.5D 以内,11.8% 病例的 BCVA 提高了两行以上,而仅有 0.2% (1 例)下降大于两行。多位学者对 ICL 植入术后患者 6a 的随访发现,显示了良好的安全性、有效性、可预测性及稳定性,屈光度稳定,眼压没有明显的升高,角膜内皮细

胞计数术后 3a 损失率为 2.3%,观察期间未见明显的并发症发生,且发现年龄大和眼轴长的患者更容易出现屈光度的改变^[11-13]。ICL 植入术后 6mo 时裸眼对比敏感度及眩光敏感度值较术前明显提高,说明患者获得了良好的视觉质量,手术切口小无需风险,术后散光小。一方面是由于晶状体位于后房,更加符合生理解剖状态,视网膜上成像放大,消除了框架眼镜的缩小效应及球镜的像差的作用,成像适量更高;另一方面是增加了术后的视力,术后视网膜成像放大率增加。已发现 LASIK 术后患者的球差和彗差是 ICL 植入术后患者的 2~3 倍^[14-16]。ICL 植入术后短期内调节力下降,但随时间推移,调节力逐渐恢复正常^[17]。在我们的研究中,术后裸眼视力提高 2 行及以上者 21% (11 眼),术后 1wk 残余等效球镜为 -0.46 ± 0.39 D,术后 1mo 残余等效球镜为 -0.42 ± 0.33 D,显示了非常好的稳定性和预测性。

3.2 角膜内皮细胞丢失 研究表明,角膜内皮细胞在 2a 内丢失 9.9%,4a 内丢失率为 3.7%,也就是说角膜内皮的丢失在最初植入的 1~2a,以后逐渐稳定^[18]。另外的研究显示,角膜内皮细胞在手术后 2a 内丢失约 6.57%,3a 内丢失率为 8.4%~9.7%,4a 内的丢失率为 3.7%,5a 的丢失率为 7.7%^[19-22]。而最新的研究表明,角膜内皮细胞 3a 内的丢失率为 2.3%,比以往的研究都要低一些,主要考虑到手术越来越娴熟,患者的年龄以及黏弹剂的使用等。我们的研究中,手术前后角膜内皮细胞计数未见统计学差异,显示了 ICL 手术具有很好的安全性。

3.3 手术后眼压及并发症的防治 Kamiya 等^[20]教授的 3a 随访表明,眼压无统计学意义上的升高,尽管有些报道在术后早期眼压有中度的升高,往往低于 30mmHg^[18]。术后并发症包括白内障、青光眼、虹膜炎、ICL 表面色素沉积、暂时性角膜水肿、ICL 边缘耀眼或光晕、欠矫和 ICL 偏位等^[23]。我们的研究中,有 3 眼发生了术后早期的高眼压,都得到了很好的控制,未见到其他的并发症。

通过以上的观察,我们认为,有晶状体眼后房型人工晶状体植入术具有矫正效果好、预测性好、并发症少、可逆性及保留了自身晶状体的调节功能等优点,对于不适合行角膜屈光手术治疗的,尤其是超高度近视患者,ICL 植入作为屈光手术矫正范围的补充是可行的。由于手术是在相对正常的眼睛上面操作,所有要更加小心,严格把握手术的适应证。另外由于我们的手术数量及随访时间有限,其长期的利弊仍需要进一步的随访观察。

参考文献

- 1 Saragoussi JJ, Othenin-Girard P, Pouliquen YJ. Ocular damage after implantation of oversized minus power anterior chamber intraocular lenses in myopic phakic eyes: case reports. *Refract Corneal Surg* 1993; 9(2):105-109
- 2 Rosen E, Gore C. Staar Collamer posterior chamber phakic intraocular lens to correct myopia and hyperopia. *J Cataract Refract Surg* 1998;24(5):596-606
- 3 Sanders DR, Schneider D, Martin R, et al. Toric Implantable Collamer Lend for moderate to high myopic astigmatism. *Ophthalmology* 2007; 114(1):54-61
- 4 Sanders DR, Doney K, Poco M. United States Food and Drug Administration clinical trial of the Implantable Collamer Lens (ICL) for moderate to high myopia: three-year follow-up. *Ophthalmology* 2004; 111(9):1683-1692

5 Sanders DR. Anterior subcapsular opacities and cataracts 5 years after surgery in the visian implantable collamer lens FDA trial. *J Refract Surg* 2008;24(6):566-570

6 张立,蒋海翔,叶应嘉,等. TICL 植入术治疗高度近视合并散光的临床观察. 国际眼科杂志 2012;12(11):2170-2172

7 刘彦,王育良,高卫萍,等. 有晶状体眼后房人工晶状体植入矫治高度近视的临床观察. 国际眼科杂志 2009;9(6):1198-1199

8 左志高,尹黎,刘苏冰,等. ICL 或 TICL 植入术矫治超高度近视的应用研究. 眼科新进展 2011;31(5):460-463

9 Sanders DR, Doney K, Poco M, ICL in Treatment of Myopia Study Group. United States Food and Drug Administration clinical trial of the Implantable Collamer Lens (ICL) for moderate to high myopia; three-year follow-up. *Ophthalmology* 2004;111(9):1683-1692

10 Sanders DR, Vukich JA, Doney K, et al. Food and Drug Administration clinical trial of the Implantable Contact Lens for moderate to high myopia. *Ophthalmology* 2003;110(2):255-266

11 Kamiya K, Shimizu K, Igarashi A, et al. Factors influencing long-term regression after posterior chamber phakic intraocular lens implantation for moderate to high myopia. *Am J Ophthalmol* 2014;158(1):179-184

12 Kamiya K, Shimizu K, Kobashi H, et al. Three-year follow-up of posterior chamber toric phakic intraocular lens implantation for moderate to high myopic astigmatism. *PLoS One* 2013;8(2):e56453

13 Kamiya K, Shimizu K, Igarashi A, et al. Four-year follow-up of posterior chamber Phakic Intraocular Lens Implantation for Moderate to Myopia. *Arch Ophthalmol* 2009;127(7):845-850

14 邹莺英,毕宏生,解孝锋. 后房型人工晶体植入有晶体眼矫正高度近视的安全性及稳定性:11 例随访. 中国组织工程研究与临床康复 2010;14(8):1475-1478

15 Kamiya K, Shimizu K, Saito A, et al. Comparison of optical quality and intraocular scattering after posterior chamber phakic intraocular lens with and without a central hole (Hole ICL and Conventional ICL) implantation using the double-pass instrument. *PLoS One* 2013;8(6):e66846

16 Sarver EJ, Sanders DR, Vukich JA. Image quality in myopic eyes corrected with laser in situ keratomileusis and phakic intraocular lens. *J Refract Surg* 2003;19(4):397-404

17 Kamiya K, Shimizu K, Aizawa D, et al. Time course of accommodation after implantable collamer lens implantation. *Am J Ophthalmol* 2008;146(5):674-678

18 Fernandes P, González - Méjome JM, Madrid - Costa D, et al. Implantable collamer posterior chamber intraocular lenses; a review of potential complications. *J Refract Surg* 2011;27(10):765-776

19 Jimenez - Alfaro I, Gomez - Telleria G, Bueno JL, et al. Contrast sensitivity after posterior chamber phakic intraocular lens implantation for high myopia. *J Refract Surg* 2001;17(6):641-645

20 Kamiya K, Shimizu K, Kobashi H, et al. Three-year follow-up of posterior chamber toric phakic intraocular lens implantation for moderate to high myopic astigmatism. *PLoS One* 2013;8(2):e56453

21 Kamiya K, Shimizu K, Igarashi A, et al. Four-year follow-up of implantable collamer lens implantation for moderate to high myopia. *Arch Ophthalmol* 2009;127(7):845-850

22 Alfonso JF, Baamonde B, Fernández-Vega L, et al. Posterior chamber collagen copolymer phakic intraocular lenses to correct myopia; five-year follow-up. *J Cataract Refract Surg* 2011;37(5):873-880

23 Fink AM, Gore C, Rosen E. Cataract development after implantation of the Staar Collamer posterior chamber phakic lens. *J Cataract Refract Surg* 1999;25(2):278-282