

# 康柏西普治疗近视性脉络膜新生血管疗效观察

谢严颀, 段国平, 胡蓉, 曾琦

作者单位: (410005) 中国湖南省长沙市, 湖南师范大学附属第一医院暨湖南省人民医院眼科

作者简介: 谢严颀, 毕业于南华大学, 在读硕士研究生, 研究方向: 眼底病学。

通讯作者: 段国平, 毕业于衡阳医学院, 本科, 主任医师, 硕士研究生导师, 研究方向: 眼底病、白内障治疗。dgp123004@sina.com

收稿日期: 2017-07-26 修回日期: 2018-01-29

## Intravitreal Conbercept therapy for choroidal neovascularization due to high myopia

Yan-Jie Xie, Guo-Ping Duan, Rong Hu, Qi Zeng

Department of Ophthalmology, the First Affiliated Hospital of Hunan Normal University; Hunan Provincial People's Hospital, Changsha 410005, Hunan Province, China

**Correspondence to:** Guo - Ping Duan. Department of Ophthalmology, the First Affiliated Hospital of Hunan Normal University; Hunan Provincial People's Hospital, Changsha 410005, Hunan Province, China. dgp123004@sina.com

Received: 2017-07-26 Accepted: 2018-01-29

### Abstract

• **AIM:** To evaluate the efficacy and safety of intravitreal injection of Conbercept as the treatment of choroidal neovascularization due to high myopia.

• **METHODS:** The study was a retrospective analytical case series. We reviewed medical records of 15 patients (16 eyes) with choroidal neovascularization second to high myopia that had enrolled in our hospital from January 2013 to December 2016. All patients have received one or more conbercept injections based on medical condition and observed the best corrected visual acuity (BCVA) and macular retinal thickness before and after the last injection. The duration of the last follow-up was from 1.5mo to 28mo.

• **RESULTS:** Totally 15 patients (16 eyes) were enrolled in this study. All patients received conbercept injections. Among all the patients, 6 eyes were given one treatment, 7 eyes were given two treatments and 3 eyes three treatments. Before retreatment, the mean intraocular pressure was  $16.44 \pm 1.39$  mmHg before treatment, and the average intraocular pressure was  $16.75 \pm 1.41$  mmHg after the last treatment. The difference was not statistically significant ( $P > 0.05$ ). BCVA was  $1.14 \pm 0.35$  before treatment, BCVA was  $0.71 \pm 0.21$  at the last follow-up. The difference was statistically significant ( $P < 0.05$ ). The thickness of the macular retina was  $361.63 \pm 33.59 \mu\text{m}$  before treatment, and it was  $287.25 \pm 30.31 \mu\text{m}$  at the last

follow-up, and the difference was statistically significant ( $P < 0.05$ ). And there was no case of endophthalmitis, stroke, and retinal detachment during follow-up.

• **CONCLUSION:** Intravitreal injection of conbercept can effectively improve the patient's BCVA in the short term and reduce the macular fovea retinal thickness. No significant adverse events are observed.

• **KEYWORDS:** conbercept; choroidal neovascularization; myopia; anti-vascular endothelial growth factor

**Citation:** Xie YJ, Duan GP, Hu R, et al. Intravitreal Conbercept therapy for choroidal neovascularization due to high myopia. *Guoji Yanke Zazhi (Int Eye Sci)* 2018;18(3):592-595

### 摘要

**目的:** 观察玻璃体腔内注射康柏西普治疗近视性脉络膜新生血管(myopic choroid neovascularization, mCNV)的疗效。

**方法:** 回顾性分析 2013-01/2016-12 于湖南省人民医院眼科诊断为 mCNV 的患者 15 例 16 眼的临床资料, 根据病情行玻璃体腔注射康柏西普 1 次或 1 次以上, 治疗后随访 1.5 ~ 28mo, 观察患者治疗前后最佳矫正视力(BCVA)和黄斑区视网膜厚度的变化。

**结果:** 本研究纳入患者 15 例 16 眼, 均行玻璃体腔注射康柏西普治疗, 其中 6 眼治疗 1 次, 7 眼治疗 2 次, 3 眼治疗 3 次, 重复注射者每次治疗时间间隔均为 1mo。治疗前平均眼压( $16.44 \pm 1.39$  mmHg) 和治疗后末次随访时( $16.75 \pm 1.41$  mmHg) 比较, 差异无统计学意义( $P > 0.05$ )。治疗后末次随访时 BCVA( $0.71 \pm 0.21$ ) 较治疗前( $1.14 \pm 0.35$ ) 显著改善, 差异有统计学意义( $P < 0.05$ )。治疗后末次随访时黄斑区视网膜厚度( $287.25 \pm 30.31 \mu\text{m}$ ) 较治疗前( $361.63 \pm 33.59 \mu\text{m}$ ) 降低, 差异有统计学意义( $P < 0.05$ )。治疗及随访期间, 未出现眼内炎、脑卒中、视网膜脱离等严重并发症或不良反应。

**结论:** 玻璃体腔内注射康柏西普能在短期内改善 mCNV 患者的视力, 有利于减少黄斑中心凹视网膜厚度, 且并发症较少, 临床应用相对安全。

**关键词:** 康柏西普; 脉络膜新生血管; 近视; 血管内皮细胞生长因子抑制剂

DOI: 10.3980/j.issn.1672-5123.2018.3.47

**引用:** 谢严颀, 段国平, 胡蓉, 等. 康柏西普治疗近视性脉络膜新生血管疗效观察. 国际眼科杂志 2018;18(3):592-595

### 0 引言

近视是一种常见的眼部疾病, 发病率正逐年递增, 在东亚和东南亚的一些国家, 城市高中毕业人群中近视发生率高达 80% ~ 90%<sup>[1]</sup>, 高度近视人群中约 8% 为病理性近视<sup>[2]</sup>。在年龄小于 50 岁的青中年人群中, 病理性近视是

导致脉络膜新生血管(choroidal neovascularization, CNV)最常见的原因之一,而 CNV 也是病理性近视最严重的并发症,未经治疗的近视性脉络膜新生血管(myopic choroid neovascularization, mCNV)预后较差,严重影响患者的视觉功能,从而对其生活质量造成影响<sup>[3]</sup>。研究发现,血管内皮细胞生长因子(vascular endothelial cell growth factor, VEGF)是目前功能最强的促血管形成因子<sup>[4-5]</sup>,其在 mCNV 的发生发展中起着重要作用<sup>[6]</sup>。现有不少治疗 mCNV 的方法,包括传统的光动力学治疗(PDT)、视网膜激光光凝术(retina laser photocoagulation)、手术干预等,但长期随访研究发现,上述传统治疗方案远期预后视力较差,疗效不理想<sup>[7-9]</sup>。近年来,各类抗 VEGF 药物应运而生,如贝伐单抗、兰尼单抗<sup>[10-11]</sup>、康柏西普<sup>[12]</sup>等。研究发现,玻璃体腔内注射贝伐单抗治疗 mCNV,患者的最佳矫正视力(best corrected visual acuity, BCVA)明显优于 PDT 及视网膜激光光凝术治疗<sup>[13-14]</sup>。Sarao 等<sup>[15]</sup>发现,玻璃体腔内注射贝伐单抗治疗 mCNV,治疗后第 30~60mo 由于脉络膜视网膜萎缩区域扩大,已改善的 BCVA 可发生减退。本文采用玻璃体腔内注射康柏西普治疗 mCNV,随访患者注药后 BCVA 及黄斑区视网膜厚度的变化,观察该药对 mCNV 的疗效,并评估其临床应用的安全性。

## 1 对象和方法

### 1.1 对象

本研究为回顾性自身对照研究。收集我院 2013-01/2016-12 确诊的 mCNV 患者 15 例 16 眼的临床资料,其中男 4 例 5 眼,女 11 例 11 眼;初诊年龄 27~87(平均 57±16.99)岁;眼轴长度 28.46±1.85mm;脉络膜新生血管位于旁中心凹型 1 眼,近中心凹型 8 眼,中心凹下型 7 眼。纳入标准:(1)眼轴>26mm;(2)屈光度>-6.0D;(3)眼底荧光血管造影(FFA)检查证实眼底脉络膜新生血管;(4)光学相干断层扫描(OCT)检查可见黄斑区脉络膜新生血管活动;(5)身体一般情况可,能耐受玻璃体腔注药术。排除标准:(1)年龄相关性黄斑变性、糖尿病、点状内层脉络膜病变(PIC)及其它可引起 CNV 的疾病;(2)近期使用抗凝药者;(3)青光眼;(4)FFA 检查示玻璃膜(Bruce 膜)破裂致眼底出血者;(5)既往接受过视网膜激光光凝术、PDT 疗法等;(6)全身情况差,无法耐受玻璃体腔内注药术者。本研究经本院伦理委员会审批通过。

### 1.2 方法

#### 1.2.1 玻璃体腔注药

所有患者均被充分告知治疗目的及风险,并签署知情同意书。所有手术均由同一名具备手术资质的眼科专科医师完成。注射前 3d 术眼使用盐酸左氧氟沙星滴眼液,每次 1~2 滴,4 次/d。术前完善相关准备,在无菌层流手术室进行玻璃体腔内注药术。取仰卧位,常规消毒、铺无菌巾,开睑器开睑,于角膜缘后 4mm 处睫状体平坦部进针,向玻璃体腔内注入康柏西普 0.05mL。术毕用无菌棉签按压穿刺处约 10s,检查术眼视力有无光感,若有光感,结膜囊内涂妥布霉素地塞米松眼膏,包扎术眼。注药后第 2d 打开敷料,妥布霉素地塞米松滴眼液点眼,一日 4 次,持续用药 1wk。注药后 1mo 行视力、眼底、FFA、OCT 等检查,符合下列条件之一,则再次行玻璃体腔注药术:(1)视力无提高或下降;(2)眼底检查可见新的出血灶;(3)FFA 检查示仍有荧光渗漏或出现新的渗漏病灶;(4)OCT 检查示视网膜下或视网膜内有积液存在。

#### 1.2.2 观察指标

随访 1.5~28mo,比较治疗前后患者 BCVA、眼压、黄斑区视网膜厚度及脉络膜血管渗漏情况。

采用国际标准视力表检查 BCVA,结果换算为 LogMAR 视力<sup>[16]</sup>进行统计学分析。视力评定标准:治疗前 BCVA≥0.1 者,提高≥1 行为视力提高;提高或降低小于 1 行为视力稳定;降低≥1 行为视力下降;治疗前 BCVA<0.1 者,提高≥0.02 为视力提高;提高或降低小于 0.02 为视力稳定;降低≥0.02 为视力下降。采用 Goldmann 眼压计测量眼压。FFA 检查动态观察脉络膜血管有无渗漏。使用三维 OCT 扫描仪对黄斑区域的视网膜进行扫描,并记录黄斑区视网膜厚度。

统计学分析:采用 SPSS21.0 软件对数据进行处理。计量资料采用均数±标准差表示,治疗前后 BCVA、眼压、黄斑区视网膜厚度的比较使用配对样本 *t* 检验。 $P<0.05$  表示差异具有统计学意义。

## 2 结果

本研究纳入患者 15 例 16 眼,均行玻璃体腔注射康柏西普治疗,其中 6 眼治疗 1 次,7 眼治疗 2 次,3 眼治疗 3 次,重复注射者每次治疗时间间隔均为 1mo。治疗前平均眼压(16.44±1.39mmHg)和治疗后末次随访时(16.75±1.41mmHg)比较,差异无统计学意义( $t=-1.159, P=0.264$ )。治疗后末次随访时 BCVA(0.71±0.21)较治疗前(1.14±0.35)显著改善,差异有统计学意义( $t=4.124, P=0.001$ ),其中视力提高 14 眼,稳定 2 眼。治疗后末次随访时黄斑区视网膜厚度(287.25±30.31μm)较治疗前(361.63±33.59μm)降低,差异有统计学意义( $t=6.321, P<0.001$ )。治疗及随访期间,未出现眼内炎、脑卒中、视网膜脱离等严重并发症或不良反应。患者 A 治疗前,FFA 检查可见黄斑中心凹处有一直径约 1PD 高荧光团块;末次治疗后 2mo 可见高荧光团块范围缩小(图 1)。患者 B 治疗前,OCT 检查可见视网膜色素上皮强反光团,黄斑中心凹增厚、水肿;末次治疗后 6mo 可见视网膜色素上皮强反光团减小,黄斑中心凹厚度正常(图 2)。

## 3 讨论

近视性脉络膜新生血管(mCNV)形成是导致青中年人群中心视力不可逆性损害的主要原因之一,严重影响患者的生活质量。mCNV 的发生机制尚未完全阐释,目前学术界公认的最主要机制有 3 种:(1)遗传因素。Leveziel 等<sup>[17]</sup>发现由肝细胞、巨噬细胞、淋巴细胞、内皮细胞和成纤维细胞表达的补体因子 I (CFI) 基因与高度近视 CNV 的形成显著相关。(2)脉络膜循环中血流动力学改变。研究发现<sup>[18]</sup>,高度近视眼的脉络膜厚度比正常眼薄,而在 mCNV 眼中,脉络膜变薄程度更为明显。Wakabayashi 等<sup>[19]</sup>发现,脉络膜血管灌注延迟和脉络膜的厚度变薄是 mCNV 发生的两个最重要的血流动力学因素。脉络膜血管灌注不足,引起 VEGF 表达上调,从而形成 mCNV<sup>[4]</sup>。(3)机械牵拉作用。后极部视网膜色素上皮细胞(RPE)的进行性拉伸使 VEGF 的表达及分泌增加,最终导致 mCNV<sup>[20]</sup>。因此,VEGF 不仅是 CNV 形成的重要促进因子<sup>[6]</sup>,也是多种机制导致 mCNV 的直接环路。

目前,已证实多种抗 VEGF 药物对 CNV 治疗有效,且该类药物有望成为治疗 mCNV 的一线治疗药物<sup>[21]</sup>。抗 VEGF 药物的种类很多,康柏西普是一种抗 VEGF 的融合蛋白,是利用中国仓鼠卵巢(CHO)细胞表达系统产生的包含 VEGFR-1 的第 2 个 Ig 样结构域,VEGFR-2 的第 3、4 个 Ig 样结构域及人 IgG 的 Fc 片段的重组融合蛋白<sup>[22]</sup>。由于 VEGFR-2 的第 4 个结构域是受体二聚化所必需的,



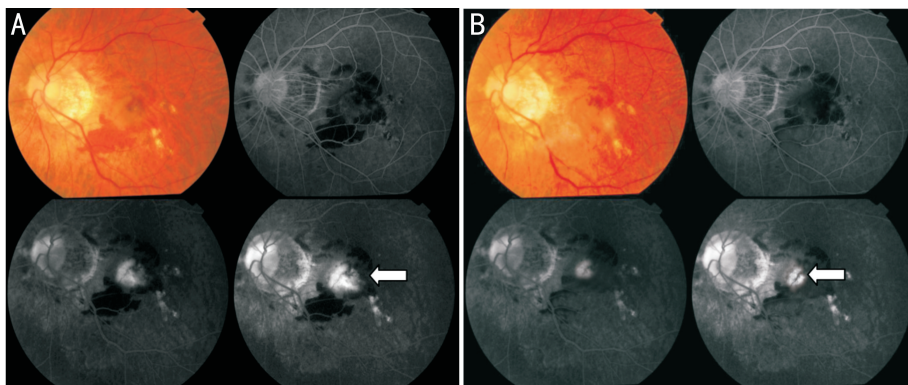


图1 患者A左眼治疗前后 FFA 检查结果 A:治疗前可见黄斑中心凹处有一直径约 1PD 高荧光团块;B:末次治疗后 2mo 可见高荧光团块范围缩小。

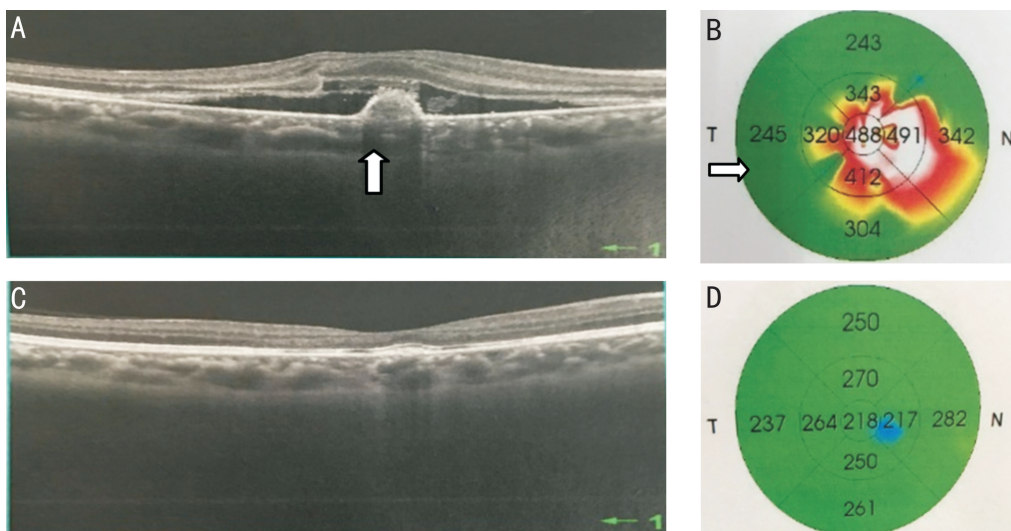


图2 患者B右眼治疗前后 OCT 检查结果 A、B:治疗前可见视网膜色素上皮强反光团,黄斑中心凹增厚、水肿;C、D:末次治疗后 6mo 可见视网膜色素上皮强反光团减小,黄斑中心凹厚度正常。

因此能够增强 VEGF 与受体的结合速率<sup>[23]</sup>,故康柏西普对 VEGF 具有更高的亲和力。康柏西普已于 2013-12 被中国国家食品药品监督管理局批准用于治疗年龄相关性黄斑变性所致的新生血管疾病<sup>[24]</sup>。研究证实康柏西普有显著抗 CNV 形成的作用,且能有效治疗湿性年龄相关性黄斑变性<sup>[25-26]</sup>,但国内外有关康柏西普治疗 mCNV 的报道较少。

本组病例纳入患者均为首次发病,就诊前未进行任何相关治疗,并排除其它眼部疾病,更能准确评估康柏西普对于 mCNV 的治疗效果。本研究发现,康柏西普能在一定时间内有效改善 BCVA,减少黄斑中心凹视网膜厚度,且临床应用相对安全。末次随访时,FFA 检查发现所有患者患眼 CNV 的渗漏范围均较治疗前明显缩小,94% 患者患眼 CNV 渗漏完全消失。曾苗等<sup>[27]</sup> 随访 12mo,观察到 89.2% 患者患眼 CNV 渗漏完全消失,与本组研究结果相似。既往曾有康柏西普治疗 mCNV 后发生 BCVA 下降的报道<sup>[28]</sup>,本组病例末次随访时,患眼 BCVA 未发生变化占 12% (2/16),不同程度改善占 88% (14/16),暂未出现 BCVA 下降的情况,推测可能与本研究样本过少,患眼对药物敏感性强或随访时间有关。史志洁等<sup>[29]</sup> 研究发现,玻璃体腔注射康柏西普治疗病理性 mCNV 可能是一种安全、有效的治疗方法。但影响抗 VEGF 药物治疗 mCNV 的

因素很多。Yodoi 等<sup>[30]</sup> 研究发现,玻璃体腔内注射贝伐单抗,黄斑近中心凹型的 CNV 患者较黄斑中心凹下型患者预后更好。Arias 等<sup>[31]</sup> 随访 6mo 发现,患者的年龄越小,玻璃体腔内注射贝伐单抗后视力恢复越好。Ikuno 等<sup>[32]</sup> 研究发现,脉络膜视网膜萎缩发展程度越高,预后视力越差。本组病例中某男性患者,76 岁,随访末期发现 BCVA 较术前无明显改变,考虑与其年龄较大,脉络膜视网膜萎缩程度高,且新生血管位于黄斑中心凹下有关。

本研究通过向已确诊的 mCNV 患者玻璃体腔内注射康柏西普,观察注药前及末次随访时患者的 BCVA 及黄斑区视网膜厚度,结果发现康柏西普能在短期内改善患者的视力,并减小黄斑区视网膜厚度,且未出现高眼压、眼内炎、脑卒中、视网膜脱离等局部及全身不良反应,表明玻璃体腔注射康柏西普治疗病理性 mCNV 的安全性和有效性较好。由于本研究随访时间短,研究样本少,且未进行对照研究,很难完整评估玻璃体腔内注射康柏西普对 mCNV 的疗效。因此,对康柏西普治疗 mCNV 的远期疗效及安全性仍需进一步大样本、多中心的长期临床对照研究予以验证。

参考文献

1 Chan NS, Teo K, Cheung CM. Epidemiology and Diagnosis of Myopic Choroidal Neovascularization in Asia. *Eye Contact Lens* 2016; 42 (1): 48-55

- 2 Wong YL, Saw SM. Epidemiology of Pathologic Myopia in Asia and Worldwide. *Asia Pac J Ophthalmol(Phila)* 2016;5(6):394-402
- 3 Neelam K, Cheung CM, Ohno - Matsui K, *et al.* Choroidal neovascularization in pathological myopia. *Prog Retin Eye Res* 2012;31(5):495-525
- 4 丁雯芝, 邹俊. 病理性近视脉络膜新生血管发病机制的研究进展. *眼科新进展* 2014;34(10):987-989
- 5 Zhang P, Wang Y, Hui Y, *et al.* Inhibition of VEGF expression by targeting HIF-1 $\alpha$  with small interference RNA in human RPE cells. *Ophthalmologica* 2007;221(6):411-417
- 6 Akagi - Kurashige Y, Kumagai K, Yamashiro K, *et al.* Vascular endothelial growth factor gene polymorphisms and choroidal neovascularization in highly myopic eyes. *Invest Ophthalmol Vis Sci* 2012;53(4):2349-2353
- 7 Giansanti F, Virgili G, Donati MC, *et al.* Long - term results of photodynamic therapy for subfoveal choroidal neovascularization with pathologic myopia. *Retina* 2012;32(8):1547-1552
- 8 Hera R, Chiquet C, Romanet JP, *et al.* Surgical removal of subfoveal choroidal neovascularization in pathologic myopia; a 12 - year follow - up study. *Int Ophthalmol* 2013;33(6):671-676
- 9 Ruiz - Moreno JM, Montero JA. Long - term visual acuity after argon green laser photocoagulation of juxtafoveal choroidal neovascularization in highly myopic eyes. *Eur J Ophthalmol* 2002;12(2):117-122
- 10 Ruiz-Moreno JM, Arias L, Montero JA, *et al.* Intravitreal anti-VEGF therapy for choroidal neovascularisation secondary to pathological myopia; 4-year outcome. *Br J Ophthalmol* 2013;97(11):1447-1450
- 11 Freitas-da-Costa P, Pinheiro-Costa J, Carvalho B, *et al.* Anti-VEGF therapy in myopic choroidal neovascularization; long - term results. *Ophthalmological* 2014;232(1):57-63
- 12 Nguyen TT, Guymer R. Conbercept (KH-902) for the treatment of neovascular age - related macular degeneration. *Expert Rev Clin Pharmacol* 2015;8(5):541-548
- 13 Hayashi K, Ohno-Matsui K, Teramukai S, *et al.* Comparison of visual outcome and regression pattern of myopic choroidal neovascularization after intravitreal bevacizumab or after photodynamic therapy. *Am J Ophthalmol* 2009;148(3):396-408
- 14 Parodi MB, Iacono P, Papayannis A, *et al.* Laser photocoagulation, photodynamic therapy, and intravitreal bevacizumab for the treatment of juxtafoveal choroidal neovascularization secondary to pathologic myopia. *Arch Ophthalmol* 2010;128(4):437-442
- 15 Sarao V, Veritti D, Macor S, *et al.* Intravitreal bevacizumab for choroidal neovascularization due to pathologic myopia; long - term outcomes. *Graefes Arch Clin Exp Ophthalmol* 2016;254(3):445-454
- 16 Holladay JT. Proper method for calculating average visual acuity. *J Refract Surg* 1997;13(4):388-391
- 17 Leveziel N, Yu Y, Reynolds R, *et al.* Genetic factors for choroidal neovascularization associated with high myopia. *Invest Ophthalmol Vis Sci* 2012;53(8):5004-5009
- 18 Ikuno Y, Jo Y, Hamasaki T, *et al.* Ocular risk factors for choroidal neovascularization in pathologic myopia. *Invest Ophthalmol Vis Sci* 2010;51(7):3721-3725
- 19 Wakabayashi T, Ikuno Y. Choroidal filling delay in choroidal neovascularization due to pathological myopia. *Br J Ophthalmol* 2010;94(5):611-615
- 20 Seko Y, Seko Y, Fujikura H, *et al.* Induction of vascular endothelial growth factor after application of mechanical stress to retinal pigment epithelium of the rat *in vitro*. *Invest Ophthalmol Vis Sci* 1999;40(13):3287-3291
- 21 Lai TY. Anti - vascular endothelial growth factor therapy for myopic choroidal neovascularization; do we need more evidence? *Retina* 2012;32(8):1443-1445
- 22 Lu X, Sun X. Profile of conbercept in the treatment of neovascular age - related macular degeneration. *Drug Des Devel Ther* 2015;9:2311-2320
- 23 Zhang M, Zhang J, Yan M, *et al.* A phase 1 study of KH902, a vascular endothelial growth factor receptor decoy, for exudative age - related macular degeneration. *Ophthalmology* 2011;118(4):672-678
- 24 Zhang Y, Han Q, Ru Y, *et al.* Anti - VEGF treatment for myopic choroid neovascularization; from molecular characterization to update on clinical application. *Drug Des Devel Ther* 2015;9:3413-3421
- 25 Wang Q, Li T, Wu Z, *et al.* Novel VEGF decoy receptor fusion protein conbercept targeting multiple VEGF isoforms provide remarkable anti - angiogenesis effect *in vivo*. *PLoS One* 2013;8(8):e70544
- 26 丁晓璐, 单武强, 谢桂军, 等. 玻璃体腔注射康柏西普治疗湿性老年黄斑变性的疗效. *国际眼科杂志* 2016;16(11):2088-2090
- 27 曾苗, 宋艳萍, 丁琴. 玻璃体腔注射康柏西普治疗病理性近视脉络膜新生血管疗效观察. *中华眼底病杂志* 2016;32(1):17-21
- 28 焦明菲, 李筱荣. 康柏西普玻璃体腔注射治疗高度近视脉络膜新生血管的临床疗效及安全性分析. *中华实验眼科杂志* 2016;34(8):725-728
- 29 史志洁, 王晓霞. 玻璃体腔注射康柏西普治疗病理性近视脉络膜新生血管. *河南科技大学学报(医学版)* 2016;34(3):202-205
- 30 Yodoi Y, Tsujikawa A, Nakanishi H, *et al.* Central retinal sensitivity after intravitreal injection of bevacizumab for myopic choroidal neovascularization. *Am J Ophthalmol* 2009;147(5):816-824
- 31 Arias L, Planas N, Prades S, *et al.* Intravitreal bevacizumab (Avastin) for choroidal neovascularisation secondary to pathological myopia; 6 - month results. *Br J Ophthalmol* 2008;92(8):1035-1039
- 32 Ikuno Y, Sayanagi K, Soga K, *et al.* Intravitreal bevacizumab for choroidal neovascularization attributable to pathological myopia; ear results. *Am J Ophthalmol* 2009;147(1):94-100