

# 孔源性视网膜脱离行巩膜外环扎和巩膜外加压术对眼球结构和眼压的影响

蒋艳华, 谢怀林

基金项目: 广西壮族自治区卫生厅自筹经费科研课题 (No. Z2013306)

作者单位: (541002) 中国广西壮族自治区桂林市, 广西壮族自治区南溪山医院 广西壮族自治区第二人民医院

作者简介: 蒋艳华, 毕业于广西医科大学, 本科, 副主任医师, 眼科副主任, 研究方向: 青光眼、眼底病。

通讯作者: 蒋艳华. Tea\_2005@126.com

收稿日期: 2018-05-08 修回日期: 2018-08-03

## Effects of external scleral ring ligation and external scleral pressure on ocular structure and intraocular pressure in rhegmatogenous retinal detachment

Yan-Hua Jiang, Huai-Lin Xie

**Foundation item:** Self-financing Scientific Research Project of the Guangxi Zhuang Autonomous Region Health Bureau (No. Z2013306)

Nanxishan Hospital of Guangxi Zhuang Autonomous Region; The Second People's Hospital of Guangxi Zhuang Autonomous Region, Guilin 541002, Guangxi Zhuang Autonomous Region, China

**Correspondence to:** Yan - Hua Jiang. Nanxishan Hospital of Guangxi Zhuang Autonomous Region; The Second People's Hospital of Guangxi Zhuang Autonomous Region, Guilin 541002, Guangxi Zhuang Autonomous Region, China. Tea\_2005@126.com

Received: 2018-05-08 Accepted: 2018-08-03

### Abstract

• **AIM:** To observe the effect of external scleral ring ligation and external scleral ring ligation combined with scleral external pressure on the ocular structure and intraocular pressure of patients with rhegmatogenous retinal detachment (RRD).

• **METHODS:** In May 2014 to May 2017, 240 patients (240 eyes) with RRD were selected as research objects, in which 100 eyes (scleral cerclage group) were treated by scleral cerclage, 140 eyes (joint group) were treated by scleral cerclage combined external sclera pressure. Preoperative and postoperative 2, 4 and 12wk, intraocular pressure, corneal thickness and corneal horizontal and vertical curvature, anterior chamber depth, lens thickness and axial length, ciliary body thickness and the trabecular iris angle degree of two groups were detected.

• **RESULTS:** At 12wk after surgery, all the 240 eyes got anatomical reattachment. Two weeks after surgery,

intraocular pressure, corneal thickness, horizontal and vertical curvature of the cornea, lens thickness and ciliary body thickness increased significantly in both groups ( $P < 0.05$ ), and the anterior chamber depth and the degree of angle between the trabecular and iris decreased significantly ( $P < 0.05$ ). The postoperative visual acuity of the two groups was significantly better compared with that before surgery ( $P < 0.05$ ). The visual acuity of joint group was significantly better than that of the scleral cerclage group 2wk after surgery ( $P < 0.05$ ).

• **CONCLUSION:** The scleral cerclage and external sclera cerclage combined with external sclera pressure on the cornea, anterior chamber, anterior chamber depth, lens thickness and degree of angle between the trabecular and iris were significantly influence in the early days. Effect of scleral cerclage combined with external sclera compression on intraocular pressure is longer, which should be paid attention to.

• **KEYWORDS:** external scleral ring ligation; external sclera pressure; rhegmatogenous retinal detachment; intraocular pressure

**Citation:** Jiang YH, Xie HL. Effects of external scleral ring ligation and external scleral pressure on ocular structure and intraocular pressure in rhegmatogenous retinal detachment. *Guoji Yanke Zazhi (Int Eye Sci)* 2018;18(9):1589-1593

### 摘要

**目的:** 观察巩膜外环扎术和巩膜外环扎联合巩膜外加压术对孔源性视网膜脱离 (rhegmatogenous retinal detachment, RRD) 患者眼球结构和眼压的影响。

**方法:** 选取 2014-05/2017-05 在我院住院行手术治疗的 RRD 患者 240 例 240 眼, 其中接受巩膜外环扎术 100 眼 (巩膜外环扎术组), 接受巩膜外环扎联合巩膜外加压术 140 眼 (联合组)。术前、术后 2、4、12wk, 检测眼压、角膜厚度、角膜水平和垂直曲率、前房深度、晶状体厚度、眼轴长度、睫状体厚度及小梁虹膜夹角度数。

**结果:** 术后 12wk, 两组患者 240 眼均获得解剖复位。术后 2wk, 两组眼压、角膜厚度、角膜水平和垂直曲率、晶状体厚度、睫状体厚度均较术前显著增加, 前房深度及小梁虹膜夹角度数均较术前明显减小, 差异均有统计学意义 ( $P < 0.05$ )。两组患者术后视力均较术前改善, 且术后 2wk 联合组视力明显优于巩膜外环扎术组, 差异均有统计学意义 ( $P < 0.05$ )。

**结论:** 巩膜外环扎术和巩膜外环扎联合巩膜外加压术对角

膜、前房、房角、晶状体厚度及小梁虹膜夹角度数在早期均有显著影响,巩膜外环扎联合巩膜外加压术对眼压的影响时间长,应予以关注。

**关键词:** 巩膜外环扎术; 巩膜外加压术; 孔源性视网膜脱离; 眼压

DOI:10.3980/j.issn.1672-5123.2018.9.07

**引用:** 蒋艳华, 谢怀林. 孔源性视网膜脱离行巩膜外环扎和巩膜外加压术对眼球结构和眼压的影响. 国际眼科杂志 2018; 18(9):1589-1593

## 0 引言

孔源性视网膜脱离 (rhegmatogenous retinal detachment, RRD) 是临床常见的致盲性眼病之一, 流行病学学调查结果显示其在我国的平均发病率为 14.4/10 万, 且随着老龄化的加剧以及白内障手术的普及, RRD 发生率仍在逐年升高<sup>[1]</sup>。目前临床常用的治疗 RRD 的手术方式主要有巩膜外环扎术和巩膜外环扎联合巩膜外加压术, 这两种手术方式不仅损伤小, 而且视网膜复位率较高, 因此在治疗复杂性 RRD 中得到临床医师的广泛认可<sup>[2]</sup>。但是术后也有部分 RRD 患者的视功能恢复效果不佳, 其原因主要是手术方式对患者眼球结构和眼压造成的影响不同, 因此观察巩膜外环扎和巩膜外环扎联合巩膜外加压术对患者眼球结构和眼压的影响, 有助于分析和判断其影响视功能的原因, 并采取针对性的措施, 从而有效保护患者的视功能<sup>[3]</sup>。

## 1 对象和方法

**1.1 对象** 前瞻性研究。选取 2014-05/2017-05 在我院住院行手术治疗的 RRD 患者 240 例 240 眼, 根据手术方式不同分为巩膜外环扎术组和巩膜外环扎联合巩膜外加压术(联合)组。巩膜外环扎术组患者 100 例 100 眼, 其中男 30 眼, 女 70 眼; 年龄 15~70(平均 45.67±4.12)岁。联合组患者 140 例 140 眼, 其中男 42 眼, 女 98 眼, 年龄 15~71(平均 46.01±4.09)岁。纳入标准:(1)诊断分级符合美国视网膜协会关于增生性玻璃体视网膜病变 (proliferative vitreoretinopathy, PVR) 的分级标准;(2)初次发病;(3)视网膜脱离范围≤3 个象限;(4)无眼部手术史, 无角膜混浊、青光眼病史等。排除标准:人工晶状体眼、合并糖尿病视网膜病变者。两组患者基本资料比较, 差异无统计学意义 ( $P>0.05$ ), 具有可比性。本研究经医院伦理委员会批准展开, 所有入选患者均了解本研究的内容和目的, 并签署知情同意书。

## 1.2 方法

**1.2.1 手术方法** 术前所有患者应用醋酸强的松龙眼液点眼, 每小时 1 次, 16 次/d, 连续使用 3d。所有患者给予球后麻醉 (20g/L 利多卡因和 7.5g/L 布比卡因), 环形或象限性切开球结膜, 分开球筋膜, 分离固定相关直肌。在视网膜脱离隆起最高处进行视网膜放液, 显微镜直视下冷凝, 巩膜外环扎术组采用 2.5mm×129mm 的长硅胶环扎带对视网膜裂孔进行顶压, 从而使视网膜复位; 联合组则采用长硅胶环扎带和 7mm 宽的硅胶加压条顶压视网膜裂孔, 促使视网膜复位。根据患者裂孔位置情况, 嘱术后保

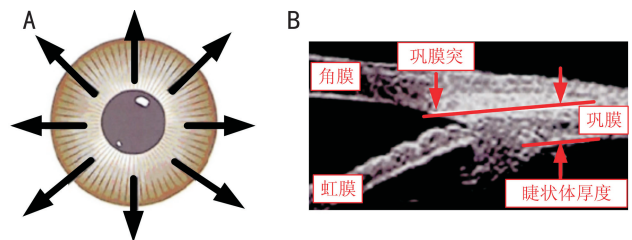


图 1 睫状体检测示意图 A:8 个方位; B: 巩膜突后 2mm 处的睫状体厚度。

持相应体位, 使裂孔尽量处于正上方, 便于玻璃体腔气泡顶压裂孔。术后 12wk, 光学相干断层扫描 (optical coherence tomography, OCT) 检测结果显示, 两组患者 240 例 240 眼均全部获得视网膜解剖复位。

**1.2.2 观察指标** 术前、术后 2、4、12wk, 所有患者均检测眼压、角膜厚度、角膜水平和垂直曲率、前方深度、晶状体厚度、眼轴长度、睫状体厚度、小梁虹膜夹角度数、视力。各项检查前所有患者均未进行散瞳。(1)眼压检测采用 Canon 非接触眼压计。(2)角膜厚度测量采用超声诊断仪 (SP-3000)。(3)角膜水平和垂直曲率测量采用 IOL Master 光学生物测量仪, 受检眼滴盐酸奥布卡因后轻触角膜中央, 连续测量 3 次取平均值。(4)前房深度、晶状体厚度及眼轴长度测量均采用 A 型超声诊断仪 (MEDAODM-2100S), 受检眼滴盐酸奥布卡因后轻触角膜中央, 连续测量 6 次取平均值。(5)小梁虹膜夹角度数和睫状体厚度测量采用超声生物显微镜 (SW-3200L 型)。小梁虹膜夹角度数检测: 以距巩膜突 500 $\mu$ m 处小梁网上的一点, 垂直于角巩膜缘内壁作垂直线与虹膜相交, 以虹膜隐窝为顶点, 经过上述两交点的夹角, 即小梁虹膜夹角度数。睫状体厚度测量: 测量巩膜突后 2mm 处的睫状体厚度, 即睫状突和睫状体平坦部交接的位置, 在 8 个方位上进行测量 (图 1)。(6)视力以最佳矫正视力为准, 采用 LogMAR 视力记录法, 将小数视力以公式  $\text{LogMAR 视力} = \lg(1/\text{小数视力})$  进行换算。指数视力记为 LogMAR 2.0, 手动视力记为 LogMAR 3.0, 光感记为 LogMAR 4.0, 无光感记为 LogMAR 5.0。

**统计学分析:** 所有数据均采用 SPSS16.0 软件进行分析。符合正态分布的计量资料以  $\bar{x} \pm s$  表示, 重复测量数据采用重复测量数据的方差分析, 若存在差异, 两组间比较采用独立样本  $t$  检验, 组内两两比较采用 LSD- $t$  检验。  $P<0.05$  为差异有统计学意义。

## 2 结果

**2.1 两组患者手术前后眼压的比较** 手术前后两组患者眼压比较, 组间差异无统计学意义 ( $F_{\text{组间}} = 0.289, P_{\text{组间}} = 0.749$ ), 时间差异有统计学意义 ( $F_{\text{时间}} = 79.432, P_{\text{时间}} < 0.001$ )。术后 2wk, 巩膜外环扎术组和联合组患者眼压均较术前显著升高, 差异均有统计学意义 ( $t = 6.278, 8.563$ , 均  $P<0.05$ )。术后 4、12wk, 巩膜外环扎术组患者眼压与术前相比, 差异均无统计学意义 ( $P>0.05$ ), 而联合组患者眼压与术前相比, 差异均有统计学意义 ( $t = 3.382, 2.228$ , 均  $P<0.05$ ), 见表 1。

**2.2 两组患者手术前后角膜厚度的比较** 手术前后两组患者角膜厚度比较, 组间差异无统计学意义 ( $F_{\text{组间}} =$

表 1 两组患者手术前后眼压的比较

( $\bar{x} \pm s$ , mmHg)

组别	眼数	术前	术后 2wk	术后 4wk	术后 12wk
巩膜外环扎术组	100	13.71±3.72	17.19±4.11 <sup>a</sup>	14.52±2.17	14.01±1.78
联合组	140	13.68±3.75	17.82±4.32 <sup>a</sup>	14.91±2.11 <sup>a</sup>	14.43±1.34 <sup>a</sup>

注:联合组:巩膜外环扎联合巩膜外加压术。<sup>a</sup> $P < 0.05$  vs 同组术前。

表 2 两组患者手术前后角膜厚度的比较

( $\bar{x} \pm s$ ,  $\mu\text{m}$ )

组别	眼数	术前	术后 2wk	术后 4wk	术后 12wk
巩膜外环扎术组	100	521.87±33.12	567.43±24.14 <sup>a</sup>	524.51±32.11	522.81±31.78
联合组	140	521.69±33.14	547.81±34.31 <sup>a</sup>	524.92±32.51	521.43±31.31

注:联合组:巩膜外环扎联合巩膜外加压术。<sup>a</sup> $P < 0.05$  vs 同组术前。

表 3 两组患者手术前后角膜水平和垂直曲率的比较

( $\bar{x} \pm s$ , D)

组别	眼数	时间	K1	K2
巩膜外环扎术组	100	术前	43.17±0.92	43.29±1.14
		术后 2wk	44.41±0.84 <sup>a</sup>	45.01±1.01 <sup>a</sup>
		术后 4wk	43.71±0.81 <sup>a</sup>	44.22±1.21 <sup>a</sup>
		术后 12wk	43.21±0.78	43.43±1.12
联合组	140	术前	43.02±0.89	43.11±0.91
		术后 2wk	44.81±1.12 <sup>a</sup>	44.52±0.89 <sup>a,c</sup>
		术后 4wk	43.79±1.08 <sup>a</sup>	43.83±0.98 <sup>a</sup>
		术后 12wk	43.12±1.02	43.18±0.99

注:联合组:巩膜外环扎联合巩膜外加压术。<sup>a</sup> $P < 0.05$  vs 同组术前;<sup>c</sup> $P < 0.05$  vs 巩膜外环扎术组术后 2wk。

表 4 两组患者手术前后前房深度、晶状体厚度和眼轴长度的比较

( $\bar{x} \pm s$ , mm)

组别	眼数	时间	前房深度	晶状体厚度	眼轴长度
巩膜外环扎术组	100	术前	3.17±0.34	4.79±0.24	25.17±1.19
		术后 2wk	2.81±0.44 <sup>a</sup>	5.01±0.23 <sup>a</sup>	25.49±1.45
		术后 4wk	3.01±0.81	4.84±0.23	25.76±1.54
		术后 12wk	3.14±0.38	4.83±0.23	25.17±0.98
联合组	140	术前	3.21±0.39	4.81±0.21	25.19±1.05
		术后 2wk	2.78±0.42 <sup>a</sup>	4.92±0.29 <sup>a</sup>	26.01±1.39 <sup>a</sup>
		术后 4wk	3.08±0.26 <sup>a</sup>	4.81±0.28	25.81±0.74 <sup>a</sup>
		术后 12wk	3.12±0.42	4.78±0.29	25.78±0.91

注:联合组:巩膜外环扎联合巩膜外加压术。<sup>a</sup> $P < 0.05$  vs 同组术前。

0.487,  $P_{\text{组间}} = 0.526$ ), 时间差异有统计学意义 ( $F_{\text{时间}} = 19.132, P_{\text{时间}} < 0.001$ )。术后 2wk, 巩膜外环扎术组和联合组患者角膜厚度与术前比较, 差异均有统计学意义 ( $t = 11.117, 5.476$ , 均  $P < 0.05$ )。术后 4、12wk, 两组患者角膜厚度和术前比较, 差异均无统计学意义 ( $P > 0.05$ ), 见表 2。

**2.3 两组患者手术前后角膜水平和垂直曲率的比较** 手术前后, 两组患者角膜水平曲率(K1)比较, 组间差异无统计学意义 ( $F_{\text{组间}} = 0.602, P_{\text{组间}} = 0.317$ ), 时间差异有统计学意义 ( $F_{\text{时间}} = 12.671, P_{\text{时间}} = 0.032$ ); 两组患者角膜垂直曲率(K2)比较, 差异有统计学意义 ( $F_{\text{组间}} = 5.413, P_{\text{组间}} = 0.037; F_{\text{时间}} = 4.915, P_{\text{时间}} = 0.045$ )。术后 2wk, 两组患者 K1 和 K2 均较术前明显升高, 差异均有统计学意义 ( $t = 9.954, 11.293, 14.805, 13.107$ , 均  $P < 0.05$ ), 随后开始逐渐下降; 术后 4wk, 两组患者 K1 和 K2 与术前相比, 差异有统计学意义 ( $t = 4.405, 5.594, 6.510, 6.370$ , 均  $P < 0.05$ ); 术后 12wk, 两组患者 K1 和 K2 与术前相比, 差异均无统计学意义 ( $P > 0.05$ )。术后 2wk, 两组患者 K2 差异有统计学

意义 ( $t = 3.974, P < 0.05$ ), 其它时间点组间比较差异均无统计学意义 ( $P > 0.05$ ), 见表 3。

**2.4 两组患者手术前后前房深度、晶状体厚度和眼轴长度的比较** 手术前后, 两组患者前房深度、晶状体厚度和眼轴长度比较, 组间差异无统计学意义 ( $F_{\text{组间}} = 0.613, 0.497, 0.456, P_{\text{组间}} = 0.581, 0.521, 0.735$ ), 时间差异有统计学意义 ( $F_{\text{时间}} = 12.812, 12.178, 12.787, P_{\text{时间}} = 0.021, 0.041, 0.034$ )。术后 2wk, 两组患者前房深度较术前明显变浅 ( $t = 8.877, 6.474$ , 均  $P < 0.05$ ), 晶状体厚度较术前明显增厚 ( $t = 6.618, 3.635$ , 均  $P < 0.05$ )。巩膜外环扎术组术后眼轴长度和术前差异均无统计学意义 ( $P > 0.05$ ); 联合组术后 2wk 眼轴长度与术前相比差异有统计学意义 ( $t = 2.806, P < 0.05$ ); 术后 12wk 两组患者眼轴长度均恢复至术前水平, 见表 4。

**2.5 两组患者手术前后睫状体厚度和小梁虹膜夹角度的比较** 手术前后, 两组患者前方深度、晶状体厚度和眼轴长度比较, 组间差异无统计学意义 ( $F_{\text{组间}} = 0.514, 0.436, P_{\text{组间}} = 0.613, 0.621$ ), 时间差异有统计学意义



表5 两组患者手术前后睫状体厚度和小梁虹膜夹角度数的比较

组别	眼数	时间	睫状体厚度(mm)	小梁虹膜夹角度数(°)
巩膜外环扎术组	100	术前	0.43±0.02	43.73±6.84
		术后2wk	0.58±0.04 <sup>a</sup>	36.46±7.01 <sup>a</sup>
		术后4wk	0.45±0.03	42.93±7.21
		术后12wk	0.43±0.02	43.48±7.12
联合组	140	术前	0.43±0.04	43.51±7.91
		术后2wk	0.60±0.04 <sup>a</sup>	34.51±7.89 <sup>a</sup>
		术后4wk	0.45±0.05	42.88±7.98
		术后12wk	0.43±0.05	43.12±7.19

注:联合组:巩膜外环扎联合巩膜外加压术。<sup>a</sup> $P<0.05$  vs 同组术前。

表6 两组患者手术前后视力的比较

组别	眼数	术前	术后2wk	术后4wk	术后12wk
巩膜外环扎术组	100	1.44±1.11	0.48±0.32 <sup>a</sup>	0.29±0.17 <sup>a</sup>	0.19±0.12 <sup>a</sup>
联合组	140	1.42±1.09	0.28±0.24 <sup>a,c</sup>	0.25±0.11 <sup>a</sup>	0.19±0.11 <sup>a</sup>

注:联合组:巩膜外环扎联合巩膜外加压术。<sup>a</sup> $P<0.05$  vs 同组术前;<sup>c</sup> $P<0.05$  vs 巩膜外环扎术组术后2wk。

( $F_{\text{时间}} = 12.712, 13.153, P_{\text{时间}} = 0.036, 0.013$ )。术后2wk, 两组患者睫状体厚度均较术前明显增加( $t = 33.541, 44.978$ , 均 $P<0.05$ ), 随后开始下降。术后2wk, 两组患者小梁虹膜夹角度数均达到最小值, 与术前比较差异均有统计学意义( $t = 9.532, 7.423$ , 均 $P<0.05$ ), 随后逐渐恢复至术前水平, 见表5。

**2.6 两组患者手术前后视力的比较** 手术前后两组患者视力比较, 差异有统计学意义( $F_{\text{组间}} = 12.119, P_{\text{组间}} = 0.043; F_{\text{时间}} = 21.479, P_{\text{时间}} < 0.001$ )。术后2、4、12wk, 两组患者视力均较术前改善, 差异均有统计学意义(巩膜外环扎术组: $t = 8.051, 9.974, 10.927$ , 均 $P<0.05$ ; 联合组: $t = 12.085, 12.636, 13.284$ , 均 $P<0.05$ )。联合组术后2wk 视力明显优于巩膜外环扎术组( $t = 5.532, P<0.05$ ), 其它时间点两组比较, 差异均无统计学意义( $P>0.05$ ), 见表6。

### 3 讨论

无论是巩膜外环扎术还是巩膜外环扎联合巩膜外加压术, 其治疗RRD的实质是通过在眼球壁上造成巩膜的向内压陷以顶压裂孔, 将色素上皮与裂孔处的视网膜神经上皮重新粘附, 消除或者缓解视网膜牵拉, 促使视网膜复位, 同时最大程度地恢复视功能。这两种手术方式操作简单、创伤小、恢复快, 因此用于治疗年轻RRD患者具有显著优势, 但是术后并发症的发生引起了眼科科研工作者的重视<sup>[4]</sup>。本研究主要通过观察巩膜外环扎术和巩膜外环扎联合巩膜外加压术术后患者眼球结构和眼压的变化, 以期术后并发症采取针对性的治疗措施提供参考依据, 进而避免视功能损伤。

本研究结果显示, 术后2wk 眼压、角膜厚度、角膜水平和垂直曲率、晶状体厚度及睫状体厚度和术前相比均明显增加, 前房深度和小梁虹膜夹角度数均明显减小。两组患者术后视力均较术前改善, 且联合组术后2wk 视力明显优于对照组。Sahanne等<sup>[5]</sup>研究结果与本研究结果相似, 其认为单纯的环扎术不仅会引起角膜形态发生变化, 还会导致角膜各径线所承受压力差异较大, 术后散光矢量的平均值为2.39D, 而环扎联合加压术术后引起的散光矢量平均值为2.13D, 分析是由于加压块能够使角膜各径线压力改

变差异减小, 从而引起角膜散光减小。Goezinne等<sup>[6]</sup>研究发现, 单纯环扎术后葡萄膜的血流动力学发生改变, 睫状体出现水肿, 进而对前房深度产生影响, 而加压块对睫状体的影响仅限于加压块部位, 对前房深度影响较轻。我们分析巩膜环扎术和巩膜环扎术联合加压术对眼球结构、眼压和视力产生影响可能有以下原因:(1) 本研究植入的硅胶垫压条及硅胶环扎带均会对眼球造成压迫, 迫使眼轴长度增加, 晶状体-虹膜隔出现前移, 前房变浅, 前房角变窄, 玻璃体缩小从而使眼压升高。其中晶状体-虹膜隔出现前移后, 还会引起晶状体悬韧带松弛, 进而导致晶状体厚度增加<sup>[7-8]</sup>。(2) 手术使动脉充盈减慢, 静脉回流受阻, 睫状体充血水肿或转位, 对玻璃体进行挤压, 造成前房角变窄。睫状体血流变化还会引起睫状肌出现收缩, 也会引起晶状体厚度改变<sup>[9-10]</sup>。(3) 手术产生的炎症反应使房水化学状态发生改变, 影响角膜内皮细胞代谢, 且前房变浅促使角膜内皮脱落<sup>[11-12]</sup>。众所周知, RRD患者睫状体代偿性增加房水分泌可以维持眼压正常。本研究发现, 术后12wk 联合组患者眼压仍高于手术前, 术后眼球结构得到恢复, 但是眼压却高于术前, 这有可能是由于睫状体功能尚未得到完全恢复, 仍处于代偿性分泌增加的状态<sup>[13-14]</sup>。术后2wk 角膜垂直曲率在巩膜外环扎术组和联合组存在差异, 这可能与硅胶海绵加压有关, 但仍需进一步深入研究。

综上所述, 术后早期, 两种手术方式对角膜、前房、房角、晶状体厚度及小梁虹膜夹角度数均有显著影响, 且巩膜外环扎联合巩膜外加压术对眼压的影响持续时间较长。

### 参考文献

- 1 黄星, 陈磊, 杨主敏, 等. 孔源性视网膜脱离研究进展. 中国医药科学 2016;6(23):41-44
- 2 占敏艳, 周琼. 孔源性视网膜脱离外路手术的研究进展. 南昌大学学报:医学版 2013;53(3):93-95
- 3 沈志新, 高恩芳, 翁文庆. 显微镜下行孔源性视网膜脱离复位术的临床观察. 国际眼科杂志 2015;15(2):339-341
- 4 Thanos A, Papakostas TD, Young LH. Scleral buckle: does it still have a role in retinal detachment repair. *Int Ophthalmol Clin* 2015;55(4):147-156

5 Sahanne S, Tuuminen R, Haukka J, *et al.* A retrospective study comparing outcomes of primary rhegmatogenous retinal detachment repair by scleral buckling and pars plana vitrectomy in Finland. *Clin Ophthalmol* 2017;11(3):503-509

6 Goezinne F, La Heij EC, Berendschot TT, *et al.* Anterior chamber depth is significantly decreased after scleral buckling surgery. *Ophthalmology* 2010;117(1):79-85

7 Khanduja S, Bansal N, Arora V, *et al.* Evaluation of the effect of scleral buckling on the anterior chamber angle using ASOCT. *J Glaucoma* 2015;24(4):267-271

8 Bedarkar A, Ranjan R, Khan P, *et al.* Scleral buckling-induced ocular parameter changes in different age group patients of rhegmatogenous retinal detachment. *Taiwan J Ophthalmol* 2017;7(2):94-99

9 朱磊, 李琳, 田晓燕, 等. 巩膜扣带术后影响视网膜复位和视力恢复

的相关因素分析. *眼科新进展* 2017;37(2):167-171

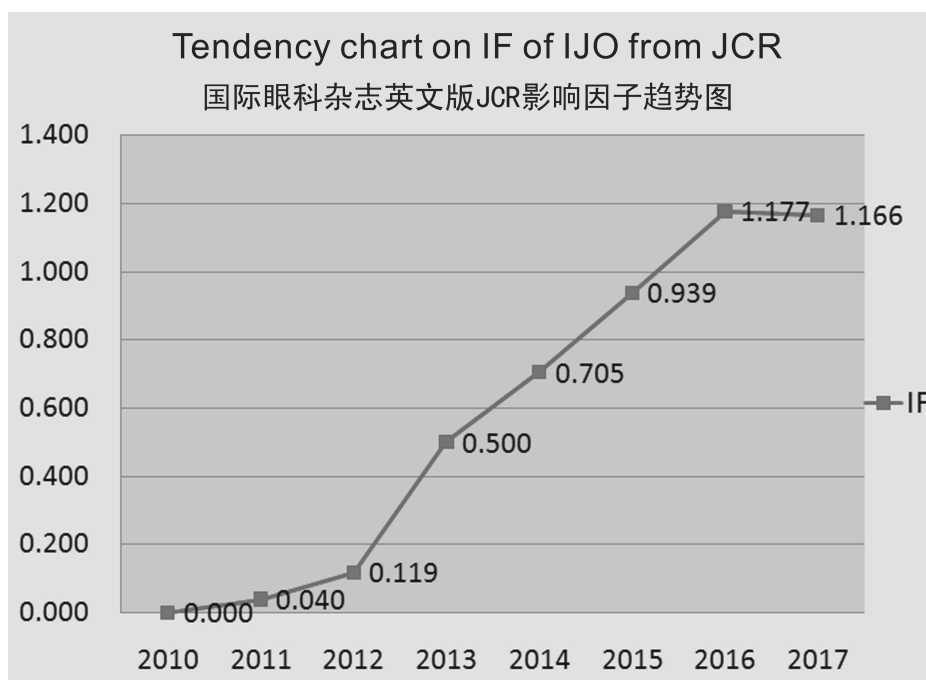
10 王健, 陈松. 玻璃体视网膜手术硅油填充后角膜细胞形态学改变的激光共焦显微镜观察. *中国实用眼科杂志* 2016;34(8):801-804

11 杨舒, 成喆, 王燊, 等. 青光眼-睫状体炎综合征合并 Fuchs 角膜内皮营养不良一例. *中华眼科杂志* 2015 51(11): 855-856

12 许欢, 翟如仪, 孔祥梅, 等. 青光眼睫状体炎综合征患者房水病毒情况分析. *中国眼耳鼻喉科杂志* 2018;18(1): 18-21

13 Shajari M, Scheffel M, Koss MJ, *et al.* Dependency of endothelial cell loss on anterior chamber depth within first 4 years after implantation of iris-supported phakic intraocular lenses to treat high myopia. *J Cataract Refract Surg* 2016;42(11):1562-1569

14 Kohnen T, LaFontaine L, Andrew R, *et al.* Long-term safety follow-up of an anterior chamber angle-supported phakic intraocular lens. *J Cataract Refract Surg* 2017;43(9):1163-1170



源自:汤森路透官网