

# 难治性化脓性角膜溃疡的姑息性手术治疗

郝兆芹, 高伟, 马强, 王小东

基金项目: 西安市科技计划项目 [No. SF12079(1)]

作者单位: (710002) 中国陕西省西安市第一医院眼科 陕西省眼科研究所

作者简介: 郝兆芹, 毕业于西安交通大学, 眼科学硕士, 副主任医师, 研究方向: 角膜病、眼表疾病。

通讯作者: 马强, 毕业于西安交通大学, 眼科学硕士, 副主任医师, 眼二病区副主任, 研究方向: 角膜病、眼表疾病。lmgong2017@163.com

收稿日期: 2018-06-12 修回日期: 2018-09-03

## Palliative surgery for refractory purulent corneal ulcer

Zhao - Qin Hao, Wei Gao, Qiang Ma, Xiao - Dong Wang

**Foundation item:** Science and Technology Planning Project of Xi'an [No. SF12079 (1)]

Department of Ophthalmology, Xi'an No. 1 Hospital; Shaanxi Ophthalmological Institute, Xi'an 710002, Shaanxi Province, China

**Correspondence to:** Qiang Ma. Department of Ophthalmology, Xi'an No. 1 Hospital; Shaanxi Ophthalmological Institute, Xi'an 710002, Shaanxi Province, China. lmgong2017@163.com

Received: 2018-06-12 Accepted: 2018-09-03

## Abstract

• **AIM:** To investigate the clinical effect of scleral allograft combined with conjunctival flap autograft for refractory purulent corneal ulcer.

• **METHODS:** Twenty patients (20 eyes) with purulent corneal ulcer admitted to our hospital during June 2015 to June 2017 were selected. The results showed that the drug treatment was not effective and could not be performed by penetrating keratoplasty, and then allogeneic scleral transplantation combined with conjunctival flap autograft covering was performed. A retrospective analysis was carried out. The intraoperative complications, postoperative scleral and conjunctival flap growth and postoperative complications of this palliative operation were observed.

• **RESULTS:** Of the 20 patients, 18 had good growth of sclera and conjunctival flap, the cure rate was 90%. One case had bad healing of conjunctival flap and was cured by amniotic membrane transplantation; 1 case had enucleation because of severe vitreous cavity infection; 2 cases had lens prolapse, the incidence rate was 10%. Secondary glaucoma occurred in 3 cases with an incidence of 15%, which was cured by cryociliary surgery.

• **CONCLUSION:** Scleral allograft combined with conjunctival flap autograft is a palliative operation. It is an effective way to control the corneal infection and maintain

the appearance of the eyeball in the patients with severe purulent corneal ulcer, which is ineffective in drug treatment and unable to perform penetrating keratoplasty. It can replace the previous enucleation of the eye contents to control the infection. It can not only avoid the eye pain and psychological trauma caused by the loss of eyeball, but also save money for improving the appearance in the later stage.

• **KEYWORDS:** purulent corneal ulcer; allograft scleral transplantation; conjunctival flap covering

**Citation:** Hao ZQ, Gao W, Ma Q, et al. Palliative surgery for refractory purulent corneal ulcer. *Guoji Yanke Zazhi (Int Eye Sci)* 2018;18(10):1883-1885

## 摘要

**目的:** 探讨异体巩膜移植联合自体结膜瓣遮盖术治疗难治性化脓性角膜溃疡的临床效果。

**方法:** 采用回顾性分析, 选择 2015-06/2017-06 因化脓性角膜溃疡入院患者 20 例 20 眼, 药物治疗无效, 无法行穿透性角膜移植而行异体巩膜移植联合自体结膜瓣遮盖术治疗, 观察此种姑息手术的术中并发症、术后巩膜和结膜瓣生长、术后并发症等情况。

**结果:** 20 例 20 眼患者中, 18 眼异体巩膜和结膜瓣生长良好, 治愈率 90%, 1 眼结膜瓣愈合不良行羊膜移植手术修复, 1 眼因玻璃体腔感染较重、感染复发行眼内容物剜除术; 术中晶状体脱出 2 眼 (10%), 均予以摘除; 3 眼 (15%) 患者术后出现继发性青光眼, 行睫状体冷冻术治愈。

**结论:** 异体巩膜移植联合自体结膜瓣遮盖术是一种姑息性手术方法, 是控制药物治疗无效而又无法行穿透性角膜移植手术的严重化脓性角膜溃疡患者眼部感染并保持其眼球外形的有效方式, 可替代以往的眼内容物剜除术以控制感染, 既可避免患者失去眼球带来的眼部病痛和心理创伤, 又为后期改善外观节省费用。

**关键词:** 化脓性角膜溃疡; 异体巩膜移植; 结膜瓣遮盖

DOI:10.3980/j.issn.1672-5123.2018.10.31

**引用:** 郝兆芹, 高伟, 马强, 等. 难治性化脓性角膜溃疡的姑息性手术治疗. *国际眼科杂志* 2018;18(10):1883-1885

## 0 引言

化脓性角膜溃疡是由细菌、真菌或原虫等感染引起的化脓性眼病, 是一种剧烈的角膜炎症, 对角膜组织破坏严重, 是导致失明的重要原因, 角膜感染控制不佳将引起角膜穿孔、内容物脱出、玻璃腔感染等, 以往最终只能行眼内容物剜除术以控制感染。严重的化脓性角膜炎不仅可致盲, 还可因眼球破坏而影响美观。为减轻患者因眼球丧失带来的心理和生理痛苦, 降低患者后期改善外观的经济负担, 我们一直在寻找既能控制眼部感染又能保护眼球外形

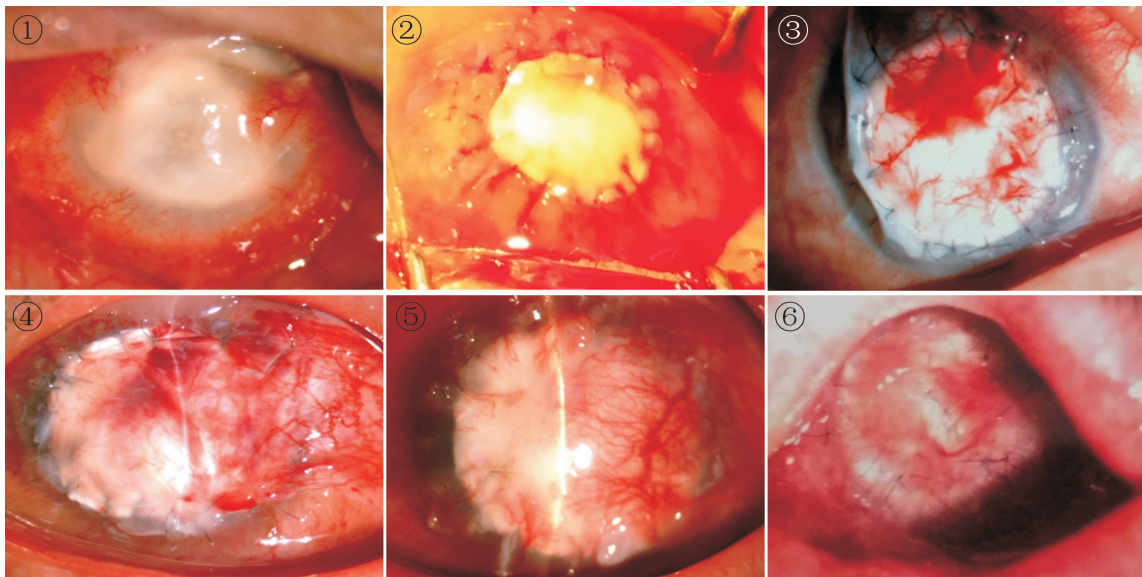


图1 患者,83岁,女性,右眼视力:NLP,角膜大范围全层混浊,中央近穿孔;B超示玻璃体腔炎症反应;拒绝眼内容物剔除。  
图2 术中异物巩膜片与角膜植床对位缝合。  
图3 术中结膜瓣覆盖于巩膜植片表面,边缘环形间断缝合。  
图4 术后1wk结膜瓣色红,血供良好,其下巩膜可透见。  
图5 术后1mo部分缝线拆除,结膜瓣和其下巩膜生长良好。  
图6 术后6mo时结膜瓣和巩膜生长良好,残余部分缝线。

的手术方式。异体巩膜移植联合自体结膜瓣遮盖术是一种治疗角膜溃疡的姑息性手术方式,为观察其疗效我们进行了如下研究。

### 1 对象和方法

**1.1 对象** 采用回顾性研究设计,收集2015-06/2017-06在我院眼科住院并确诊的化脓性角膜溃疡患者20例20眼,因眼部感染重,药物治疗无效,只能行手术治疗,又因捐献角膜材料缺乏或患者自身原因无法行穿透性角膜移植手术,患者强烈要求保眼球治疗,经患者和家属同意给予异体巩膜移植联合自体结膜瓣遮盖术控制感染并保眼球治疗(巩膜材料由西安市第一医院、陕西省眼科研究所眼库提供)。患者选择:入选20例20眼患者均经角膜刮片、刮片取材培养、角膜共聚焦检查确诊为化脓性角膜溃疡,其中真菌性角膜溃疡患者13例13眼,细菌性角膜溃疡患者7例7眼,男14例14眼,女6例6眼,年龄55~83(平均 $64\pm 6.7$ )岁。住院给予药物抗感染治疗1~2wk,眼部感染持续发展、加重。

### 1.2 方法

**1.2.1 治疗经过** 患者入院确诊后给予相应药物治疗,1~2wk后眼部感染无好转或持续加重,角膜溃疡范围扩大或至角膜缘并累及全层角膜,伴或不伴角膜穿孔,伴或不伴前房积脓,伴或不伴玻璃体腔感染(图1),建议患者行穿透性角膜移植手术治疗,但因无新鲜捐献角膜材料,或患者角膜溃疡已穿孔、或感染发展迅速已累及全角膜无法等待捐献角膜材料,或因患者自身原因无法行角膜移植手术治疗,为保护患者眼球外形甚至视功能,给予异体巩膜移植联合自体结膜瓣遮盖术。

手术方式:患者仰卧于手术台上,常规消毒铺巾后,球后浸润麻醉;沿角膜病灶边缘外0.3~0.5mm划痕,行板层刨切;制备异体巩膜植片(直径比植床>0.5mm,内面取材);15°穿刺刀沿受体角膜切痕全层穿刺,前房注入少量黏弹剂,沿植床边缘剪除病变角膜,眼用平衡盐冲洗前房和房角积脓,异体巩膜植片放置于植床(图2),植床植片

间断对位缝合16~20针;取带蒂自体结膜瓣覆盖于巩膜表面(图3),取材均比巩膜植片大0.2~0.3mm,采用褥式联合放射状间断缝合的方法将结膜瓣固定于巩膜植片与植床对合处,预防结膜瓣回退;若术前B超提示玻璃体腔感染,可联合玻璃体腔注药(万古霉素或碘酒)。

手术后治疗:术后继续抗感染治疗的同时给予扩管、改善眼表微循环药物治疗,并且抗生素(妥布霉素地塞米松眼膏或盐酸左氧氟沙星眼用凝胶)包眼3d,第4d开放点眼,术后按照《我国角膜移植手术用药专家共识-2016》指导治疗,术后观察5~7d出院,门诊定期复查,随访6~12mo。

**1.2.2 观察指标** 手术中并发症和处理方式;术后感染控制情况;巩膜和结膜瓣生长情况,观察结膜瓣血供、颜色,其下巩膜表现,有无溶解;术后并发症和治疗方法。

### 2 结果

手术中发生晶状体脱出2例2眼(10%),予以摘除并剪除脱出玻璃体。术后第1d球结膜色粉红,血管充盈较差;第2d色转红,血供明显改善;第3d结膜瓣为鲜红色;第4d开放点眼,给予左氧氟沙星滴眼液,营养支持促眼部修复治疗;术后5~7d,结膜瓣血供良好、缝线固定(图4);2~4wk拆除结膜缝线;随访6~12mo时结膜瓣血供丰富,充血消退,血管纹理可见,其下巩膜生长良好,可透见呈瓷白色(图5~6)。

20例20眼患者中,18例18眼异体巩膜和结膜瓣生长良好,治愈率90%,拆除结膜缝线时巩膜缝线不拆除,若巩膜缝线突出导致眼磨不适可给予拆除。1眼术后2wk拆除缝线后结膜瓣愈合不良行羊膜移植手术修复;1眼术后2wk患者结膜瓣血供仍差、色淡,眼睑和球结膜持续充血、水肿,眼部疼痛明显,眼部B超示玻璃体腔炎症反应明显,给予眼内容物剔除术治愈;3眼(15%)患者术后出现继发性青光眼,行睫状体冷冻手术治愈。

### 3 讨论

化脓性角膜溃疡是一种严重的致盲性角膜病变,主要

由细菌、真菌或原虫等感染引起。眼部明显充血、怕光、流泪、视力急剧减退,常有严重疼痛。真菌感染起病缓,早期发展较慢,细菌感染起病较急,发展迅速,如绿脓杆菌可在短时间内使整个角膜化脓坏死甚至穿孔<sup>[1-4]</sup>。在溃疡发展的同时,虹膜睫状体受到细菌毒素的刺激,可发生前房积脓、瞳孔膜闭。溃疡灶不仅可向周围扩大,还可向深部发展而导致穿孔,穿孔后细菌直接侵入眼球,易引起全眼球炎,不仅完全摧毁视力,还可引起剧烈眼疼而不得不行根治性手术治疗——眼内容物剜除术。

所谓“根治性”手术是力求达到根除疾病目的的手术。眼内容物剜除术既是根治性手术也是致残性手术,对眼部组织破坏极大,早期术后疼痛剧烈,患者异常痛苦,术后后因眼睑闭合、眼球塌陷影响美观,又给患者心理造成巨大创伤,特别是年轻患者,易造成自卑心理,导致孤僻性格,严重影响其学习和生活。患者若再次行改善外观的整形、美容手术治疗,花费较大,经济负担较重。与“根治性”手术相对应的是“姑息性”手术,它是切除全部或部分病灶、减轻症状、减少痛苦为目的的手术。“姑息性”手术能够使患者减轻症状、提高生活质量,临床中有患者因角膜感染重、范围大,累及角膜全层或合并眼内感染,药物无法控制,应急行穿透性角膜移植手术治疗<sup>[5]</sup>,但因无捐献材料<sup>[6]</sup>或因患者经济困难无法行穿透性角膜移植术,又强烈要求保眼球外形治疗,以往多行角膜清创联合自体结膜瓣遮盖术以姑息治疗。

结膜瓣富含血管易于生长,且来源较充足,多取自自体无免疫排斥反应,现已广泛用于临床。Gundersen<sup>[7]</sup>首次提出使用结膜瓣治疗慢性角膜溃疡,之后越来越多的眼科学者使用这一方法作为姑息性手术方法治疗眼部疾病,如翼状胬肉、大泡性角膜病变、外伤、睑球粘连和感染性角膜病等<sup>[8-14]</sup>。但单纯结膜瓣遮盖术式治疗角膜溃疡多适用于角膜病灶未累及全厚、病变未穿孔(未累及全层)的患者,因结膜组织较软,若其下角膜组织较薄或者穿孔,术后易出现角膜葡萄肿、角膜穿孔、继发性青光眼等,且游离结膜瓣血供差,不宜存活。

针对角膜病变范围大且累及全层的患者,为达到控制感染保护眼球外形的目的,我们改进了单纯结膜瓣遮盖手术,先采用异体巩膜移植代替角膜移植,再联合自体带蒂结膜瓣遮盖治疗,若玻璃体腔有感染时还可联合玻璃体腔注药。巩膜组织是眼球壁的正常组成部分,由胶原纤维组成,质地较韧,可预防术后角膜葡萄肿、角膜穿孔、虹膜嵌顿造成的继发性青光眼等并发症,但其缺乏血管,不易存活,联合自体结膜瓣后可为其提供充足血供,巩膜移植与结膜瓣遮盖联合可相互取长补短。经临床观察我们发现,此种手术方式可有效控制严重化脓性角膜溃疡患者眼部病情,避免行根治性手术治疗,对控制眼部感染、保护眼球外形有较好疗效。

异体巩膜移植联合自体带蒂结膜瓣遮盖手术适应于角膜全层感染药物治疗无效、病灶扩大迅速达角膜缘或角膜溃疡穿孔患者,患者眼内感染仅累及前房,玻璃体无明显感染,病情较重需急行穿透性角膜移植治疗,但因捐献材料缺乏或患者经济困难无法行穿透性角膜移植术。若上述患者同时合并玻璃体腔感染,可行异体巩膜移植联合自体带蒂结膜瓣遮盖联合玻璃体腔注药术治疗,代替眼球根治性手术治疗。手术中晶状体脱出率为10%,与以下原因有关:(1)患者角膜感染范围大、近或已至角膜缘,当

去除病变角膜组织打开天窗时眼内容物有外溢趋势;(2)前房及房角多伴有积脓,清除积脓时对虹膜和房角的骚动易致晶状体脱出;(3)因术前抗感染常规散瞳致瞳孔较大,晶状体前无屏障易脱出。有些患者因年龄大,球结膜较薄,球结膜炎症反应重、充血水肿明显、韧性低,致术后结膜瓣愈合不良,可同时联合表层羊膜覆盖术促进结膜瓣生长。术后继发性青光眼发生率为15%,可能与术前眼内炎症反应重、房角粘连关闭、持续眼内炎症反应致瞳孔膜闭等有关,术后结膜和巩膜不透明,无法观察前房情况,针对前房反应较重患者术中可行虹膜根切预防继发性青光眼,术后眼压高药物控制不佳时可行睫状体冷冻术治疗。

以往角膜或眼内感染药物无法控制又无法行穿透性角膜移植手术的情况下,往往选择眼内容物剜除术治疗,给患者身体和心理造成严重创伤,经临床观察我们发现异体巩膜移植联合自体结膜瓣遮盖术可有效控制角膜感染,保住眼球外形,若患者眼内无感染,二期条件允许情况下可再次行穿透性角膜移植术改善患者视功能,可为复明带来希望和奠定基础。异体巩膜移植联合自体结膜瓣遮盖术后眼球外形存在,但仍不美观,角膜区呈肉红色(图6),为改善外观只佩戴义眼片或美瞳镜即可,既操作简单又避免再次手术创伤,还可减轻患者经济负担。异体巩膜移植联合自体结膜瓣遮盖术手术操作方法与穿透性角膜移植类似,巩膜材料相对充足,手术费用低,临床效果肯定。

#### 参考文献

- 1 Thomas PA. Fungal infections of the cornea. *Eye* 2003;17(8):852-862
- 2 Xie L, Zhong W, Shi W, et al. Spectrum of fungal keratitis in north China. *Ophthalmology* 2006;113(11):1943-1948
- 3 Cao J, Yang Y, Yang W, et al. Prevalence of infectious keratitis in Central China. *BMC Ophthalmol* 2014;14(1):43-48
- 4 Prajna VN, Prajna L, Muthiah S. Fungal keratitis: The Aravind experience. *Indian J Ophthalmol* 2017;65(10):912-919
- 5 Bajracharya L, Gurung R. Outcome of therapeutic penetrating keratoplasty in a tertiary eye care center in Nepal. *Clin Ophthalmol* 2015;9:2299-2304
- 6 Hong J, Shi W, Liu Z, et al. Limitations of keratoplasty in China: a survey analysis. *PLoS One* 2015;10(7):e0132268
- 7 Gundersen T. Conjunctival flaps in the treatment of corneal disease with reference to a new technique of application. *AMA Arch Ophthalmol* 1958;60(5):880-888
- 8 Yazc B. Use of conjunctiva-Müller muscle pedicle flap in surgical treatment of necrotizing scleritis. *Ophthalmic Plast Reconstr Surg* 2008;24(1):19-23
- 9 Yang X, Zhou Q, Du S. Conjunctival flap covering in the treatment of corneal blood staining. *Can J Ophthalmol* 2011;46(5):442-443
- 10 Ding J, Chen T, Hou Z, et al. Cosmetic shell fitting over a sensitive cornea in mild phthisis bulbi using total conjunctival flap. *Aesthetic Plast Surg* 2013;37(2):398-401
- 11 Gao H, Jia Y, Li S, et al. Conjunctival flap covering combined with antiviral and steroid therapy for severe herpes simplex virus necrotizing stromal keratitis. *Scientific World J* 2015;2(15):56-64
- 12 Van Rij G, Rinkel-van Driel B, Beekhuis WH, et al. Conjunctival transplantation. *Doc Ophthalmol* 1987;67(1-2):145-150
- 13 Sharma A, Mohan K, Sharma R, et al. Repositioning of pedicle conjunctival flap performed for refractory corneal ulcer. *Middle East Afr J Ophthalmol* 2014;21(1):89-91
- 14 Zhong J, Wang B, Li S, et al. Full-thickness conjunctival flap covering surgery combined with amniotic membrane transplantation for severe fungal keratitis. *Exp Ther Med* 2018;15(3):2711-2718