

玻璃体切割联合双层膜剥除治疗特发性黄斑前膜

杨小琴, 李 拓

基金项目: 国家自然科学基金资助项目 (No. 81360154)

作者单位: (445000) 中国湖北省恩施市, 湖北民族学院附属恩施土家族苗族自治州中心医院眼科

作者简介: 杨小琴, 在读硕士研究生, 研究方向: 玻璃体视网膜疾病和眼遗传性疾病。

通讯作者: 李拓, 博士, 博士研究生导师, 教授, 主任医师, 院长, 研究方向: 玻璃体视网膜疾病和眼遗传性疾病. 13986840088@139.com

收稿日期: 2018-06-15 修回日期: 2018-09-20

Vitrectomy combine with double membranes peeling for idiopathic epiretinal membrane

Xiao-Qin Yang, Tuo Li

Foundation item: National Natural Science Foundation of China (No. 81360154)

Department of Ophthalmology, the Central Hospital of Enshi Tujia and Miao Autonomous Prefecture, Hubei Institute for Nationalities, Enshi 445000, Hubei Province, China

Correspondence to: Tuo Li. Department of Ophthalmology, the Central Hospital of Enshi Tujia and Miao Autonomous Prefecture, Hubei Institute for Nationalities, Enshi 445000, Hubei Province, China. 13986840088@139.com

Received: 2018-06-15 Accepted: 2018-09-20

Abstract

• **AIM:** To explore the efficacy and safety of vitrectomy combine with internal limiting membrane peeling and epiretinal membranes peeling in the treatment of idiopathic epiretinal membrane (IERM).

• **METHODS:** In this retrospective study, 53 patients (53 eyes) who underwent vitrectomy for IERM from January 2015 to December 2015 were evaluated, with 24-month follow-up. Only removal of the epiretinal membrane (ERM group) was performed in 21 patients, while 32 had removal of the epiretinal membrane associated with internal limiting membrane peeling (ERM+ILM group). The best corrected visual acuity (BCVA), central macular thickness (CMT) and the complications were observed and analyzed before operation, 1, 3, 12, 24mo after operation.

• **RESULTS:** Both groups showed significant improvement of BCVA when compared to preoperative BCVA ($P < 0.05$). In ERM group the BCVA before and 1, 3, 12 and 24mo after operation were 0.676 ± 0.137 , 0.576 ± 0.099 , 0.551 ± 0.085 , 0.514 ± 0.077 , 0.506 ± 0.032 , and in

ERM+ILM group were 0.659 ± 0.132 , 0.582 ± 0.111 , 0.578 ± 0.101 , 0.523 ± 0.062 , 0.511 ± 0.081 . The comparison between the two groups at 1, 3, 12 and 24mo after surgery were no significant differences ($P > 0.05$). After operation, statistically significant CMT reduction occurred in both groups ($P < 0.05$). In ERM group the preoperative and postoperative CMT were $461.14 \pm 13.477 \mu\text{m}$, $402.36 \pm 11.346 \mu\text{m}$, $368.52 \pm 13.216 \mu\text{m}$, $325.24 \pm 8.246 \mu\text{m}$, $273.29 \pm 8.973 \mu\text{m}$, and in ERM+ILM group were $462.47 \pm 14.287 \mu\text{m}$, $414.72 \pm 9.237 \mu\text{m}$, $373.44 \pm 8.328 \mu\text{m}$, $328.94 \pm 6.923 \mu\text{m}$, $274.28 \pm 8.340 \mu\text{m}$. There were no significant difference between the two groups at 1, 3, 12 and 24 after operation ($P > 0.05$). There were 3 cases (3 eyes) had retinal punctate hemorrhage after operation, of which 1 (5%) was from the ERM group and 2 (6%) were from the ERM+ILM group. No significant difference was observed between the groups ($P = 1.000$). At the end of follow-up, 4 cases (19%) presented with recurrence of the epiretinal membrane all from the ERM group, and there no recurrence was found in ERM + ILM group, and the difference was statistically significant ($P = 0.020$).

• **CONCLUSION:** Vitrectomy with ILM peeling and epiretinal membranes peeling for the treatment of epiretinal membrane is the efficacy and safety, and it may reduce the recurrence.

• **KEYWORDS:** idiopathic epiretinal membrane; vitrectomy; internal limiting membrane; best corrected visual acuity; central macular thickness

Citation: Yang XQ, Li T. Vitrectomy combine with double membranes peeling for idiopathic epiretinal membrane. *Guoji Yanke Zazhi (Int Eye Sci)* 2018;18(11):2011-2015

摘要

目的: 对比分析玻璃体切割术行黄斑前膜剥除联合黄斑区内界膜剥除与单纯黄斑前膜剥除治疗特发性黄斑前膜 (IERM) 的疗效及安全性。

方法: 回顾性病例对照研究。将 2015-01/12 在我院行手术治疗的 IERM 患者 53 例 53 眼纳入研究, 根据手术方式不同分为单纯黄斑前膜剥除组 (ERM 组, 21 例 21 眼) 和黄斑前膜剥除联合内界膜剥除组 (ERM+ILM 组, 32 例 32 眼), 随访 24mo, 分别记录两组术前、术后 1、3、12、24mo 的最佳矫正视力 (BCVA, LogMAR)、黄斑中心凹厚度 (CMT)、术后并发症及复发情况, 并进行统计学分析, 比较两组结果差异有无统计学意义。

结果: ERM 组术前及术后 1、3、12、24mo BCVA 分别为 0.676 ± 0.137 、 0.576 ± 0.099 、 0.551 ± 0.085 、 0.514 ± 0.077 、 0.506 ± 0.032 ; ERM+ILM 组分别为 0.659 ± 0.132 、 $0.582 \pm$

0.111, 0.578±0.101, 0.523±0.062, 0.511±0.081; 术后1、3、12、24mo 两组 BCVA 与术前比较均有不同程度改善 ($P<0.05$); 术后1、3、12、24mo 两组间比较, 无显著差异 ($P>0.05$)。ERM 组术前及术后1、3、12、24mo CMT 分别为 461.14±13.477、402.36±11.346、368.52±13.216、325.24±8.246、273.29±8.973 μm ; ERM+ILM 组分别为 462.47±14.287、414.72±9.237、373.44±8.328、328.94±6.923、274.28±8.340 μm ; 术后1、3、12、24mo 两组 CMT 与术前比较均有不同程度下降 ($P<0.05$); 术后1、3、12、24mo 两组间比较, 差异均无统计学意义 ($P>0.05$)。患者53例53眼术后有3例3眼出现视网膜点状出血, 其中ERM组1例1眼(5%)、ERM+ILM组2例2眼(6%), 两组比较差异无统计学意义 ($P=1.000$)。在随访的24mo内ERM组复发4例4眼(19%), ERM+ILM组无复发患者, 两组比较差异有统计学意义 ($P=0.020$)。

结论:玻璃体切割术行黄斑前膜剥除联合黄斑区内界膜剥除治疗 IERM 安全有效, 能降低 IERM 复发率。

关键词:特发性黄斑前膜; 玻璃体切割术; 内界膜; 最佳矫正视力; 黄斑中心凹厚度

DOI:10.3980/j.issn.1672-5123.2018.11.15

引用:杨小琴, 李拓. 玻璃体切割联合双层膜剥除治疗特发性黄斑前膜. 国际眼科杂志 2018;18(11):2011-2015

0 引言

特发性黄斑前膜 (idiopathic epiretinal membrane, IERM) 为不明原因引起的黄斑区视网膜内界膜前无血管纤维组织膜。60岁以下人群发病率为2%, 70岁以上人群发病率为12%~20%^[1]。发病初期可无任何症状, 随着病情进展, 前膜收缩牵拉引起黄斑功能障碍, 可出现不同程度视力下降、视物变形、变小以及单眼复视等。当患者视力大于0.3(LogMAR 视力)或视物变形严重影响日常生活时, 则需手术治疗^[2]。治疗 IERM 主要是通过玻璃体切割手术剥除黄斑前膜, 但却有较高的复发率, 约10%~16.3%^[3]。近年来有研究显示黄斑前膜联合内界膜 (internal limiting membrane, ILM) 剥除可降低疾病复发率^[2]。现选取我院近2a来经不同手术方式治疗的 IERM 患者为研究对象, 探讨不同手术方式的疗效及安全性, 报道如下。

1 对象和方法

1.1 对象 回顾性病例对照研究。将2015-01/12在我院行手术治疗的 IERM 患者53例53眼纳入研究, 其中男23例23眼, 女30例30眼, 年龄38~78(平均56.70±9.97)岁; 根据手术方式不同分为单纯黄斑前膜剥除组 (ERM 组, 21例21眼) 和黄斑前膜剥除联合内界膜剥除组 (ERM+ILM 组, 32例32眼)。两组患者年龄、性别组成、术前最佳矫正视力 (best corrected visual acuity, BCVA) 及 CMT 差异均无统计学意义 ($P>0.05$, 表1)。纳入标准: (1) 确诊为 IERM 的患者; (2) BCVA 大于0.3(LogMAR), 视物变形严重, 患者有手术意愿。排除标准: (1) 合并其他眼部疾病, 如有眼外伤史、玻璃体切除手术史、葡萄膜炎病史及其他视网膜血管性疾病等; (2) 合并严重白内障需行白内障联合手术。

1.2 方法 所有患者术前均行 BCVA、眼压 (intraocular pressure, IOP)、裂隙灯、眼底检查、眼底照相及黄斑区光学相干断层扫描 (optical coherence tomography, OCT) 检查, 利用黄斑 OCT 测量黄斑中心凹厚度 (central macular thickness, CMT) 及了解前膜情况。

1.2.1 手术方法 手术均由同一眼底外科医师完成, 所有患者均行睫状体平坦部穿刺23G三通道玻璃体切割手术 (采用 Constellation 玻切机的23G玻切系统), 术中切除后极部及中周部玻璃体皮质, 0.25g/L 靛蓝 G (BBG) 染色15s, 于前膜粘连相对疏松处起瓣, 剥除黄斑前膜 (黄斑前膜为一层疏松纤维组织膜, 染色后结构疏松不规则), 检查确认黄斑区内界膜完整及周边视网膜良好后, ERM 组随即关闭切口; ERM+ILM 组剥除黄斑前膜后再次用 BBG 对后极部 ILM 染色15s, 距黄斑中心约2PD范围环形剥除 ILM (ILM 为视网膜神经上皮层内层组织, 染色后结构规则致密), 检查确认黄斑前膜、黄斑中心凹2PD范围内界膜完整剥除及周边视网膜良好后关闭切口 (图1)。

1.2.2 术后随访 随访24mo, 分别记录术后1、3、12、24mo 的 BCVA (LogMAR)、CMT、术后并发症发生及术后复发情况。

统计学分析: 所有数据均采用 SPSS19.0 统计学软件处理, 计量资料以均数±标准差 ($\bar{x}\pm s$) 表示, 计数资料以百分比表示。两组术前基本情况的比较采用独立样本 t 检验; 两组术前及术后1、3、12、24mo BCVA 及 CMT 的比较采用重复测量数据的方差分析, 同一时间点两组间比较采用独立样本 t 检验, 组内不同时间两两比较采用 LSD- t 检验; 两组的术后并发症及复发情况采用 Fisher 确切概率法, 以 $P<0.05$ 为差异有统计学意义。

2 结果

2.1 两组手术前后 BCVA 比较 两组术后1、3、12、24mo BCVA (LogMAR) 分别与术前比较均有不同程度改善, 且差异均有统计学意义 ($P<0.05$)。术后1、3、12、24mo 两组间比较, 差异无统计学意义 ($P>0.05$), 见表2。

2.2 两组手术前后 CMT 比较 两组术后1、3、12、24mo CMT 分别与术前比较均有不同程度下降, 且差异均有统计学意义 ($P<0.05$)。两组之间于术后1、3、12、24mo 比较, 差异无统计学意义 ($P>0.05$), 见表3, 图2、3。

2.3 两组术后并发症发生率及复发率比较 术后有3例3眼出现视网膜点状出血, 其中 ERM 组1例1眼(5%), ERM+ILM 组2例2眼(6%), 两组并发症发生率比较差异无统计学意义 ($P=1.000$)。随访24mo, 其中 ERM 组有4例4眼复发, 复发率19%, 见图4; ERM+ILM 组未发现复发患者, 两组复发率比较差异有统计学意义 ($P=0.020$)。

3 讨论

IERM 的发病机制尚不完全明确, 长期以来认为与玻璃体后脱离 (posterior vitreous detachment, PVD) 有关, 玻璃体在后脱离的过程中牵拉视网膜, 引起视网膜神经胶质细胞或色素上皮细胞在视网膜内表面聚集增生, 并借助细胞外基质相互连接, 形成纤维膜, 进而引起病理生理改变^[4]。在病理情况下, ILM 可成为色素细胞及纤维细胞增生的支架, 从而参与黄斑与玻璃体后界面的病变^[5]。大部分 IERM 患者早期无明显症状, 可随访观察, 当患者视力进行性下降, 大于0.3(LogMAR 视力), 视物变形、复视等严

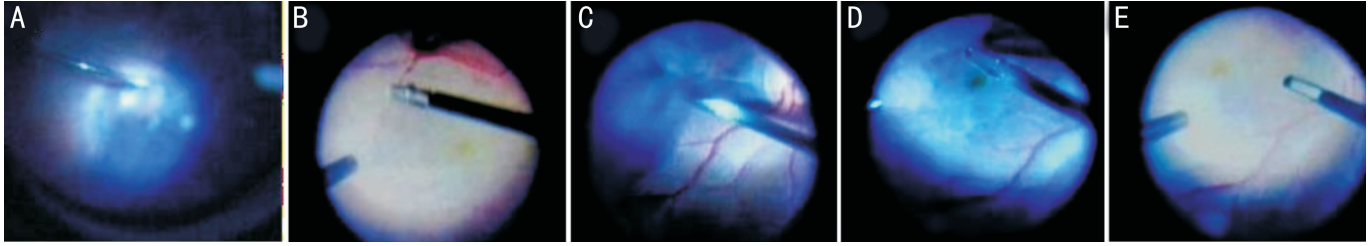


图1 术中截屏图像 A:第一次BBG染色;B:剥除黄斑前膜;C:第二次BBG染色;D:剥除内界膜;E:黄斑镜下确认黄斑前膜及黄斑中心凹2PD范围内界膜完整剥除。

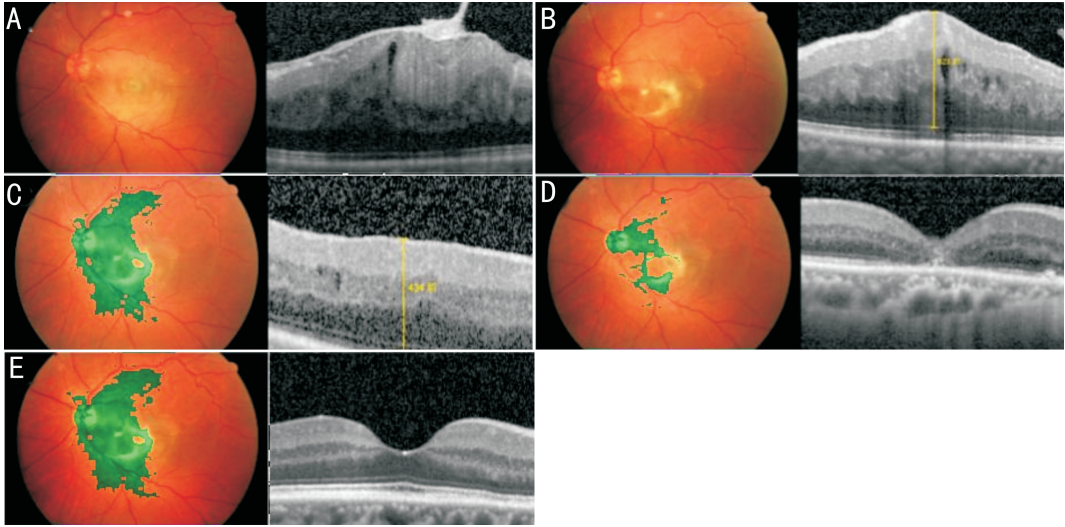


图2 ERM组不同时间眼底彩照及黄斑OCT A:术前;B:术后1mo;C:术后3mo;D:术后12mo;E:术后24mo。

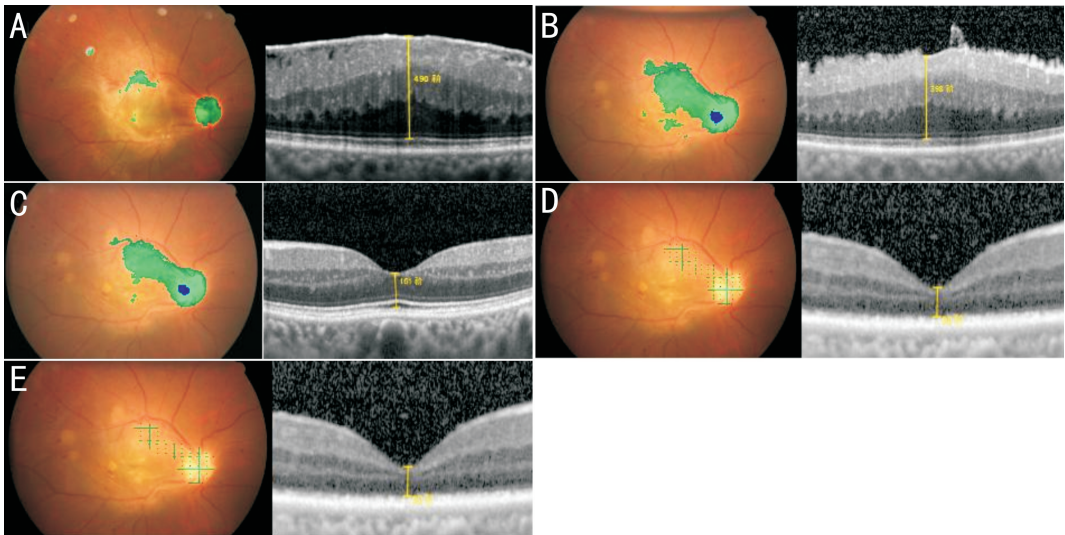


图3 ERM+ILM组不同时间眼底彩照及黄斑OCT A:术前;B:术后1mo;C:术后3mo;D:术后12mo;E:术后24mo。

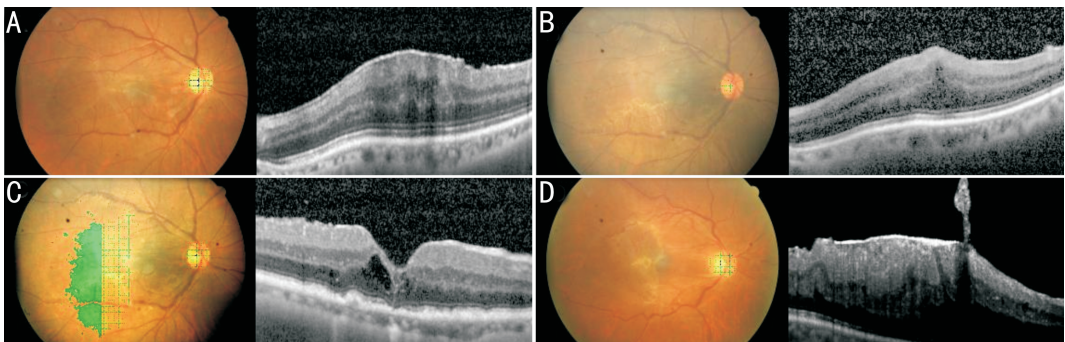


图4 一例术后复发患者眼底彩超及黄斑OCT A:术前;B:术后1mo;C:术后3mo;D:术后11mo,患者再次出现视物变形前来就诊,行黄斑OCT检查提示黄斑前膜复发。

表1 两组术前一般情况比较

组别	眼数	年龄($\bar{x}\pm s$,岁)	性别(男:女)	BCVA($\bar{x}\pm s$)	CMT($\bar{x}\pm s$, μm)
ERM组	21	56.81 \pm 10.47	8:13	0.676 \pm 0.137	461.14 \pm 13.477
ERM+ILM组	32	56.63 \pm 9.80	15:17	0.659 \pm 0.132	462.47 \pm 14.287
t/χ^2		0.065	0.621	0.447	-0.338
P		0.948	0.537	0.657	0.737

表2 两组手术前后 BCVA 比较

组别	术前	术后 1mo	术后 3mo	术后 12mo	术后 24mo
ERM组	0.676 \pm 0.137	0.576 \pm 0.099	0.551 \pm 0.085	0.514 \pm 0.077	0.506 \pm 0.032
ERM+ILM组	0.659 \pm 0.132	0.582 \pm 0.111	0.578 \pm 0.101	0.523 \pm 0.062	0.511 \pm 0.081
t	0.447	-0.429	-0.282	-0.446	-0.197
P	0.657	0.723	0.820	0.718	0.844

注: $F_{\text{时间}}=90.479, P_{\text{时间}}<0.001; F_{\text{组间}}=0.164, P_{\text{组间}}=0.689; F_{\text{组间}\times\text{时间}}=0.537, P_{\text{组间}\times\text{时间}}=0.808。$

表3 两组手术前后 CMT 比较

组别	术前	术后 1mo	术后 3mo	术后 12mo	术后 24mo
ERM组	461.14 \pm 13.477	402.36 \pm 11.346	368.52 \pm 13.216	325.24 \pm 8.246	273.29 \pm 8.973
ERM+ILM组	462.47 \pm 14.287	414.72 \pm 9.237	373.44 \pm 8.328	328.94 \pm 6.923	274.28 \pm 8.340
t	-0.338	-1.663	-1.763	-0.981	-0.412
P	0.737	0.102	0.084	0.416	0.682

注: $F_{\text{时间}}=2339.878, P_{\text{时间}}<0.001; F_{\text{组间}}=1.962, P_{\text{组间}}=0.177; F_{\text{组间}\times\text{时间}}=0.214, P_{\text{组间}\times\text{时间}}=0.860。$

重影响日常生活,且患者有手术意愿时,则可考虑手术治疗。本研究所有患者术前视力均大于0.3(LogMAR)且伴有不同程度的视物变形,两组术前BCVA、CMT、年龄、性别组成均无显著差异,术后视物变形症状两组均有不同程度改善,极少部分患者术后视力无明显提高,可能与年龄相关性白内障随时间加重及术后复发而影响视力有关。为减少白内障对术后视力的影响,本研究在选取病例时排除了合并严重白内障需行白内障联合手术的患者。目前普遍认为通过玻璃体切割术剥除黄斑前膜是治疗IERM的有效途径^[6]。近年来,随着科技的发展及手术技术的成熟,有报道提出可联合剥除ILM,而关于剥除ILM的疗效及安全性目前尚无统一定论。大多数研究均显示剥除ILM能有效降低IERM复发率^[2,7-9]。本研究也显示剥除ILM组复发率明显低于未剥除组,ERM组复发率19%,剥除ILM组未发现复发患者,这是由于ILM作为细胞增生的支架,剥除ILM可以彻底解除黄斑牵拉,消除细胞增殖赖以生存的支架,从而彻底抑制神经胶质细胞在视网膜前表面的增生。而关于剥除ILM对视力的影响各研究不尽一致。Khokhar等^[10]认为两种手术方式均能彻底剥除黄斑前膜,提高视力、改善视物变形症状。本研究也显示剥除ILM与不剥除ILM视力较术前均有不同程度改善,但两组间比较视力无显著差异。Ahn等^[8]的研究结果显示在术后1mo时ILM剥除组的视力提高不如单独剥除ERM组,而术后3mo时两组的视力提高一致。而Amouyal等^[11]研究则显示与单纯ERM剥除相比,剥除ILM不但不能提高视力,反而增加了手术并发症,因为ILM较薄且为视网膜正常组织,在剥除的过程中容易发生医源性视网膜裂孔、视网膜点状出血等^[12],同时还会破坏视网膜神经上皮层的完整性,对视网膜神经纤维层造成解剖损伤^[13]。本研究出现了3例3眼视网膜点状出血,ERM组1例1

眼,ERM+ILM组2例2眼,但两组之间比较无统计学差异。本研究未出现医源性视网膜裂孔等其它并发症。另外,有人认为在剥除ILM的过程中会重复使用染色剂,而染色剂对视网膜也有一定的毒副作用^[14],可能会影响患者的远期视力。而本研究显示剥除ILM与不剥除ILM在术后24mo时视力分别为0.511 \pm 0.081、0.506 \pm 0.032,两组无统计学差异。相反,Chang等^[15]的Meta分析显示ERM术后12mo以内剥除ILM视力不如单纯ERM剥除,而术后18mo则优于单纯ERM剥除。

关于剥除ILM是否影响黄斑微结构也存在一定争议,过去有研究报道剥除ILM会导致黄斑中心凹神经上皮层薄变^[16],而本研究通过黄斑OCT检查提示术后所有患者黄斑前膜均有效去除,两组黄斑中心凹厚度较术前相比均明显下降,但两组之间无显著差异,这与Obata等^[9]的研究结果一致。

综上所述,玻璃体切割行黄斑前膜剥除联合黄斑区内界膜剥除治疗IERM安全有效,并能降低IERM复发率。然而本研究样本量较少,不是前瞻性随机对照研究,结果可能会存在偏倚;评价指标单一,无法精细评估黄斑功能。在以后的研究中将持续改进。

参考文献

- 1 Dal Vecchio M, Lavia C, Nassisi M, et al. Microperimetric Assessment after Epiretinal Membrane Surgery: 4-Year Follow-Up. *J Ophthalmol* 2016;2016:7030791
- 2 De Novelli FJ, Goldbaum M, Monteiro MLR, et al. Recurrence rate and need for reoperation after surgery with or without internal limiting membrane removal for the treatment of the epiretinal membrane. *Int J Retina Vitreous* 2017;3(48):1-5
- 3 Liu H, Zuo S, Ding C, et al. Comparison of the Effectiveness of Pars Plana Vitrectomy with and without Internal Limiting Membrane Peeling for Idiopathic Retinal Membrane Removal: A Meta-Analysis. *J Ophthalmol* 2015;2015:974568

- 4 Chiquet C, Aptel F, Combey-De LA, *et al.* Occurrence and risk factors for retinal detachment after pars plana vitrectomy in acute postcataract bacterial endophthalmitis. *Br J Ophthalmol* 2016;100(10):1388-1392
- 5 Mura M, Barca F, Dell’Omo R, *et al.* Iatrogenic retinal breaks in ultrahigh-speed 25-gauge vitrectomy: a prospective study of elective cases. *Br J Ophthalmol* 2016;100(10):1383-1387
- 6 赵智晶, 刘瑶. 玻璃体切除联合黄斑前膜剥除术中行空气填充治疗特发性黄斑前膜的疗效. *国际眼科杂志* 2017;17(12):2311-2314
- 7 Ripandelli G, Scarinci F, Piaggi P, *et al.* Macular pucker: to peel or not to peel the internal limiting membrane? A microperimetric response. *Retina* 2015;35(3):498-507
- 8 Ahn SJ, Ahn J, Woo SJ, *et al.* Photoreceptor change and visual outcome after idiopathic epiretinal membrane removal with or without additional internal limiting membrane peeling. *Retina* 2014;34(1):172-181
- 9 Obata S, Fujikawa M, Iwasaki K, *et al.* Changes in Retinal Thickness after Vitrectomy for Epiretinal Membrane with and without Internal Limiting Membrane Peeling. *Ophthalmic Res* 2017;57(2):135-140
- 10 Khokhar AR, Rab KF, Akhtar HU. Management of macular pucker. *J Coll Physicians Surg Pak* 2003;13(12):701-703
- 11 Amouyal F, Shah SU, Pan CK, *et al.* Morphologic features and evolution of inner retinal dimples on optical coherence tomography after internal limiting membrane peeling. *Retina* 2014;34(10):2096-2102
- 12 Ortisi E, Avitabile T, Bonfiglio V. Surgical management of retinal detachment because of macular hole in highly myopic eyes. *Retina* 2012;32(9):1704-1718
- 13 Jung JJ, Hoang QV, Ridley-Lane ML, *et al.* Long-term retrospective analysis of visual acuity and optical coherence topographic changes after single versus double peeling during vitrectomy for macular epiretinal membranes. *Retina* 2016;36(11):2101-2109
- 14 Almeida FP, De Lucca AC, Scott IU, *et al.* Accidental subretinal brilliant blue G migration during internal limiting membrane peeling surgery. *JAMA Ophthalmol* 2015;133(1):85-88
- 15 Chang W, Lin C, Lee C, *et al.* Vitrectomy with or without internal limiting membrane peeling for idiopathic epiretinal membrane: A meta-analysis. *PLoS One* 2017;12(6):e179105
- 16 Balducci N, Morara M, Veronese C, *et al.* Retinal nerve fiber layer thickness modification after internal limiting membrane peeling. *Retina* 2014;34(4):655-663