

玻璃体腔注射康柏西普对不同 OCT 分型糖尿病黄斑水肿的疗效观察

任 韩, 黄东勉, 郭翠玲, 何琼敏

引用:任韩,黄东勉,郭翠玲,等. 玻璃体腔注射康柏西普对不同 OCT 分型糖尿病黄斑水肿的疗效观察. 国际眼科杂志 2019; 19 (7):1166-1169

作者单位:(570000)中国海南省海口市,海南省中医院眼科
作者简介:任韩,硕士,主治医师,研究方向:糖尿病视网膜病变
诊断与治疗。

通讯作者:任韩.sdccfjb1981@126.com

收稿日期:2019-03-16 修回日期:2019-06-05

摘要

目的:观察玻璃体腔注射康柏西普对不同 OCT 分型糖尿病黄斑水肿(DME)的疗效差异。

方法:DME 患者 96 例 96 眼根据 OCT 形态特征将 DME 分为弥漫性黄斑水肿(DRT,35 眼)、囊性黄斑水肿(CME,33 眼)、浆液性视网膜脱离(SRD,28 眼),所有患者行玻璃体腔注射 0.5mg(0.05mL)康柏西普治疗。治疗后 1、3、6mo,比较三组 BCVA(LogMAR)、黄斑中心凹视网膜厚度(CFT)、注射次数及视力提高眼数的差异。

结果:随访 6mo,三组患眼 BCVA 呈明显下降趋势($F_{\text{时间}} = 205.880, P_{\text{时间}} < 0.01$),三组间比较有差异($F_{\text{组间}} = 3.472, P_{\text{组间}} = 0.042$),其中 DRT 组治疗后 BCVA 改善最佳;三组患眼 CFT 呈明显降低趋势($F_{\text{时间}} = 392.994, P_{\text{时间}} < 0.01$),三组间比较有差异($F_{\text{组间}} = 5.046, P_{\text{组间}} = 0.012$),DRT 组和 CME 组的 CFT 降低程度优于 SRD 组。随访 6mo DRT 组的注射次数最少,视力提高眼数比例最高。

结论:玻璃体腔注射康柏西普可显著改善不同 OCT 分型 DME 患眼的视力,降低 CFT,其中 DRT 疗效最佳,注射次数最少。

关键词:康柏西普;糖尿病黄斑水肿;光相干断层扫描;糖尿病视网膜病变

DOI:10.3980/j.issn.1672-5123.2019.7.19

Curative effect of intravitreal injection of conbercept on macular edema in different types of OCT diabetes mellitus

Han Ren, Dong - Mian Huang, Cui - Ling Guo, Qiong-Min He

Department of Ophthalmology, Hainan Hospital of Traditional Chinese Medicine, Haikou 570000, Hainan Province, China

Correspondence to: Han Ren. Department of Ophthalmology, Hainan Hospital of Traditional Chinese Medicine, Haikou 570000, Hainan Province, China. sdccfjb1981@126.com
Received:2019-03-16 Accepted:2019-06-05

Abstract

• AIM: To observe the efficacy of intravitreal injection of conbercept for diabetic macular edema (DME) with different patterns of optical coherence tomography (OCT).

• METHODS: A total of 96 patients (96 eyes) with DME were classified as diffuse retinal thickening (DRT group, 35 eyes), cystoid macular edema (CME group, 33 eyes) and serous retinal detachment (SRD group, 28 eyes) according to the OCT. All patients were treated with intravitreal injection of 0.5mg (0.05mL) conbercept. The changes of best corrected visual acuity (BCVA), central foveal thickness (CFT), the injection times and vision improves eyes were compared between three groups after 1,3,6mo treatment.

• RESULTS: After 6mo follow up, the BCVA of the three groups showed a significant downward trend ($F_{\text{time}} = 205.880, P_{\text{time}} < 0.01$), and there were significant differences among the three groups ($F_{\text{group}} = 3.472, P_{\text{group}} = 0.042$). The DRT group had the best BCVA after treatment. The CFT of the three groups showed a significant downward trend ($F_{\text{time}} = 392.994, P_{\text{time}} < 0.01$), and there were significant differences among the three groups ($F_{\text{group}} = 5.046, P_{\text{group}} = 0.012$). The reduction of CFT in the DRT group and CME group were better than that in the SRD group. The DRT group had the least injection times, and the highest proportion of vision improves eyes after 6mo follow up.

• CONCLUSION: The intravitreal injection of conbercept could significantly improve the visual acuity and reduce the CFT of DME with different OCT patterns. And DRT is the most effective type with the least injection times.

• KEYWORDS: conbercept; diabetic macular edema; optical coherence tomography; diabetic retinopathy

Citation: Ren H, Huang DM, Guo CL, et al. Curative effect of intravitreal injection of conbercept on macular edema in different types of OCT diabetes mellitus. *Guoji Yanke Zazhi (Int Eye Sci)* 2019;19(7):1166-1169

0 引言

糖尿病黄斑水肿(diabetic macular edema,DME)是由于糖尿病引起的黄斑中心 2 个视盘直径范围内的细胞外液积聚所致的视网膜增厚和硬性渗出沉积,主要表现为患眼视力模糊及下降,严重者可致失明^[1]。康柏西普是我国自主研发的一种新型抗血管内皮生长因子(VEGF)生物制剂,多项研究^[2-3]均证实康柏西普玻璃体腔注射治疗 DME 能显著改善患眼视力,减轻黄斑区水肿,临床疗效优

表1 三组患者临床基线资料比较

基线资料	DRT组(35眼)	CME组(33眼)	SRD组(28眼)	F/χ^2	P
年龄($\bar{x}\pm s$,岁)	59.24±8.61	62.51±9.12	60.86±9.47	1.139	0.307
性别(男,例,%)	16(45.7)	18(54.5)	13(46.4)	0.631	0.729
糖尿病病程($\bar{x}\pm s$,a)	14.82±5.35	13.24±4.92	15.32±5.61	1.371	0.285
糖化血红蛋白($\bar{x}\pm s$,%)	7.41±1.22	6.94±1.14	7.03±0.91	2.011	0.252
眼内压($\bar{x}\pm s$,mmHg)	15.92±2.14	16.25±1.81	15.58±1.73	1.042	0.361
DME病程($\bar{x}\pm s$,a)	0.96±0.75	1.21±0.52	1.18±0.64	2.147	0.237
PDR所占比例(眼,%)	16(45.7)	19(57.6)	16(57.1)	1.216	0.544
BCVA($\bar{x}\pm s$,LogMAR)	0.82±0.23	0.83±0.19	0.88±0.18	0.383	0.825
CFT($\bar{x}\pm s$, μm)	409.29±70.76 ^a	414.62±70.72 ^a	454.55±77.25	3.463	0.031

注:^a $P<0.05$ vs SRD组。

于传统的视网膜光凝治疗,但临床应用中其疗效个体差异较大。根据光相干断层扫描(OCT)显示的DME形态,DME被分为弥漫性黄斑水肿(DRT)、囊性黄斑水肿(CME)、浆液性视网膜脱离(SRD)3种类型,康柏西普治疗DME的疗效差异是否与OCT分型有关目前少见报道。本研究旨在通过观察玻璃体腔注射康柏西普对不同OCT分型DME疗效的差异,为预估患者治疗效果和注射次数提供依据。

1 对象和方法

1.1 对象 本研究为前瞻性研究,选取2016-01/2018-01于我院眼科经眼底检查、荧光素眼底血管造影(FFA)和OCT检查确诊的DME患者96例96眼为研究对象,男47例,女49例,年龄47~71(平均61.3±10.4)岁。纳入标准:(1)经内科确诊的2型糖尿病患者,近3mo血糖控制良好(糖化血红蛋白水平在6.5%~8.6%);(2)OCT检查显示黄斑中心凹视网膜厚度(CFT)≥250 μm ;(3)采用ETDRS视力表检测最佳矫正视力(BCVA)为0.1~0.5;(4)无出血、增生等玻璃体手术适应证;(5)接受玻璃体腔注射康柏西普治疗。排除标准:(1)既往有眼部手术史、激光治疗史和眼部外伤史者;(2)合并影响视功能的晶状体混浊的眼部其他疾病者;(3)存在严重全身疾病无法耐受手术者。本研究遵循《赫尔辛基宣言》,经本院医学伦理委员会审核批准,所有患者及家属均知情同意并签署知情同意书。

1.2 方法 所有患者入院后均行BCVA、眼底、裂隙灯显微镜、FFA、OCT检查,BCVA检查采用ETDRS视力表,统计分析时转换成最小分辨角对数视力(LogMAR)。OCT检查采用频域OCT仪,由两位经验丰富的技师完成,以患眼黄斑中心凹为扫描中心,扫描长度6mm,可根据病灶大小对扫描长度进行调整,分辨率5 μm ,扫描深度4mm,扫描模式为512×128的水平线性扫描,CFT的测量为患眼视网膜神经上皮层内界膜至视网膜色素上皮层强光带内侧的距离。参照文献[4]的方法,根据OCT检查结果将入选患眼分为DRT组(35眼)、CME组(33眼)、SRD(28眼)三组,以黄斑区2个视盘直径及以上面积视网膜海绵样水肿致视网膜内弥漫性弱反射为DRT;以黄斑区视网膜内强反射间隔形成大小不一的弱反射囊腔为CME;以中心凹增厚伴凹下液体积聚及视网膜脱离为SRD。

1.2.1 治疗方法 三组患眼玻璃体腔注射均由同一医师完成,在眼科手术室按无菌手术进行,术前3d局部使用左氧氟沙星眼液,4次/d,术前30min应用复方托吡卡胺充

分散瞳,10g/L奥布卡因滴眼液表面麻醉,聚维酮碘常规消毒,放置开睑器,于颞下方距角膜缘3.5~4mm处睫状体平坦部向玻璃体腔内垂直进针,注射10mg/mL康柏西普(成都康弘生物科技有限公司)0.05mL,拔针后用无菌棉签压迫穿刺点防止返流,术后给予妥布霉素地塞米松眼膏涂眼后无菌眼垫覆盖,术后继续应用左氧氟沙星眼液局部抗炎3d。1、2mo后实行第2、3次注射,之后根据病情需要决定是否再次注射。再次注射标准:(1)CFT增加大于100 μm ;(2)BCVA下降5个字母。

1.2.2 观察指标 入院后统计3组患者治疗前年龄、性别、糖尿病病程、糖化血红蛋白、CFT、BCVA、眼内压、DME病程、增生性糖尿病视网膜病变(PDR)所占比例等临床基线资料,所有患者治疗后随访6mo,每月随访1次,随访期间采用与治疗前相同的检查设备和方法进行相关检查,记录3组患眼治疗前及治疗后1、3、6mo的BCVA和CFT数据。统计3组患眼治疗后6mo时玻璃体注射次数和视力提高眼数,以BCVA值(LogMAR)较治疗前降低0.3以上为视力提高。

统计学分析:采用统计学软件SPSS19.0进行统计学分析,计数资料以百分比表示,组间比较采用 χ^2 检验。计量资料以均数±标准差($\bar{x}\pm s$)表示,组间比较采用方差分析,治疗前后BCVA和CFT不同时间点总体差异比较采用重复测量方差分析,两两比较采用LSD- t 检验,以 $P<0.05$ 为差异有统计学意义。

2 结果

2.1 临床基线资料比较 三组患者在年龄、性别、糖尿病病程、糖化血红蛋白水平、眼内压、DME病程、PDR所占比例、BCVA等方面比较差异均无统计学意义($P>0.05$),治疗前CFT三组间比较差异有统计学意义($P<0.05$),两两比较显示,SRD组患眼CFT明显高于其他两组($P<0.05$),DRT组和CME组间比较差异无统计学意义($P>0.05$),见表1。

2.2 三组患眼治疗前后BCVA比较 随访6mo,三组患眼BCVA呈明显下降趋势,差异有统计学意义($F_{\text{时间}}=205.880, P_{\text{时间}}<0.01$),三组间比较,差异有统计学意义($F_{\text{组间}}=3.472, P_{\text{组间}}=0.042$),组间与时间存在交互效应($F_{\text{交互}}=11.615, P_{\text{交互}}<0.01$)。DRT组患眼治疗后各随访时间点的BCVA均较治疗前显著提高,差异均有统计学意义($P<0.05$),CME组和SRD组治疗后3、6mo的BCVA较治疗前显著提高,差异均有统计学意义($P<0.05$),DRT组各随访时间点的患眼视力改善情况均优于CME组和SRD

表2 三组患者治疗前后 BCVA 情况

组别	眼数	治疗前	治疗后 1mo	治疗后 3mo	治疗后 6mo
DRT 组	35	0.82±0.23	0.64±0.21	0.41±0.16	0.43±0.16
CME 组	33	0.83±0.19	0.76±0.21	0.61±0.21	0.62±0.22
SRD 组	28	0.88±0.18	0.82±0.19	0.67±0.18	0.70±0.18

表3 三组患者治疗前后 CFT 情况

组别	眼数	治疗前	治疗后 1mo	治疗后 3mo	治疗后 6mo
DRT 组	35	409.29±70.76	321.43±56.28	274.29±47.99	277.86±43.36
CME 组	33	414.62±70.72	340.77±53.77	287.69±38.76	290.77±40.71
SRD 组	28	454.55±77.25	399.09±85.73	358.18±54.74	351.82±58.28

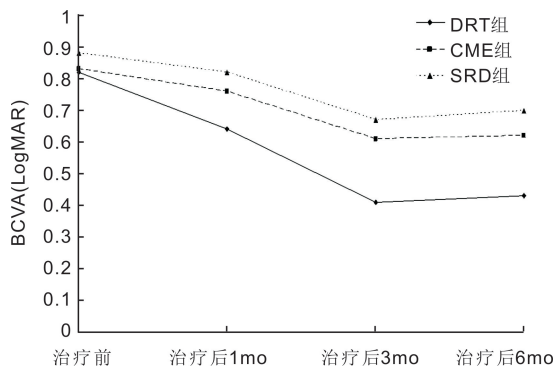


图1 三组患者治疗前后 BCVA (LogMAR) 比较。

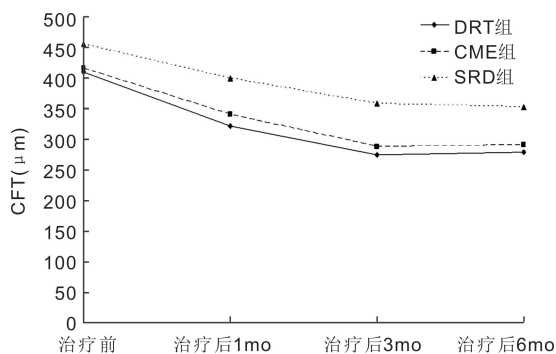


图2 三组患者治疗前后 CFT 比较。

组,差异均有统计学意义($P < 0.05$),CME 组与 SRD 组各随访时间点的 BCVA 比较,差异均无统计学意义($P > 0.05$),见表 2,图 1。

2.3 三组患眼治疗前后 CFT 比较 随访 6mo,三组患眼 CFT 呈明显降低趋势,差异有统计学意义($F_{\text{时间}} = 392.994, P_{\text{时间}} < 0.01$),三组间比较,差异有统计学意义($F_{\text{组间}} = 5.046, P_{\text{组间}} = 0.012$),组间与时间存在交互效应($F_{\text{交互}} = 3.222, P_{\text{交互}} = 0.029$)。三组患眼治疗后各随访时间点的 CFT 均较治疗前显著降低,差异均有统计学意义($P < 0.05$),SRD 组各随访时间点的 CFT 均显著高于 CME 组和 DRT 组,差异均有统计学意义($P < 0.05$),CME 组与 DRT 组各随访时间点的 CFT 比较,差异均无统计学意义($P > 0.05$),见表 3,图 2。

2.4 三组患眼注射次数和视力提高眼数比较 随访 6mo 时 DRT 组、CME 组、SRD 组患眼平均注射次数分别为 3.12 ± 1.14 、 3.87 ± 1.22 、 4.63 ± 1.36 次,三组患眼注射次数比较差异有统计学意义($F = 11.679, P < 0.01$)。随访 6mo 时 DRT 组、CME 组、SRD 组视力提高眼数分别为 22 眼

(63%)、15 眼 (45%)、8 眼 (29%),三组间比较差异有统计学意义($\chi^2 = 7.384, P = 0.025$)。

3 讨论

近年来随着糖尿病发病率逐年上升,DME 的发病率也在不断增加,相关调查显示我国 DME 发病率达 35.6%,已成为 20~74 岁年龄段致盲的主要原因之一,严重影响了患者的视功能和生活质量^[5]。研究发现 DME 患眼玻璃体内 VEGF 水平明显升高,且高于血管内水平^[6]。VEGF 通过增加血管通透性引起血-视网膜屏障破坏,视网膜微血管渗漏,黄斑区内层视网膜液体积聚是目前公认的 DME 主要发病机制^[7],因此抗 VEGF 治疗 DME 成为近年来的研究热点。康柏西普是人源化 VEGF 受体与人免疫球蛋白 Fc 片段基因重组的高亲和力融合蛋白,能有效拮抗 VEGF 的作用,具有多靶点、亲和力强、作用时间长等优势^[8],多项研究均证实玻璃体腔注射康柏西普能显著改善 DME 患眼视力,减轻黄斑区水肿^[9-10]。本研究也发现三组患眼经玻璃体腔注射康柏西普治疗后 BCVA 均较治疗前显著改善,CFT 均较治疗前显著降低,与以往研究结果一致。

本研究基于 OCT 形态将 DME 分成 DRT、CME、SRD 三种类型,观察玻璃体腔注射康柏西普对不同分型疗效的差异,为预估注射次数和治疗效果提供依据。本研究结果显示,DRT 组患眼视力获益最多,CFT 回缩最明显,注射次数最少,临床疗效最佳。Sheu 等^[11]研究认为 DRT 可能是 DME 的早期阶段,是一种 OCT 下既没有囊样改变也没有视网膜下液体积聚的 DME,其发病的病理生理机制中 VEGF 起主导作用。因此应用康柏西普抗 VEGF 治疗对于 DRT 型患眼效果显著。

CEM 是在 DRT 基础上出现 Müller 细胞液化坏死引起囊样改变所致,发病机制除与 VEGF 相关外,还与前列腺素及炎性细胞因子等有关^[12]。Moisseiev 等^[13]研究显示单纯抗 VEGF 治疗对 CME 型 DME 疗效并不理想,联合玻璃体腔注射糖皮质激素可同时有效拮抗前列腺素及其他炎性因子,疗效较单独抗 VEGF 治疗显著。本研究中玻璃体腔注射康柏西普治疗 CME 型 DME 后的 BCVA 改善情况虽不及 DRT 型,但治疗后 BCVA、CFT 均较治疗前有显著改善,且治疗后各随访时间点的 CFT 与 DRT 组相当,治疗后 6mo 视力提高眼数达 45%,说明 VEGF 在 CME 型的发病机制中仍产生部分作用,这与 Moisseiev 等的研究结果不同,抗 VEGF 治疗 CME 型 DME 的疗效有待多中心、大样本研究进一步证实。

SRD 型 DME 的发病机制目前尚不明确,可能与持续

炎症及缺血缺氧导致视网膜色素上皮层结构变形,视网膜色素屏障功能紊乱,引起视网膜和脉络膜血管液体和蛋白渗出至视网膜下有关^[14]。目前尚无 VEGF 在 SRD 发病中作用的报道,但本研究显示 SRD 组治疗后 BCVA 及 CFT 也较治疗前有显著改善,治疗后 6mo 视力提高眼数达 29%。说明玻璃体腔注射康柏西普对 SRD 组患者也有治疗作用,其作用机制有待进一步研究。

综上所述,玻璃体腔注射康柏西普可显著改善不同 OCT 分型 DME 患眼的视力,降低 CFT,其中 DRT 型疗效最佳,注射次数最少,SRD 型疗效最差,注射次数最多。治疗前对 DME 进行 OCT 分型对 DME 治疗方案选择及预后评估有较大的指导意义。本研究为单中心研究,样本量较少,且 OCT 检查仅由两位技师完成,研究结果有待多中心、大样本、长期随访的随机对照试验进一步证实。

参考文献

- 1 Ansari WH, Han MM, Haq S, *et al.* Baseline Ocular Characteristics of Patients Undergoing Initiation of Anti - Vascular Endothelial Growth Factor Therapy for Diabetic Macular Edema. *Ophthalmic Surg Lasers Imaging Retina* 2019;50(2):69-75
- 2 孙清磊, 闫焱, 祝丽娜, 等. 康柏西普对糖尿病性黄斑水肿的疗效评价. *上海交通大学学报(医学版)* 2017;37(5):652-655
- 3 Li F, Zhang L, Wang Y, *et al.* One - Year Outcome of Conbercept Therapy for Diabetic Macular Edema. *Curr Eye Res* 2018; 43 (2): 218-223
- 4 Erol N, Gursoy H, Kimyon S, *et al.* Vision, retinal thickness, and foveal avascular zone size after intravitreal bevacizumab for diabetic

- macular edema. *Adv Ther* 2012;29(4):359-369
- 5 许迅, 卢一. 重视对糖尿病黄斑水肿的诊治. *中华眼底病杂志* 2018;34(4):313-316
- 6 Kwon JW, Jee D. Correction: Aqueous humor cytokine levels in patients with diabetic macular edema refractory to anti - VEGF treatment. *PLoS One* 2018;13(11):e0207902
- 7 Brito P, Costa J, Gomes N, *et al.* Serological inflammatory factors as biomarkers for anatomic response in diabetic macular edema treated with anti - VEGF. *J Diabetes Complications* 2018;32(7):643-649
- 8 金辉, 夏蔚. 康柏西普治疗脉络膜新生血管的临床研究. *中国临床药理学杂志* 2018;34(21):2513-2515
- 9 张召弟, 郭晟, 帅天姣, 等. 玻璃体内注射康柏西普对弥漫性糖尿病性黄斑水肿的影响. *眼科新进展* 2018;38(1):69-72
- 10 Cai S, Yang Q, Li X, *et al.* The efficacy and safety of aflibercept and conbercept in diabetic macular edema. *Drug Des Devel Ther* 2018; 12: 3471-3483
- 11 Sheu SJ, Lee YY, Horng YH, *et al.* Characteristics of diabetic macular edema on optical coherence tomography may change over time or after treatment. *Clin Ophthalmol* 2018;12:1887-1893
- 12 Chan GCY, Kamble R, Muller H, *et al.* Fusing Results of Several Deep Learning Architectures for Automatic Classification of Normal and Diabetic Macular Edema in Optical Coherence Tomography. *Conf Proc IEEE Eng Med Biol Soc* 2018;2018:670-673
- 13 Moisseiev E, Abbassi S, Thinda S, *et al.* Subthreshold micropulse laser reduces anti - VEGF injection burden in patients with diabetic macular edema. *Eur J Ophthalmol* 2018;28(1):68-73
- 14 王韞智, 郑志. 光相干断层扫描联合微视野检查在糖尿病黄斑水肿中的应用研究进展. *中华眼底病杂志* 2018;34(4):404-407