

散光多焦点 IOL 植入术后视觉质量及患者满意度研究

吴琼,王从毅,李妍,唐莉

引用:吴琼,王从毅,李妍,等. 散光多焦点 IOL 植入术后视觉质量及患者满意度研究. 国际眼科杂志 2019;19(9):1586-1589

作者单位:(710004) 中国陕西省西安市第四医院眼科

作者简介:吴琼,毕业于西安交通大学医学院,硕士,副主任医师,研究方向:白内障、眼内屈光。

通讯作者:吴琼.wqowings@163.com

收稿日期:2019-05-23 修回日期:2019-08-13

摘要

目的: 观察白内障超声乳化术后植入 AT LISA Toric 909MP(909M)散光矫正型多焦点 IOL 和 AT TORBI 709M(709M)散光矫正型单焦点 IOL 术后视觉质量及患者满意度。

方法: 选取 2017-12/2018-12 在本院行超声乳化 IOL 植入术合并散光大于 1.0D 的白内障患者 40 例 56 眼,根据患者自愿植入单焦点散光或多焦点散光 IOL 分为 2 组,909M 组 23 例 35 眼,709M 组 17 例 21 眼,术后随访 3mo,观察术后两组视力恢复情况、离焦曲线、残余散光度数、晶状体旋转度、术后视觉质量分析及患者满意度。

结果: 治疗后两组的裸眼远视力及最佳矫正远视力较术前明显改善 ($P < 0.05$)。离焦曲线显示 909M 组在 0D 和 -2.5D 时有两个视力峰值,在 -1D 有一个低的峰值。709M 组仅在 0D 有视力峰值。909M 组脱镜率为 91% (21/23),709M 组的脱镜率仅为 18% (3/17)。

结论: 多焦点和单焦点 IOL 对于白内障合并散光有良好的矫正效果,旋转稳定性良好,且多焦点 IOL 为患者提供了良好的远近视力以及可以接受的中视力,提高了患者的脱镜率和满意度。

关键词: 散光;单焦点;多焦点;人工晶状体;超声乳化白内障吸除术;视觉质量;患者满意度

DOI:10.3980/j.issn.1672-5123.2019.9.33

Study on visual quality and patient satisfaction after astigmatic multifocal intraocular lens implantation

Qiong Wu, Cong-Yi Wang, Yan Li, Li Tang

Cataract and Intraocular Lens Center, the Fourth Hospital of Xi'an, Xi'an 710004, Shaanxi Province, China

Correspondence to: Qiong Wu. Cataract and Intraocular Lens Center, the Fourth Hospital of Xi'an, Xi'an 710004, Shaanxi Province, China. wqowings@163.com

Received:2019-05-23 Accepted:2019-08-13

Abstract

• **AIM:** To observe the postoperative visual quality and

patient satisfaction of AT LISA Toric 909MP (909M) astigmatic corrected multifocal IOL and AT TORBI 709M (709M) astigmatic corrected single-focus IOL after phacoemulsification.

• **METHODS:** Patients with age-related cataract and corneal astigmatism ($>1.0D$) were enrolled and accepted phacoemulsification combined with implantation of intraocular lens (IOL) in our hospital during December 2017 and December 2018. Forty cases (56 eyes) were divided into two groups according to which IOL they chose, multiple focal astigmatism (909M) group included 23 cases (35 eyes), single focal astigmatism (709M) group included 17 cases (21 eyes). Three months postoperatively, the visual acuity, defocus curve, residual astigmatism degree, rotational stability of the IOL, postoperative visual quality analysis and patient satisfaction were evaluated.

• **RESULTS:** At 3mo postoperatively, uncorrected distance visual acuity (UDVA) and corrected distance acuity in the two groups were significantly improved ($P < 0.05$). The defocus curve showed that 909M group had two visual acuity peaks at 0D and -2.5D, and a low peak at -1D, 709M group had the visual peak only at 0D. Spectacle independency was achieved by 91% (21/23) of patients in the 909M group and 18% (3/17) in the 709M group.

• **CONCLUSION:** Both of the 909M and 709M had good correction effect for cataract combined with astigmatism. It provided better rotational stability. In addition, 909M provided excellent distance, near visual outcomes, and acceptable intermediate vision. At the same time, it improved the spectacle independency and satisfaction of cataract patients combined with astigmatism.

• **KEYWORDS:** astigmatism; single-focus IOL; multifocal IOL; intraocular lens; phacoemulsification; visual quality; patient satisfaction

Citation: Wu Q, Wang CY, Li Y, et al. Study on visual quality and patient satisfaction after astigmatic multifocal intraocular lens implantation. *Guoji Yanke Zazhi (Int Eye Sci)* 2019;19(9):1586-1589

0 引言

随着白内障手术技术成熟,大量功能性人工晶状体的使用,白内障手术已进入屈光手术时代。患者对术后脱镜率的要求日益增加,要求良好的全程视力。多焦点的人工晶状体可以满足这部分患者的要求,已被证实有良好的临床效果^[1]。约 43% 白内障患者术前角膜散光度数 $>1.00D$,其中近 3% 患者角膜散光度数 $>3.00D$ ^[2],白内障摘除手术后术眼裸眼视力差并影响全程视力的最主要和最常见影响因素之一即角膜散光。临床上矫正角膜散光

表1 两组患者术前一般资料

组别	眼数	年龄(岁)	眼轴长度(mm)	UDVA(LogMAR)	CDVA(LogMAR)	术前角膜散光度(D)
909M组	35	59.40±5.12	23.98±0.65	0.96±0.35	0.65±0.41	2.34±0.42
709M组	21	62.14±4.7	23.97±0.65	1.07±0.35	0.70±0.46	2.43±0.41
<i>t</i>		-1.999	0.02	-1.18	-0.433	-0.821
<i>P</i>		0.051	0.984	0.243	0.667	0.415

注:909M组:白内障超声乳化术后植入 AT LISA Toric 909MP 散光矫正型多焦点 IOL;709M组:白内障超声乳化术后植入 AT TORBI 709M 散光矫正型单焦点 IOL 术。

的方法有多种,已有大量研究证实植入散光矫正型 IOL 矫正散光的可预测性及有效性^[3]。国外已有大量关于散光人工晶状体临床使用效果满意的报道^[4]。散光多焦点人工晶状体可以同时矫正老视及为角膜散光提供全程视力。目前临床上观察的多为“S”型散光矫正型人工晶状体,对这种板式四瓣散光矫正型的旋转稳定性、可预测性及有效性观察较少。本研究观察植入 AT LISA Toric 909MP (909M) 散光矫正型多焦点 IOL 和 AT TORBI 709M (709M) 散光矫正型单焦点 IOL 的临床效果。

1 对象和方法

1.1 对象 选取 2017-12/2018-12 在西安市第四医院行超声乳化人工晶状体植入术的合并散光大于 1.0D 的白内障患者 40 例 56 眼,综合主治医师的建议和患者本人意愿确定植入 IOL 的类型,并根据植入 IOL 的类型分组,单焦点散光 709M 组 17 例 21 眼,多焦点散光 909M 组 23 例 35 眼。纳入标准:(1)具有清晰的认知能力;(2)均符合白内障的诊断标准;(3)角膜散光为规则散光,且散光大于 1.0D;(4)能有效地配合随访。排除标准:(1)严重的全身疾病;(2)青光眼、角膜病、视网膜疾病、黄斑疾病、外伤史及眼部手术治疗史;(3)角膜不规则散光。本研究经本院伦理委员会审批通过,所有患者对治疗方案和研究内容均知情同意,并签署知情同意书。两组术前各参数比较,差异无统计学意义($P>0.05$,表 1),具有可比性。

1.2 方法

1.2.1 术前检查 术前进行视力检查包括裸眼远视力(uncorrected distant visual acuity, UDVA)、最佳矫正远视力(corrected distant visual acuity, CDVA)、裸眼中视力(uncorrected intermediate visual acuity, UIVA)、裸眼近视力(uncorrected near visual acuity, UNVA)。矫正视力通过电脑验光仪(H-791-CT-500M)客观验光及显然验光结合插片完成。同时进行裂隙灯显微镜、眼底、眼压、验光、生物测量(IOL Master)、角膜内皮镜、眼 B 超等检查。

1.2.2 植入 IOL 手术中植入 AT LISA Toric 909MP (909M) 散光矫正型多焦点 IOL 及 AT TORBI 709M (709M) 散光矫正型单焦点 IOL。术前在线计算植入 IOL 型号和轴向,并计算出预期残余散光度数。

1.2.3 手术方法 所有手术由同一位医师完成。使用 Stellaris 超声乳化机,术前充分散大瞳孔,滴表面麻醉剂(盐酸奥布卡因滴眼液),患者取坐位并保持头位及眼位端正,牛角标记器在角膜缘上分别做 0°、180°共 2 个标记点,常规消毒铺巾后用标记器在角膜缘位置标出切口及晶状体轴向位置,1.8mm 透明角膜主切口,前房内注入黏弹剂,连续环形撕囊约 5.0~5.5mm,水分离、水分层,常规超声乳化吸出晶状体核,注吸皮质,抛光前囊膜和后囊膜,

表2 两组患者术后 3mo 视力比较 ($\bar{x}\pm s$, LogMAR)

组别	UDVA	UIVA	UNVA	CDVA
909M组	0.02±0.07	0.40±0.10	0.04±0.06	-0.20±0.07
709M组	0.01±0.08	0.96±0.12	1.18±0.15	-0.20±0.07
<i>t</i>	0.366	-18.854	-39.85	-0.096
<i>P</i>	0.716	<0.001	<0.001	0.924

注:909M组:白内障超声乳化术后植入 AT LISA Toric 909MP 散光矫正型多焦点 IOL;709M组:白内障超声乳化术后植入 AT TORBI 709M 散光矫正型单焦点 IOL 术。

将 IOL 植入囊袋内,初步调位至距目标轴位 10°~20°,从晶状体后方吸出黏弹剂后再精细调位至目标轴位,轻压 IOL 光学部,使其尽量贴服后囊,术毕水密封口不宜注水过急,以免 IOL 再次旋转,手术结束取出开睑器后最终确认轴位方向。

1.2.4 术后随访 分别于术后 1wk,1,3mo 门诊随访。术后 3mo 记录术眼的 UDVA、CDVA、UIVA、UNVA。行离焦曲线绘制:遮盖非测试眼,在最佳矫正远视力下,患者注视视力表,从+3.00~-5.00D 试镜,每次减少 0.50D,记录每次的视力,绘制离焦曲线。IOL Master 检查角膜曲率、术后角膜散光度数。显然验光检查术后残余屈光度。散大瞳孔后暴露 IOL 的轴位标记,OPD-Scan III 后照法测量实际轴位与植入时 IOL 轴位差值计算出 IOL 旋转度。对比敏感度(contrast sensitivity, CS):RM800 视功能测试仪,进行亮光下的对比灵敏度检测,空间频率分别为 3、6、12、18c/d 4 个空间频次。主观视觉质量调查问卷:参照由美国国立眼科研究所开发的视功能和生存质量调查问卷^[5],简化后挑选有代表性的观察指标(视觉干扰程度,戴镜时间及远、中、近视力满意度)进行记录分级。视觉干扰现象根据患者出现的严重程度(分为无、轻微、中度、重度、非常严重 5 个级别),是否脱镜及戴镜时间也分级记录,远、中、近视力满意度也按照 5 个级别进行评分(1~5 分,1 分为非常满意,5 分为完全不满意)。

统计学分析:采用统计学软件 SPSS22.0 对数据进行处理,计量资料以均数±标准差($\bar{x}\pm s$)表示,两组间比较采用独立样本 *t* 检验;计数资料以频数或百分率(%)表示,率的组间比较采用卡方检验或 Fisher 确切概率法。 $P<0.05$ 为差异有统计学意义。

2 结果

2.1 术后 3mo 视力情况 治疗后两组的 UDVA 及 CDVA 较术前明显改善,差异均有统计学意义($P<0.05$)。909M 组与 709M 组之间 UDVA、CDVA 差异均无统计学意义($P>0.05$),但 909M 组的 UIVA 及 UNVA 明显优于 709M 组,差异均有统计学意义($P<0.001$),见表 2。

表3 两组患者术前术后散光度对比

组别	术前角膜散光度	术后3mo残余散光度	差值	<i>t</i>	<i>P</i>
909M组	2.34±0.42	0.40±0.09	-1.94±0.43	26.416	<0.001
709M组	2.43±0.41	0.37±0.09	-2.06±0.38	25.009	<0.001
<i>t</i>	-0.821	1.154	1.085		
<i>P</i>	0.415	0.254	0.283		

注:909M组:白内障超声乳化术后植入 AT LISA Toric 909MP 散光矫正型多焦点 IOL;709M组:白内障超声乳化术后植入 AT TORBI 709M 散光矫正型单焦点 IOL 术。

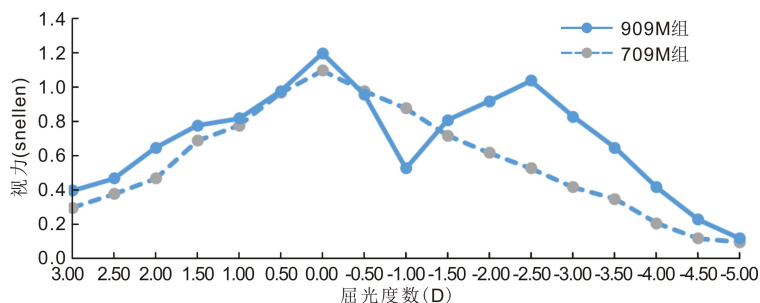


图1 909M组和709M组白内障患者平均离焦曲线。

2.2 离焦曲线 909M组离焦曲线呈双峰状,分别在远焦点(0.00D)、近焦点(-2.50D)达至峰值,中距离焦点时视力有所下降,但视力均维持在0.4以上,具有一定的中距离视力。709M组仅在0.00D处有视力峰值,见图1。

2.3 两组散光矫正情况及术后旋转比较 术后两组散光情况均明显改善,两组术前散光度与术后3mo残余散光度的差值比较,差异均无统计学意义($P>0.05$),见表3。术后3mo,909M组和709M组术后平均残余散光度较术前平均散光明显减小,差异有统计学意义($P<0.05$)。两组平均残余散光度数差异无统计学意义($P>0.05$)。术后3mo 86%患者残余散光小于0.5D。术后3mo 909M组、709M组 IOL 平均旋转度分别为 $3.21^\circ \pm 0.57^\circ$ 、 $3.60^\circ \pm 0.59^\circ$,均在 10° 以内,无 10° 以上的偏差,且两组间差异无统计学意义($t=-2.457, P=0.107$),95%的患者发生 5° 以内的旋转。

2.4 两组的视觉对比敏感度比较 治疗后两组在不同空间频率下的视觉对比敏感度,709M组平均 CS 值优于909M组,差异均有统计学意义($P<0.001$),见表4。

2.5 术后患者满意度及脱镜率 909M组和709M组术后视觉干扰最多的为夜间光晕,分别为909M组30%(7/23),709M组18%(3/17),差异无统计学意义($P>0.05$)。无夜间视力不良及明显眩光的抱怨,不影响生活。909M组脱镜率为91%(21/23),709M组的脱镜率仅为18%(3/17),差异有统计学意义($\chi^2=22.097, P<0.001$),见表5。909M组有3例患者在夜间驾车时偶尔需配戴眼镜,无全程戴镜患者,有12例患者在长期从事计算机工作时对轻微视物模糊,诉中距离视力稍欠缺,2例习惯视近戴镜,在阅读时需戴镜自觉舒适。

2.6 并发症 1例膨胀期白内障术中发生囊口撕裂,IOL仍囊袋内植入,术后IOL轻度下移,无旋转发生,术后视力改善欠佳。其余患者目前无并发症发生。

3 讨论

白内障患者中合并散光患者比例较大,在治疗白内障的同时,矫正散光,才能提供真正意义上的全程视力。且

表4 两组术后3mo对比敏感度比较

组别	3c/d	6c/d	12c/d	18c/d
909M组	1.66±0.09	1.45±0.08	1.30±0.07	1.19±0.07
709M组	2.17±0.22	1.90±0.05	1.77±0.05	1.61±0.05
<i>t</i>	-12.019	-23.645	-25.918	-24.136
<i>P</i>	<0.001	<0.001	<0.001	<0.001

注:909M组:白内障超声乳化术后植入 AT LISA Toric 909MP 散光矫正型多焦点 IOL;709M组:白内障超声乳化术后植入 AT TORBI 709M 散光矫正型单焦点 IOL 术。

表5 两组之间术后患者满意度及脱镜率对比

组别	夜间光晕		脱镜率	
	有	无	脱镜	未脱镜
909M组	7(30)	16(70)	21(91)	2(9)
709M组	3(18)	14(82)	3(18)	14(82)

注:909M组:白内障超声乳化术后植入 AT LISA Toric 909MP 散光矫正型多焦点 IOL;709M组:白内障超声乳化术后植入 AT TORBI 709M 散光矫正型单焦点 IOL 术。

散光的存在限制了很多患者使用多焦点人工晶状体实现术后脱镜的愿望。709M IOL 为单焦点的散光矫正型 IOL,909M IOL 是集散光矫正和老视矫正为一体的 IOL,在矫正角膜散光的同时解决老视,降低术后残余散光增加脱镜率。 $-0.18\mu\text{m}$ 的球面像差用于校正角膜的正球面像差。两者的球镜矫正范围为 $-10.0 \sim +32.0\text{D}$, 0.5D 递增,柱镜的矫正范围为 $+1.0 \sim +12.0\text{D}$, 0.5D 递增。总直径为 11mm ,光学直径为 6mm 。均可以通过 1.8mm 的微小切口,更大程度地降低术源性散光。两者均为预装式设计减少操作降低感染及对 IOL 的损伤。四瓣式设计且不同于以往的“S”型 IOL,在手术过程中可以向目标轴位做顺或逆时针的旋转,不必像以往的“S”型 IOL 只可做单方向的旋转,更易旋转的目标轴位。909M 较 709M 增加了近焦附加 $+3.75\text{D}$,因此具备视近功能。目前临床上矫正散光的人工晶状体种类繁多,也有关于散光人工晶状体使用相关临床疗效观察的报道,但以往的散光矫正型人工晶状

体为“S”型设计,对于这两款板式四瓣散光矫正型 IOL 的旋转稳定性、可预测性及有效性观察较少。本研究具体评价了这两款人工晶状体临床效果和安全性。

本研究显示术后 909M 组和 709M 组的视力均显著改善 ($P < 0.05$)。909M 组患者术后获得了良好的全程视力。其中中近视力明显优于 709M 单焦点散光 IOL 组,具有统计学差异。离焦曲线是反映患者全程视力的一个重要指标。离焦曲线显示 909M 组呈双峰状,分别在远焦点 (0.00D)、近焦点 (-2.50D) 达至峰值,中距离焦点时视力有所下降,但视力均维持在 0.4 以上,具有一定的中距离视力。术后的随访问卷显示仅有部分患者自觉中距离视力在从事计算机及购物时会有影响,但其他对于中视力要求不高的患者自觉中视力可以接受,不影响正常生活。两组的术后视觉干扰主要在于夜间光晕,并未造成明显的生活困扰,且两组之间无统计学差异,但夜间视力不受影响。909M 组脱镜率为 91% (21/23),709M 组的脱镜率仅为 18% (3/17),单焦点组脱镜率明显低于多焦点组,多焦点 IOL 不仅拥有与单焦点 IOL 相同的使患者获得良好远视力的能力,同时能兼顾中近距离的视力要求,满足患者的全程视力且避免配戴眼镜的麻烦^[6]。这与国外 Rasp 等^[7]的研究 90% 以上的患者植入 909M 后无需配戴眼镜的研究结果一致。

术后 3mo 的随访中,909M 组和 709M 组术后平均残余散光度较术前平均角膜散光明显减小,术后 3mo 86% 的患者残余散光小于 0.5D。术后两组 IOL 平均旋转度均在 10° 以内,无 10° 以上的偏差,且两组之间无统计学差异,95% 的患者发生 5° 以内的旋转。这与国外 Roberto 等的研究 (95.9% 患者术后观察 3~6mo 没有旋转或者旋转在 5° 以内) 一致^[8]。909M 及 709M 的板式四瓣散光矫正型 IOL 在矫正散光方面安全有效,术后旋转稳定性好,可预测性高,且在手术操作过程中发现此款板式四瓣人工晶状体可以顺时针自由调整到目标轴位,这与之前的“S”型散光矫正型 IOL 的只可一个方向向目标轴位做调整明显不同,减少术中操作难度。

日常生活中存在大量的高低不同的视场对比,CS 则能体现不同空间频率下的视功能状态。本研究表明,909M 组较 709M 组 CS 值显著降低,影响 CS 值的一个重要因素就是人工晶状体的光学特性,由于光线通过多焦点人工晶状体时能量分散于不同焦点,远近焦点的光能量都有不同程度减少,令成像于视网膜的物像对比度降低,势必导致对比敏感度下降^[9]。DeSilva 等^[10]认为,相对于单焦点人工晶状体而言,多焦点人工晶状体会降低患者的对比敏感度及视觉质量。多焦点 IOL 在提供全程视力的同时还增加了焦深,形成的多焦点会导致投射在视网膜的光能损失,并且瞳孔在暗光条件下相对较大,降低了视网膜的影像对比度^[11]。此外有研究显示^[12],随着时间的延长,患者逐渐适应了视网膜上多个焦点的影像,暗光高频率的对比敏感度提高,使夜间视觉不良情况减少。

AT LISA Toric 909MP 人工晶状体为疏水性表面处理的亲水性丙烯酸材质,减少了光线散射;年轻患者眼内球差通常为负,可以补偿通常为正的角膜像差的趋向,然而随着年龄增长,眼内球差负值渐小,渐减少对眼内像

差的补偿,AT LISA Toric 909MP 人工晶状体球差是 $-0.18\mu\text{m}$,其非球面光学设计矫正典型的角膜球差,加深了景深;此外,传统的衍射设计通过阶梯来实现衍射效果,最理想的阶梯是直角方边设计,但即使是使用最精密的切割仪器,在直角顶点位置不可避免会产生弧形角度,光线通过直角顶点的不规则弧度时会产生方向不可预知的散射,AT LISA Toric 909MP 人工晶状体使用平滑微相位技术,阶梯非常平滑,相较于传统的犬牙状阶梯,过渡自然,在减少散光的同时,增加了光能的利用率,故减少了患者眩光的感觉。

综上所述,对于合并散光的白内障患者植入散光矫正型的多焦点或单焦点人工晶状体患者术后视觉质量良好,且多焦点的散光矫正型人工晶状体有同时矫正老视的功能,增加了术后脱镜率。本研究在观察过程中着重观察了两种类型散光人工晶状体对散光矫正,未观察术后实际散光与预留散光之间的出入,但从两组术前角膜散光度与术后 3mo 残余散光度的差值,可以看出两种类型散光人工晶状体矫正散光效果预测性很高,今后研究中还应做更加细致的观察研究。且由于样本量较小,随访时间短,今后尚需大样本长期的随机对照研究。

参考文献

- 1 陈涛,朱昭亮,田冰玉,等.白内障超声乳化吸出联合散光矫正型多焦点 IOL 植入术治疗白内障.国际眼科杂志 2019;19(1):83-85
- 2 Yu JG, Zhong J, Mei ZM, et al. Evaluation of biometry and corneal astigmatism in cataract surgery patients from central China. *BMC Ophthalmol* 2017;17(1):56
- 3 冯珂,郭海科,张英朗,等.多焦点与单焦点散光型人工晶体植入术后的视功能研究.中华眼科杂志 2017;53(4):274-280
- 4 Kretz FT, Bastelica A, Carreras H, et al. Clinical outcomes and surgeon assessment after implantation of a new diffractive multifocal toric intracocular len. *Br J Ophthalmol* 2015;99(3):405-411
- 5 Fletcher A, Vijavkumar V, Selvaraj S, et al. The Madurai intraocular lens study. III: visual functioning and quality of life outcomes. *Am J Ophthalmol* 1998;125(1):26-35
- 6 蔡德栋,余汉霞.白内障摘除联合非球面散光矫正型多焦点人工晶状体植入术的疗效.国际眼科杂志 2016;16(10):1862-1864
- 7 Rasp M, Bachernegg A, Seyeddain O, et al. Bilateral reading performance of multifocal intraocular lens models and a monofocal intraocular lens under bright lighting conditions. *J Cataract Refract Surg* 2012;38(11):1950-1961
- 8 Bellucci R, Bauer NJ, Daya SM, et al. Visual acuity and refraction with a diffractive multifocal toric intraocular lens. *J Cataract Refract Surg* 2013;39(10):1507-1518
- 9 Tetz M, Koerber N, Shingleton BJ, et al. Phacoemulsification and intraocular lens implantation before, during, or after canaloplasty in eyes with open-angle glaucoma; 3-year results. *J Glaucoma* 2015;24(3):187-194
- 10 DeSilva SR, Evans JR, Kirthi V, et al. Multifocal versus monofocal intraocular lenses after cataract extraction. *Cochrane Database Syst Rev* 2016;12:CD003169
- 11 陈祥菲,侯培莉,陆燕,等.多焦点散光型与单焦点散光型人工晶状体植入术后视觉质量对比.中华眼视光学与视觉科学杂志 2015;17(8):474-479
- 12 Mescci C, Erbil H, Ozdoker L, et al. Visual acuity and contrast sensitivity function after accommodative and multifocal intraocular lens implantation. *Eur J Ophthalmol* 2010;20(1):90-100